啓明醫大 論文集 第6卷 第1號
The Keimyung Univ. Med. J.
Vol.6, No.1, June 1987

자궁경부 이형증 및 상피내암의 유두종 바이러스 감염에 관한 연구*

계명대학교 의과대학 산부인과학 교실

임화석 · 차순도 · 이두룡

=Abstract=

Human Papillema Virus Infection in the Cervical Dysplasia and Carcinoma in Situ

Wha Suk Lim, MD; Soon Do Cha, MD; Du Ryong Lee, MD

Department of Obstetrics and Gynecology, Keimyung University School of Medicine, Taegu, Korea

It is now widely accepted that the human papilloma virus (HPV) infection is the most frequent intraepithelial changes of the cervix that results in an abnormal Papanicolau smear.

The hypothesis that the papilloma virus may have a role in human genital cancer is supported by increasing evidence.

Human papilloma virus-induced lesions were studied by histopathology of the uterine cervix in 352 cases of cervical dysplasia and carcinoma in situ (CIS). And the antigens of human papilloma virus were detected by immunohistochemistry method in 42 cases of the cervical dysplasia and CIS, in which a koilocytotic atypia was well appreciated.

The results were summarized as follows:

1. The frequency of HPV-induced lesion was 13.6% (24/177) in cases of dysplasiia, 10.3% (18/175) in cases of CIS.

2. 7.4% (13/177) of original 177 dysplasia were revised as HPV infection and 13.6%(24/177) as combined dysplasia with HPV infection.

3. The mean age was 31.4 in condyloma accuminata group, 39.9 in dysplasia plus HPV infection group, 43.2 in CIS plus HPV infection group, 45.3 in pure CIS group.

4. The frequency of PAP (peroxidase-antiperoxidase) reactive lesion was 28.6%(4/14) in cases of condyloma accuminata, 25.0%(6/24) in cases of cervical dysplasia, 11.1%(2/18) in CIS.

서 론

생식기에 발생하는 유두종 바이러스 감염은 고대로다 시대로 부터 유행하여 그 당시 병명은 콘딜로다라고 명명되어 왔고[1], 1954년 발병기전이 성적접촉에 의해 전파된다는 사실이 확인되었고[2], 1968년 그 원인이 유두종 바이러스일이 밝혀졌다.[3] 이는 성적으로 활동적인 젊은 여성에게 호발하며 주로 외음부, 회음부, 질하부에 발생하여 육안으로 식별되는 특징적인 병소를 나타내는 첨형콘딜로마만이 알려져 왔다.

그러나 이보다 더 흔하게 발생되며 뿐만 아니라 육안으로는 관찰되지 않는 편평형 또는 함몰형의

* 본 논문은 임화석의 석사학위 논문임.
* 본 논문은 1987년도 계명대학교 운종연구비 및 동산의료원 조사 연구비로 이루어 졌음.

자궁경부 유두종 바이러스병소가 있음을 알게 되었으며 또한 결세포진, 조직병리, 질확대경, 면역 조직화학법, 전자현미경 등으로 이를 진단할 수 있는 판정기준도 제시되었다[4]. 따라서 저자는 종전에 진단된 자궁경부 이형증 및 상피내암 환자의 조직생검 표본 352매에 대하여 Meisels[5]의 판정기준에 따라 재판독하므로서 질환에 동반된 유두종 바이러스 감염빈도와 그 진단의 정확성을 파악하고, 나아가서 유두종 바이러스를 증명키위해 koilocytotic atypia를 함유한 자궁경부 이형증 및 상피내암 환자의 조직생검 표본 42매와 침형 콘딜로마 환자의 조직생검표본 14매를 유두종 바이러스의 특수 항원에 대해 면역 특이성을 가지는 면역조직화학법을 이용하여 비교 분석해 보았다.

재료 및 방법

1. 재 료

연구재료는 1982년 1월 1일부터 1984년 12월 31일까지 36개월간 계명대학교 의과대학 산부인과학교실에서 자궁경부 이형증 및 상피내암으로 판독된 조직생검 표본 352매와 침형 콘딜로마로 판독된 조직생검 표본 14매로 하였다.

2. 방 법

조직병리에 의한 유두종 바이러스 감염의 판정은 Meisels의 판정기준에 따라 koilocytosis, 다핵증, 이상각화증의 유무에 따랐다(Fig. 1). 나아가서 koilocyte는 Komorowski[6]의 분류에 따라 grade 1은 핵이 작고 농축될때, grade 2는 핵이 비교적 증대되어 있고 거친 염색질일때, grade 3은 핵이 세포직경의 절반 이상을 차지하고 세포막이 현저하게 불규칙하며 염색질 덩어리와 핵청정(nuclear clearng)를 이룰때로 하였다(Fig. 2). 면역조직 화학법은 약 4~6μm 두께의 조직절편을 slide에 붙인 후 37°C상태로 4~8시간 정도 두었다가 xylene과 alcohol을 거쳐 증류수에서 함수시켰으며 hydrogen peroxide용액(bloking reagent 1)을 5분간 작용시켜 조직내의 내재성 peroxidase를 억제시켰으며 10mM phosphate-buffered saline (PBS) (pH7.6±0.2)으로 washing하였다. 항체의 비특정적 결합을 억제키 위해 normal serum in PBS (blocking reagent 2)를 5분간 작용시킨후 도말하였다. 1차 항체는 30분간 incubator (37°C)에서 작용시킨 후 PBS로 washing하였으며, Link 항체는 5분간 incubator에서 작용시킨 후 PBS로 washing하였으며, Labelling 항체는 5분간 incubator에서 작용시킨 후 PBS로 washing하였으며 substrate 용액으로 도포 후 20분간 incubator에서 발색시킨 후 PBS로 washing하여 hematoxylin



Fig. 1 Most of the cells of the superficial and intermediate layers are Koilocytes, a few of them showing enlarged, irregular, and darkly stained nuclei Acanthosis and parakeratosis are seen (hematoxylin & eosin stain. X 200)

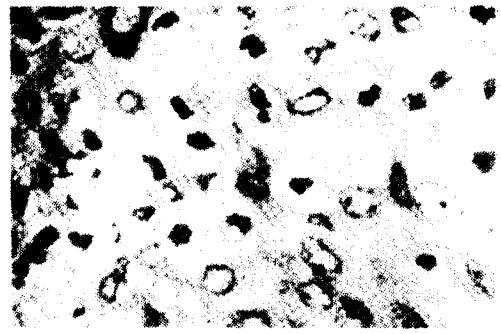

Fig. 2 Koilocytosis. Nuclei are enlarged, multinucleated, often with irregular membranes and clumped chromatin (hematoxylin & eosin stain. X 400)

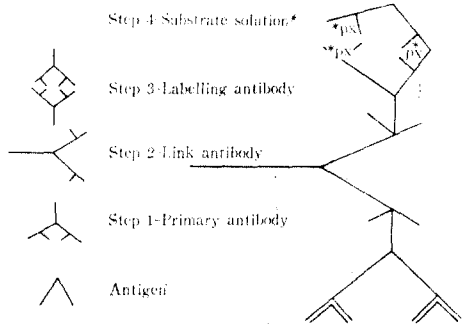

Fig. 3 Peroxidase-antiperoxidase method.

으로 대조염색 후 mount하여 광학현미경으로 관찰하였다(Fig. 3).

성 적

1. 조직표본에서 유두종 바이러스 감염 빈도

조직표본에서 유두종 바이러스 감염 빈도는 이형증 177예 중 24예 (13.6%)이었고, 0기암에서는 175예 중 18예(10.3%)이었다(Table 1).

2. 이형증으로 진단된 예의 재검토

과거 이형증으로 진단된 177예를 재검토한 결과 140예 (79.0%)는 이형증, 24예(13.6%)는 이형증과 유두종 바이러스 감염이 동반되었으나, 13예 (7.4%)는 이형증이 아닌 유두종 바이러스 감염이었다(Table 2).

3. 자궁경부이형증 및 상피내암 병소에서 나이와 유두종 바이러스 감염과의 관계

침형 콘딜로마에선 평균 나이가 31.4세였으며, 이형증과 유두종 바이러스 감염이 동반된 경우는 39.9세였으며, 0기암과 유두종 바이러스 감염이 동반된 경우는 43.2세였으며, 또 순수한 0기암만 있는 경우는 45.3세였다(Table 3).

Table 1 Histopathologic diagnosis of CIS and dysplasia

	Dysplasia				CIS
	Mild	Moderate	Severe	Total	
HPV induced lesion (+)	12	6	6	24	18
HPV induced lesion (−)	53	40	60	153	157
Total	65	46	66	177	175
%	18.5	13.0	9.0	13.6	10.3

HRV: Human papiloma virus
CIS: Carcinoma in situ

Table 2 Analysis of cervical dysplasia

Original Dx	No	Revised Dx	No	%
Dysplasia	177	Dysplasia	140	79.0%
		Dysplasia+Condyloma	24	13.6%
		Condyloma	13	7.4%

Table 3 Age distribution of human papillomavirus infection in dysplasia and CIS

Condyloma accuminata	31.4세 (N= 14) (19—64세)
Condyloma+Dysia Dysplasia	39.9세 (N= 24) (21—62세)
Condyloma+CIS	43.2세 (N= 18) (26—68세)
Pure CIS	45.3세 (N=157) (30—67세)

N: Number

Table 4 PAP stain diagnosis in koilocytotic lesions of condyloma accuminata, dysplasia and CIS

	C. accuminata	Dysplasia	CIS
PAP staining lesion (+)	4	6	2
PAP staining lesion (−)	10	18	16
Total	14(28.6%)	24(25.0%)	18(11.1%)

PAP: Peroxidase-antiperoxidase

4. 면역조직화학법

Koilocytotic cells를 함유한 자궁경부 이형증 및 상피내암 환자의 조직생검 표본 42예와 침형 콘딜로마 환자의 조직생검 표본 14예를 면역조직화학법을 이용하여 유두종 바이러스를 확인하였던바, 침형 콘딜로마 14예중 4예(28.6%)가 양성으로 나왔으며, 이형증 24예중 6예(25.0%)가 양성으로 나왔으며, 0기암 18예중 2예(11.1%)가 양성으로 나왔다(Table 4) (Fig. 4, 5).

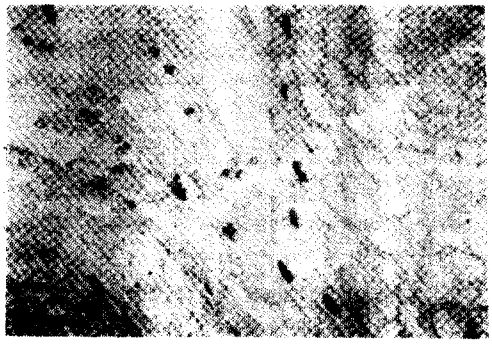

Fig. 4 Condyloma accuminata. A few cells positive for papilloma virus (intensely red intranuclear deposit) are present in the superficial and intermediate layers of the epithelium (immunoperoxidase papilloma virus antigens and hematoxylin. X 200)

Fig. 5 CIS. The presence of pillomavirus antigens confined to the nucleus is depicted by a intensely red deposit in several cells (immunoperoxidase-papilloma virus antigens and hematoxylin. X 400)

고 찰

유두종 바이러스는 papovavirus의 아속 A에 속하며 그 형에 따라 호발 부위와 증상이 다르며 조직 배양에서는 배양되지 않는다[7]. 유두종 바이러스 감염의 주관적인 진단방법은 질세포진, 조직병리학적검사, 질확대경검사이고, 객관적인 방법은 전자 현미경 검사와 면역조직화학법 등이 있다.

조직병리로 진단된 유두종 바이러스 감염은 주로 상피내암 및 이형증에서 동반되고, 때로는 침윤암에서도 동반된다고 하였다. Syrjanen[8]등은 경이형증 46.9%, 중(中)이형증 72.0%, 중(重)이형증 69.4%, 0기암에선 53.9%가 유두종 바이러러스 감염이 동반된다고 하였고, Grunebaum[9] 등은 경이형증 62.5%, 중이형증 59.8%, 중이형증 23.0%, 0기암에선 14.3%가 유두종 바이러스 감염이 동반된다고 하였으나, 본 연구에서는 경이형증 18.5%, 중이형증 13.0%, 중이형증 9.0%, 0 기암 10.3%에서 유두종 바이러스 감염이 동반되었다.

따라서, 타보고자들의 결과에 비해 유두종 바이러스 감염 빈도는 감소되어 있으나, 병소의 심화정도에 따른 빈도의 차이는 타보고자들의 결과와 비슷하였다. 감염빈도가 감소된 이유는 타보고자들의 결과와 비슷하였다. 감염빈도가 감소된 이유는 타보고자들과는 달리 Komoroski의 분류에 따른 grade 2, 3 즉 koilocytotic figure가 확실한 것만을 유두종 바이러스 감염에 포함시켰기 때문에 빈도가 낮은 것으로 생각되며, 병소의 심화 정도에 따라 빈도의 차이가 있는 것은 병소가 암으로 진행되면, 바이러스 입자가 없어지고 이에 따른 바이러스의 세포병리학적 영향, 즉 koilocytosis가 소실되기 때문이라고 하였다[10]. Ludwig[11] 등은 유두종 바이러스 감염의 특징적인 소견으로 koilocytosis, 핵의 오그라듦(nuclear crinkling), 정상상피의 기저층이 있음을 제시하였으며, 급성자궁경부염에서도 세포질의 청정이나타날 수 있지만 특징적인 핵의 변화는 없으며 기저층에 변화가 없다는 점이라 하였다. Meisels[5]등은 과거 이형증으로 진단된 예의 70%가 유두종바이러스 감염이라고 하였고, 그 후 Ludwig[11]등은 33%라고 하였으나, 본 연구에서는 21%로 나타났다. 이는 Binder[12]등이 유두종 바이러스에 대한 연구가 진전됨에 따라 1980년에 오진율이 88.9%에서 1982년 28.5%로 감소되었다는 보고와 비슷하였다. Ludwig[11] 등은 순수한 유두종 바이러스 감염의 평균 호발연령은 27.7세, 이형증과 동반된 경우는 31.0세, 0 기암과 동반된 경우는 31.3세, 순수한 0 기암만 있는 경우는 33.3세라고 하였다. 본 연구에서는 순수한 유두종 바이러스 감염은 31.4세, 이형증과 동반된 경우는 39.9

세, 0기암과 동반된 경우는 43.2세, 순수한 0 기암은 45.3세로 나타났다.

타보고자에 비해 평균 연령이 높은 이유는 외국처럼 정기적인 세포진 검사를 하여 조기발견이 되지 못하고 특별한 증상이 있을때 비로소 병원을 방문하므로서, 평균연령이 높은 것으로 사료된다.

오늘날까지 유두종 바이러스를 검출하는 유일한 방법은 전자현미경을 이용한 검사였다. 그러나 그 방법은 표본채취시 과오가 있을 수 있고, 인공산물(artifact)로 인하여 바이러스 입자의 정확한 측정을 할 수가 없다. 따라서 본 연구에서는 조직에서 속(屬) 특이성 바이러스 항원을 검출할 수 있는 면역조직화학법을 사용했다. 이 방법의 장점은 많은 양을 빨리 검사할 수가 있고, 유두종 바이러스만을 선별적 검출할 수 있는 것이다. 유두종 바이러스 속 특이성 항원이 면역조직화학법을 이용하여 검출한 결과 침형 콘딜로마 14예중 4예(28.6%), koilocytosis를 나타내는 이형증 24예중 6예 (25.0%), koilocytosis를 나타내는 0 기암 16예중 2예(11.1%)에서 양성반응을 보였다. Kruman[13] 등이 발표한 침형 콘딜로마(50%), 이형증(48%)에 비교하면 양성반응 결과가 낮았다. 이 28.5%, 25.0%, 11.1%의 검출율은 표본채취에서 수기(手技)상의 과오와 아주 병소에서 성숙된 바이러스의 주기적인 표현(periodic expression)을 반영한 것인지도 모른다. 유두종 바이러스로 인한 후두유두종 환자에게 및 계속 간격으로 계속해서 조직생검을 한 결과, 면역조직화학법에 의한 유두종 바이러스의 양성반응율이 1번 생검시 48%, 2~3번 생검시 90%, 4번이상 생검시 거의 100%에서 양성반응을 보였다고 한다[14].

본 연구에서 자궁경부 이형증 및 상피내암의 42예는 침형 콘딜로마 14예와 세포학적, 조직학적 양성이 거의 비슷하다. 단 한가지 차이점은 자궁경부 병변을 주로 평편하고, 침형 콘딜로마는 외방증식형이거나 유두상이다.

유두종 바이러스가 콘딜로마의 원인 인자라는 것은 이미 잘 알려져 있기[15~18] 때문에 koilocytotic atypia를 보이는 자궁경부 이형증 및 상피내암 병소에서 전자현미경에 의한 유두종 바이러스 입자의 확인과[19,20] 면역조직화학법에 의하여 유두종 바이러스였다는 우리의 확증은 유두종 바이러스가 일부 자궁경부 이형증의 성장에 중요한 역할을 한다는 것을 암시해 주는 증거가 될 것이다.

요 약

1982년 1월 1일부터 1984년 12월 31일까지 계명대학교 의과대학 산부인과학 교실에서 자궁경부 상피내암 및 이형증으로 판독된 조직생검 표본 352매와 침형 콘딜로마로 판독된 조직생검 표본 14매를 대상으로 유두종 바이러스 감염 유무를 검색 판정하여 다음과 같은 결론을 얻었다.

1. 조직표본에서 이형증 177예중 24예(13.6%), 0 기암 175예중 18예(10.3%)에서 유두종 바이러스의 감염을 보였다.

2. 과거 이형증으로 진단된 177예중 13예(7.4%)는 유두종 바이러스 감염이었고 24예(13.6%)는 이형증과 유두종 바이러스 감염이 동반되었다.

3. 평균 연령별로 보면, 침형 콘딜로마는 31.4세, 이형증과 동반된 경우는 39.9세, 0 기암과 동반된 경우는 43.2세, 순수한 0기암의 경우는 45.3세 이었다.

4. 면역조직화학법을 사용한 결과 이형증에서는 25.0%의 양성반응을 보였고, 0 기암에서는 11.1%의 양성반응을 보였으며, 또 침형 콘딜로마에선 28.6%가 양성반응을 보였다.

참 고 문 헌

1. Oriel JD: Genital warts. *Sex Transm Dis* 1981 ; 8 : 326.
2. Barrett TJ, Silbar JD, McGinley JP: Genital warts A venereal disease. *JAMA* 1954 ; 154 : 333.
3. Dunn AEG, Ogilvie MM: Intranuclear virus particles in human genital wart tissue: observation on the ultrastructure of the epidermal layer. *J Ultrasutct Res* 1968 ; 22 : 282.
4. Meisels A, Fortin R: Condylomatous lesions of the cervix and vagina. Cytologic patterns. *Acta Cytol* 1976 ; 20 : 505.
5. Meisels A, Fortin R, Roy M: Condylomatous lesions of the cervix. Cytologic Colposcopic and Histopathologic Study. *Acta Cytol* 1977 ; 21 : 379.
6. Komorowski RA, Clowry LJ Jr: Koilocytotic atypia of the cervix. *Obstet Gynecol* 1976 ; 47 : 540.

7. Syrijanen KJ: Current concepts of human papillomavirus infections in the genital tract and their relationship to intraepithelial neoplasia and squamous cell carcinoma. *Obstet Gynecol Surv* 1984 ; 39 : 252.
8. Syrjanen KJ: Human papillomavirus lesions in association with cervical dysplasia and neoplasias. *Obstet Gynecol* 1983 ; 62 : 627.
9. Grunebaum AN, Sedlis A, Sillamen F, Fruchter R, Stanek A, Boyce J: Association of human papillomavirus infection with cervical intraepithelial neoplasia. *Obstet Gynecol* 1983 ; 62 : 448.
10. Ferenczy A, Braun L, Shah KV: Human Papillomavirus condylomatous of cervix. A comparative ultrastructural and immunohistochemical study. *Am J Surg Pathol* 1981 ; 5 : 661.
11. Ludwig ME, lowell DM, Livolsi VA: Cervical condylomatous atypia and it's relationship to cervical neoplasia. *Am J Clin Pathol* 1981 ; 76 : 255.
12. Binder MA, Cates GW, Emson HE, Valnicek SJ, Maclachlan TB, Schmidt EW, Popkin DR, Ferencyz A: The changing concepts of condyloma. A retrospective study of colposcopically directed cervical biopsies. *Am J Obstet Gynecol* 1985 ; 151 : 213.
13. Robert J Krumn: Immunoperoxidase localization of papilloma virus antigens in cervical and vulvar condyloma. *Am J Obstet Gynecol* 1981 ; 15 : 931.
14. Lack EE, Jenson AB, Smith HG, Healy GB, Pass F, Vawter GF: Immunoperoxidase localization of human papillomavirus in laryngeal papillomas. *Intervirology* 1980 ; 14 : 148.
15. Krzyzek RA, Watts SL, Anderson DL, Faras A, Pass F: Anogenital warts contain several distinct species of human papillomavirus. *J Virol* 1980 ; 36 : 236.
16. Orth G, Favre M, Jablonska S, Brylak K, Croissant O: Viral sequences related to a human skin papillomavirus in genital warts. *Nature* (Lond.) 1978 ; 275 : 33.
17. Rowson KEK, Mahy BWJ: Human papova (wart) virus. *Bacteriol Rev* 1967 ; 31 : 110.
18. Oriel JD, Almeida JD: Demonstration of vrus particles in human genital warts. *Br J Vener Dis* 1970 ; 46 : 37.
19. Hills E, Laverty CR: Electron microscopic detection of papillomavirus particles in selected koilocytotic cells in a routine cervical smear. *Acta Cytol* 1979 ; 23 : 53.
20. Reid R, Laverty CR, Coppleson M, Isarangkul W, Hills E: Noncondylomatous cervical wart virus infection. *Obstet Gynecol* 1980 ; 55 : 476.