啓明醫大論文集 第 8 卷 第 1 號
The Keimyung Univ Med J
Vol 8, No.1, September, 1989

Beriplast P®(Fibrin glue)를 점적한 근육절편과 Histoacryl blue(N-butyl 2-cyanoacrylate)를 백서 대뇌표면과 대퇴동맥에 접착시 조직학적 변화* (뇌동맥류 수술에의 이용성)

계명대학교 의과대학 신경외과학교실, 병리과학교실

김상열 · 임만빈 · 손은익 · 김동원 · 김인홍 · 김찬환 · 이상숙

=Abstract=

The histopathological findings of rat brain and femoral artery to Beriplast P®(Fibrin glue) soaked muscle piece and Histoacryl blue(N-butyl 2-cyanoacrylate). (The possibility of using in intracranial aneurysm surgery)

Sang Youl Kim, MD; Man Bin Yim, MD; Eun IK Son, MD; Dong Won Kim, MD, In Hong Kim, MD; Chan Whan Kim, MD; Sang Sook Lee, MD

Department of Neurosurgery and Pathology, Keimyung University School of Medicine, Taegu, Korea

The authors performed experimental work with the application of the histoacryl blue (N-butyl 2-cyanoacrylate) and the beriplast P® (Fibrin glue) soaked muscle to the cerebral cortex and the femoral artery in 26 rats for evaluating usefulness in the reinforcement of the cerebral aneurysm.

4 sham-operated animals with applying physiologic saline served as controls. The animals were sacrificed at intervals as 1 week, 2 weeks, 4 weeks and 3 months with intraperitonal injection of the sodium pentobarbital 60mg and examed the gross and the light microscopic findings.

The gross findings of the cyanoacrylate adhesive applied group showed marked fibrosis and adhered tightly to the femoral artery and the cerebral cortex without true interconnection between the cyanoacrylate and the artery or the brain tissue. There was also showed evidence of degradation of the cyanoacrylate at 3 months.

On the another hand, the fibrin glue soaked muscle applied group showed moderate fibrosis compared to the cyanoacrylate group without evidence of the inflammatory reaction. The evidence of the fibrin glue and the muscle piece remained until 2 week and disappeared completely thereafter.

The true interconnection between the fibrin soaked muscle piece to the artery was existed definitely, but doubtable to the brain cortex.

On the microscopic findings of the femoral artery, the cyanoacrylate applied group showed marked foreign body reaction and necrosis of the arterial wall, especially at 2 week, which subsided the foreign body reaction in some degree and repaired the necrotized arterial wall with marked thickening of the endothelium at 3 months.

In the fibrin glue soaked muscle applied group, the microscopic findings showed mild increased inflammatory cells, especially eosinophile, and the adhered muscle piece to the arterial adventitia tightly with the intact

* 이 논문의 요지는 1988년 4월 29일 대한신경외과학회 춘계학술대회에서 발표되었음.
* 이 논문은 1987년 동산의료원 특수과제연구비로 이루어졌음.

arterial wall at 2 weeks.

The evidence of the fibrin glue disappeared and the muscle cells showed necrosis since 2 weeks. At 4 weeks, only small amount of the muscle cells remained with the capillary proliferation at applying site and absence of the muscle cells with increased fibrosis with intact arterial wall at 3 months. On the brain specimen, the cyanoacrylate adhesive applied group showed marked thickening of the meningeal membrane with the increased inflamatory cells, especially at 2 weeks. The fibrin glue soaked muscle piece applied group showed only mild meningeal thickening with near absence of the inflammatory cells.

The results of this experiment showed doubtable tissue acceptance of the cyanoacrylate(N-butyl 2-cyanoacrylate) in using for coating or wrapping of the aneurysm and the fibrin glue soaked muscle showed tissue acceptance, but the fate of the fibrin glue and the muscle piece disappeared 2 or 4 weeks later with fibrosis only. So the fibrin glue have to be used with another non-toxic, permanent material for the reinforcement of the cerebral aneurysm.

서 론

뇌동맥류의 적절한 수술적 치료방법은 동맥류의 어느부분도 남지않도록 정확하게 경부를 결찰하는 것이겠으나, 어떤 예에서는 결찰이 주위혈관을 협착하여 혹은 천공혈관이 동맥류 경부에 포함되어, 완전한 결찰을 시행치 못하고 조직접착제를 이용하여 동맥류벽을 보강하거나, 혹은 결찰후 남은 경부를 보강하기도 한다[1,7,9,19,23,28,29].

이러한 coating 혹은 wrapping에 사용되는 조직접착제물질은 인체에 독성이 없고 영구적이며 또한 동맥류와 간격없이 접착되어, 남은 동맥류가 성장하거나 파열되지 않도록 보호되어야 이상적일 것으로 생각된다.

현재까지 많이 사용되었던 물질은 Cyanoacrylate 제제로써, 비록 뇌동맥류의 Coating이나 Wrapping에 임상적으로 좋은 결과를 발표한 저자들도 있으나,[8,9,19,23,29] 치명적인 합병증을 보고한 저자들도 가끔있고[3,21], 또한 동물실험상 많은 혈관손상 및 뇌손상이 Methyl-및 Ethyl 2-cyanoacrylate 제제에서 보고되었다[2,6,7,10,12,15,22,24,25,30].

한편 Kletter[11]는 사람의 섬유소원(Fibrinogen)과 Bovine thrombin 제제인 Fibrin glue를 근육절편 혹은 Surgicele과 같이 뇌동맥류벽의 보강에 사용하여 좋은 결과를 기술하였다.

그러므로 저자들은 Cyanoacrylate 제제중 독성이 비교적 적다고 알려진[18]N-butyl 2-cyanoacrylate (Histoacryl blue)와 Fibrin glue (Beriplast P®)를 점적한 근육절편을 백서의 대퇴동맥과 두뇌표면에 부착하여, 혈관 및 뇌의 조직변화, 시간경과에 따른 Cyanoacrylate, Fibrin glue및 근육절편의 변화 및 혈관과의 접촉상태를 조사하여, 뇌동맥류의 Coating 혹은 Wrapping 물질로 사용시 간접적으로 수술후의 변화를 알아보기 위하여 실험하였다.

재료 및 방법

1. 동물 및 재료

체중 250~350mg의 백서 31마리를 암수 구별없이 사용하였고, 실험중 사망한 2마리와 감염되었던 1마리를 제외하여 28마리를 실험동물로 하였다. 사용한 재료는 Histoacryl blue(N-butyl 2-cyanoacrylate. B. Brown Melsungen AG products. Korea distributor: Bando pharmaceutical company)와 Beriplast P®(Fibrin glue. Verkauf pharma. Behring Biologicals product. Korea distributor: 한독약품)을 구입하여 사용하였으며, 근육절편은 대퇴동맥 주위근육과 측두근을 뜯어 사용하였다. 실험군은 조직검사를 시행하기 위하여 희생시키는 시기에 따라, 1주, 2주, 4주, 3개월의 4군으로 나누었으며, 각 군은 각각 6마리씩 우측 대퇴동맥 및 두뇌표면에는 Histoacryl blue을, 좌측 대퇴동맥 및 두뇌표면에는 Beriplast P®을 점적한 근육절편을 부착시켰고, 각 군의 1마리는 동일한 수술과정을 시행후 생리식염수를 점적하여 대조군으로 하였다(표 1).

2. 동물조작

동물사육실에서 사육한 백서에 Sodium penicilline

Table 1. Groups of experimental animals*

Sacrifice time \ group	Control(saline)	Histoacryl blue®	Beriplast. P® + muscle
1 Week	1	6	6
2 Week	1	6	6
4 Week	1	6	6
3 Week	1	6	6

* Exclude 3 animals : 2 animals…Death during experimental procedure 1 animal…Grossly infection

30000u/kg를 백서의 체중에 따라 계산하여 수술조작전 둔부에 주입후, Secobarbital 50mg/kg을 복강내에 주입하여 마취를 시행하였으며 실험중 백서가 움직일때는 10mg/kg을 첨가하였다. 이후 동물은 널판지를 이용한 고정대에 앙와위로 고정하고 양측 서혜부를 제모후 Potadine 용액으로 피부를 소독한 다음 소독표를 덮어 가능한 무균상태에서 실험을 시행하였다. 양측 대퇴동맥의 수술조작이 끝나면 동물을 복와위로 다시 고정후 두부를 제모한후 같은 방법으로 Potadine으로 소독하고 수술포를 덮어 실험하였다. 실험중 혹은 실험후 기도분비물은 30cc 주사기에 Polyethylene tube를 연결시켜 만든 흡입기로 흡입하여 제거하였으며, 실험이 끝난후에는 백서의 마취가 완전히 회복된 후 동물사육실에 각 각 분리하여 수용하고 희생(Sacrifice)시킬때까지 신경학적 이상소견의 발현여부 및 실험조작부위의 감염여부등을 주의깊게 관찰하였으며, 실험후 1주일간 Sodium penicilline 40000u/kg을 매일 주사하였다.

3. 실험과정

수술용 현미경(Topcon OMS-80)하에서 먼저 양측 서혜부에 서혜부 인대를 중심으로 약 3cm 피부절개를 가한후 대퇴동맥, 대퇴정맥 및 신경조직을 미세수술기구를 이용하여 약 2cm 정도 조심스럽게 서로 박리한 다음 대조군은 생리식염수를 양측 대퇴동맥 부위에 점적하고, 실험군은 우측 대퇴동맥 부위에는 Histoacryl blue을 약 1-2cc 점적하여 충분히 대퇴동맥이 잠기도록 하였으며, 좌측 대퇴동맥 부위에는 주위 근육절편을 약 1×1cm정도 채취하여 Beriplast P®에 충분히 적신후 대퇴동맥을 감싼후 다시 약 1-2cc Beriplast P®를 점적하고 10-0 Nylon silk로 근육절편을 주위 조직에 고정 봉합하였다.

이후 피부 절개부위는 4-0 black silk로 봉합후 백서를 복와위로 변경시킨다음 두부의 정중선에 약 4cm 두피 절개를 가한후, 골막 및 측두근 착점의 일부를 수술용 칼로 제거후 역시 수술현미경하에서 상시상동 양측으로 두정골부위에 약 0.5cm 크기의 구멍을 수술용 Air drill로 만들었다. 이때 특히 유의한 점은 Drill중 뇌가 손상되지 않도록 작은 Drill tip을 사용하였고 또한 수술현미경하에서 조작하였으며, 두개골에서 출혈시는 Bone wax로 지혈시켰다. 이후 조심스럽게 뇌경막을 +자로 절개하여 연후 대조군에는 양측에 생리식염수를 점적하였고, 실험군에서는 우측에는 Histoacryl blue를 약 1-2cc 점적하였고 좌측에는 주위 측두근을 약 1×1cm되도록 절취한후 Beriplast P®을 점적하여 대뇌표면에 부착후 10-0 Nylon silk로 주위조직에 봉합하여 고정후, 약 1cc정도 더 Beriplast P를 점적하였다. 이후 두피는 4-0 black silk로 봉합하고 실험동물이 완전히 마취에서 회복된후 사육실로 옮겼다.

4. 실험동물 희생(Sacrifice), 육안소견 관찰 및 병리조직 준비 방법

실험동물은 1주, 2주, 4주, 3개월에 각각 대조군 1마리와 실험군 6마리를 Sodium pentobarbital 60mg으로 복강내 주입하여 사망시켰으며, Loupe를 이용한 확대 시야에서 대퇴동맥을 노출시켜 육안소견을 관찰후 대조군은 피부절개 직하부를, Histoacryl blue군은 물질이 붙어있는 상하부를, Beriplast P®를 점적한 근육절편을 붙인 군에서는 Beriplast P®나 근육절편의 증거가 남아있는 예는 그 상하를, 없어진 예에서는 봉합사 주위 대퇴동맥을 채취하여 10% Formaldehyde에 담가 냉장고에 보관하였다.

두뇌적출은 역시 Loupe를 사용한 확대시야에서 정중선에 두피절개를 가한후 실험부위가 두피와 유착이 있는 예는 조심스럽게 유착을 박리후 두피를 골막과 같이 젖히고 양측 측두근을 박리후, 지혈겸자를 이용하여 두개골을 제거후 뇌간, 시신경 및 후각

신경을 절제후 뇌를 적출하여 역시 10% Formaldehyde에 담궈 냉장고에 보관하였다. 이후 4주후에 대퇴동맥은 횡으로, 두뇌는 관상으로 절단하여 Hematoxylin 과 Eosin으로 염색하여 광학현미경으로 조사하였다. 또한 육안적 관찰은 주로 섬유조직의 증식정도, 염증소견 존재여부, Beriplast P®와 부착시킨 근육절편의 존재여부 및 Histoacryl blue의 시간경과에 따른 감성(Degradation)정도, 대퇴동맥 혈전유무, 부착물질과 대퇴동맥 및 뇌표면과의 접촉상태등을 주의깊게 관찰하였다.

결 과

1. 육안적 소견

a) 섬유조직의 증식 : 대퇴동맥 및 대퇴표면에 부착시킨 Histoacryl blue는 섬유조직의 증식에 의하여 둘러싸여 주위조직이나 골막에 탄탄히 부착되어 있었고 시간이 경과함에 따라 그 정도가 심하였다.

Beriplast P®를 점적한 근육절편을 부착시킨 군에서도 섬유조직의 증식은 있었으나 Histoacryl blue군 보다는 경미하여 회생시킨 후 조직채취시 비교적 쉽게 주위조직과 박리가 되었다.

b) 염증소견 : 임상적으로 수술부위에 확실한 염증소견을 보여 실험군에서 제외한 1마리를 제외하고, 회생시킨 후 조직채취시 염증을 의심할 수 있는 소견을 보인 군은 Histoacryl blue 1주군으로 주위조직에 부종을 보였다.

c) Beriplast P® 및 근육절편 존재 여부 : Beriplast P®는 1주군에서는 전예 양이 줄은 상태로 존재하였으나 2주군부터는 그 존재가 의심스러웠고, 4주 및 4개월군에서는 그 흔적을 찾을 수가 없었다. 부착시킨 근육절편은 1주군에서는 생생히 존재하였으나 2주군에서는 그 부피가 상당히 줄어 존재하고 있었으며 4주 및 3개월군에서는 회백색의 섬유소모양으로 존재가 의심스러웠다.

d) 대퇴동맥의 혈전 형성 및 부착시킨 Histoacryl blue의 감성(Degradation) 여부 : Histoacryl blue군 및 Beriplast P®를 점적시킨 근육절편을 부착시킨 전 예에서 대퇴동맥에 혈전을 형성하여 혈류장애를 일으킨 예는 없었고, 부착시킨 Histoacryl blue는 3개월 군에서 감성을 일으켜 푸석 푸석하였다.

c) 부착시킨 Histoacryl blue 및 Beriplast P®를 점적한 근육 절편과 대퇴동맥 및 뇌 표면과의 접합성 : Histoacryl blue는 대퇴 동맥 및 뇌표면과 직접연결 없이 주위 섬유물질을 제거하면 떨어져 나왔고, Beriplast P®를 점적한 근육절편을

Table 2. Summary of gross findings of femoral artery and brain in experimental animals

Gross finding / Material Sacrifice time	Histoacryl blue®				Beriplast P® + muscle			
	1 Week	2 Week	4 Week	3 month	1 Week	2 Week	4 Week	3 month
Fibrosis	Marked	Marked	Marked	Marked	Moderate	Moderate	Moderate	Moderate
Inflammation evidence	+ edematous	−	−	−	−	−	−	−
Beriplast P® evidence	·	·	·	·	+	±	−	−
Muscle piece evidence	·	·	·	·	+	but atrophy	±	±
Thrombosis	−	−	−	−	−	−	−	−
Degrdation of histoacryl blue	·	·	·	+	·	·	·	·
Interconnection between material and artery	−	−	−	−	+	+	+	+
Interconnection between material and brain	−	−	−	−	−	−	−	−

부착시킨 예에서는 대퇴동맥과는 확실히 부착되어 loupe하에서 박리가 불가능하였으나, 대뇌에서는 주위 섬유조직을 제거하니 떨어져 나와 직접 연결은 없는 것으로 사료되었다(표 2).

2. 광학현미경학적 소견

A) 대퇴동맥

a) Histoacryl blue군

1) 1주 : 정도의 차이는 있으나 histoacryl blue를 접착된 부위의 동맥벽이 부분적 괴사를 일으켜 결손되어 있었으며 주위에 거대세포(Giant cell), 임파구, 유상피세포(Epitheloid cell)들이 증가하여 이물질반응(Foreign body reaction)을 보였다(Fig 1. a).

2) 2주 : 1주, 4주, 3개월 군과 비교하여 가장 심한 병적소견을 보였으며, 어떤 예는 전 동맥벽이 괴사를 일으켜 내피(Endothelium)만 남은 예도 있었고, 또한 이물질 반응도 매우 심하였다(Fig 1. b).

3) 4주 : 부분적 혈관벽의 결손이 잔존하나 2주군보다 그 정도가 호전된 소견을 보였고, 또한 이물질 반응도 호전된 소견을 보였다(Fig 1. c).

4) 3개월 : 동맥의 내면층이 심하게 비대해진 소견을 보였으며, 염증세포는 거의 사라

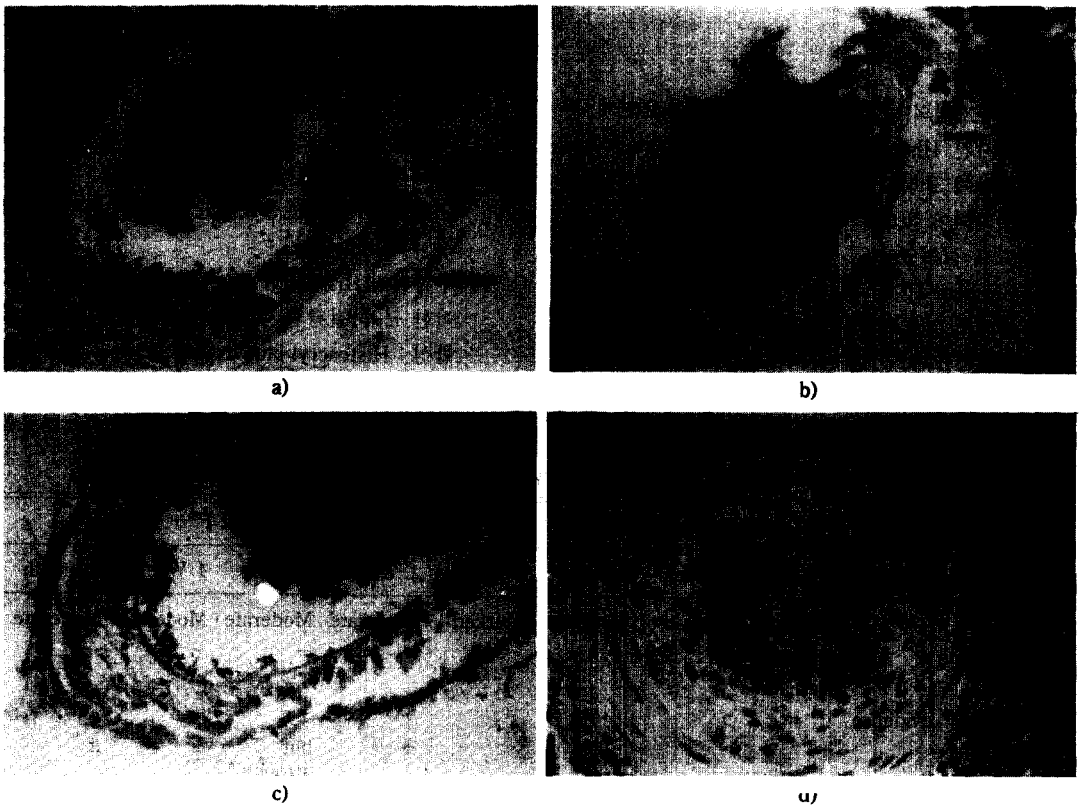

Fig 1. The histoacryl group

a) The microscopic findings of the rat femoral artery, at 1 week, shows necrotic change of the arterial wall at exposed site to the histoacryl(arrow) and the foreign body reaction with foreign body giant cells, lymphocytes and epitheloid cells around that area (H&E stain, x100).

b) The microscopic findings of the rat femoral artery, at 2 week, shows near absence of the arterial wall due to necrosis and more increased foreign body reaction(arrow, H&E stain, x100).

c) The microscopic findings of the rat femoral artery, at 4 weeks, shows improvement of foreign body reaction and necrosis of the arterial wall compared to the 2 weeks specimen(H&E stain, x100).

d) The microscopic findings of the rat femoral artery, at 3 months, shows near repairment of the arterial structure with marked thickening of the endothelium. There is still noticed inflammatory cells(H&E stain, x200).

졌으나 간헐적으로 존재하는 예도 있었다(Fig 1. d).

b) Beriplast P®를 점적한 근육절편를 부착시킨 군

1) 1주 : 부착시킨 근육세포들은 비교적 생생하게 동맥의 외막(Adventitia)에 부착되어 있었으며, 간간히 노란색의 Beriplast P®가 주위에서 관찰되었다. 경도의 만성 염증세포가 관찰되었으나 동맥벽은 아무 병적소견이 없었다(Fig 2. a).

2) 2주 : 근육세포들의 대부분은 괴사를 일으켜 부분적으로 형체만 존재하는 부위가 관찰되었으며, 동맥의 외막과는 완전히 유착되어 있었고, 염증세포, 특히 호산구세포(Eosinophile)의 증가가 심하였으나 동맥벽은 완전하였다(Fig 2. b).

3) 4주 : 근육세포들은 거의 사라지고 소량만 관찰되였으며, 주위에 많은 모세혈관의 증식(Capillary proliferation)이 관찰되었고, 만성염증세포들은 현저히 감소된 소견을 보였다. 역시 동맥벽은 아무 병적상태의 소견없이 완전하였다(Fig 2. c).

4) 3개월 : 근육세포들은 거의 관찰이 되지 않았고, 혈관벽주위에 섬유조직의 증식(Fibrosis)이 심하게 관찰되었으며, 역시 동

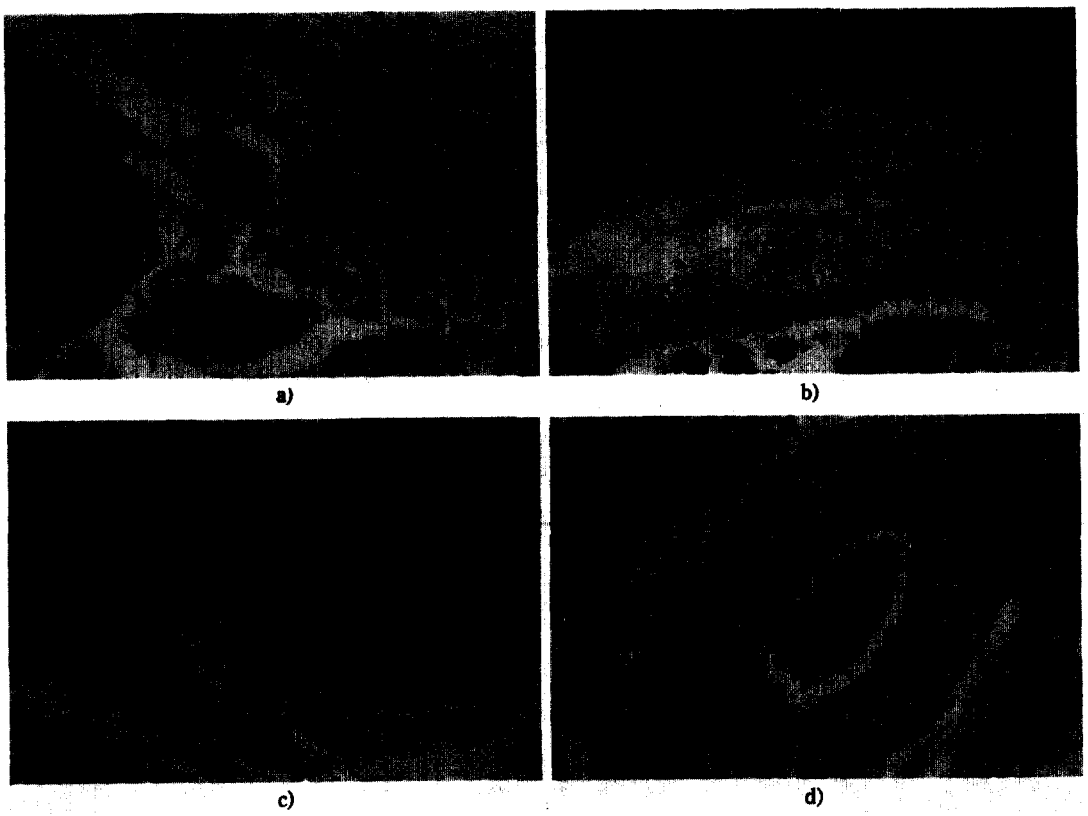

Fig 2. The fibrin glue(Beriplast P®) soaked muscle group

a) The microscopic findings of the rat femoral artery, at 1 week, shows evidence of the fibrin glue and the muscle cells which adhered to the arterial adventitia(Arrow). There is noticed mild inflammatory reaction without any pathologic change of the arterial wall(H&E stain, x100).

b) The microscopic findings of the rat femoral artery, at 2 weeks, shows marked infiltration of the inflammatory cells, especially eosinophils(Allow), with lytic change of the muscle cells without any evidence of the pathological change at the arterial wall (H&E stain, x100).

c) The microscopic findings of the rat femoral artery, at 4 weeks, shows small remnant of the muscle cells with the capillary proliferation(Arrow). The chronic inflammatory cells decreased with intact arterial wall(H&E atain, x100).

d) The microscopic findings of the rat femoral artery, at 3 months, shows marked fibrosis with near absence of the muscle cells(Arrow H&E stain, x100).

맥벽은 완전하였다(Fig 2. d).

c) 대조군 : 동맥벽에도 주위조직에도 특별한 이상소견이 관찰되지 않았다(표 3).

B) 대뇌 표면

a) Histoacryl blue군

1) 1주 : 심한 수막의 비대(Meningeal membrane thickening)와 함께 만성 염증세포의 증식이 관찰되였고, 또한 부근에 존재하는 혈관벽의 괴사가 관찰되었으며 뇌실질은 약간 부종의 소견을 보였다.

2) 2주 : 수막의 비대, 만성 염증세포의 증식은 더욱 심한 소견이 관찰되었고 주위 혈관벽의 괴사 및 뇌실질 부종도 역시 관찰되었다(Fig 3. a).

3) 4주 : 수막의 비대, 염증세포의 증가는 현저히 감소한 소견이 관찰되었다.

4) 3개월 유막의 비대, 혈관벽의 비대가 계속 관찰되었고, 염증 반응은 거의 관찰되지

Table 3. Summary of microscopic findings of femoral artery in experimental animals

Sacrifice time \ Material	Histoacryl blue®	Beriplast P® + muscle piece
1 Week	• Foreign body reaction • Partial necrosis of arterial wall	• Mild increase chronic inflammatory cells • Remained muscle & Beriplast P® • Adhesed muscle piece to arterial adventitia • Intact arterial wall
2 Week	• Marked foreign body reaction • Marked necrosis of arterial wall	• Heavy infilatration of inflammatory cells • Lytic change of muscle cells • Increase eosinophile • Intact arterial wall
4 Week	• Still necrosis of arterial wall But not severe compared to 2 week specimen • Improved foreign body reaction	• Small amount of muscle cells • Capillary proliferation • Decrease chronic inflammatory cells • Intact arterial wall
3 Month	• Marked thickening of endothelium • Near repairement of arterial structure • Still inflammatory cells	• Intact arterial wall • Near absence of muscle cells • Increase fibrosis

a)　　b)

Fig 3. The histoacryl group

a) The microscopic findings of the rat brain, at 2 weeks, shows marked thickening of meningeal membrane with severe inflammatory reaction(H&E stain, x100).

b) The microscopic findings of the rat brain, at 3 months, shows much improvement of the inflammatory reaction, but still shows thickening of the meningeal membrane(H&E stain, x200).

않았다(Fig 3. b).

b) Beriplast P®를 점적한 근육절편을 부착시킨 군

1) 1주 약간의 유막증대, 뇌 실질의 부종이 관찰되었으나 염증세포들은 거의 관찰되지 않았다(Fig 4. a).

2) 2주, 4주, 3개월 : 같은 소견을 보였으며 약간의 유막증대 이외에는 특이한 병적상태가 관찰되지 않았다(Fig 4. b).

c) 대조군유막의 증대나 염증세포의 증대는 관찰되지 않았다(Fig 16).

고 찰

신경외과 영역에서 조직접착제 사용은 뇌동맥류의 보강[1,7,11,18,19,23,28,29], 동정맥기형의 색전화[4,5,16,18,27], 뇌척수액 누출의 치료[1,14,17,18,26,31]에 주로 사용되고 드물게는 경동맥-해면정맥동 누(Carotid-cavernous fistual)



a) b)

Fig 4. The fibrin glue(Berpilast P®) soaked muscle group
a) The microscopic findings of the rat brain, at 1 week, shows mild thickening of the meningeal membrane without evidence of the inflammatory reaction(H&E stain, x200).
b) The microscopic findings of the rat brain, at 4 weeks, shows only mild thickening of the meningeal membrane without any pathological change at the brain(H&E stain, x200).

Table 4. Summary of microscopic findings of femoral artery in experimental animals

Sacrifice time \ Material	Histoacryl blue®	Beriplast P® + muscle piece
1 Week	• Marked thickening of meningeal membrane • Part of vessel wall necrosis • Increase chronic inflammatory cells • Slight edematous change of brain	• Mild meningeal thickening • Near absence of inflammatory cells • Slight brain edema
2 Week	• Marked thickening of meningeal membrane • Part of vessel wall necrosis • Marked increase chronic inflammatory cells • Slight edematous brain	• Mild meningeal thickening
4 Week	• Decrease inflammatory cells • Meningeal thickening	• Slight thickening of meningeal membrane
3 Month	• Still meningeal thickening • Decrease inflammatory reaction • Thickening of vessel wall	• Slight separated meningeal membrane

의 치료 및 동맥류 자체내 주입하여 동맥류 폐쇄를 시도한 보고도 있다[18,20]. 지금까지 주종을 이루웠던 조직 접착제는 Cyanoacrylate 제제로써, Methyl 2-cyanoacrylate(Eastman 910 monomer), Ethyl 2-cyanoacrylate (Aron Alpha), N-butyl 2-cyanoacrylate (Histoacryl blue) 및 Isobutyl 2-cyanoacrylate (Bucrylate) 등이 있으며 유럽에서는 N-butyl 2-cyanoacrylate 제제를, 구미에서는 Isobutyl 2-cyanoacrylate제제를 주로 사용하였다[18].

저자들도 뇌동맥류 결찰후 부분적으로 남는 동맥류 경부에 N-butyl 2-cyanoacrylate를 사용한 경험이 있고, 또한 제제는 다르나 Polyvinyl alcohol로 술전 뇌동정맥 기형을 색전화한 후 약 8개월후 제거한 조직소견에서 염증소견이 보여[13], N-butyl 2-cyanoacrylate에 대한 혈관 및 뇌조직의 변화를 관찰하기 위하여, 또한 이들의 조직학적 독성이 관찰된다면 Benericetti(1)등이 추천한대로 Fibrin glue와 근육절편을 뇌동맥류 결찰후 남은부분을 보강했을때, 어떤 변화가 오는가를 알고져 하였다.

Diaz(6)는 Ethyl 2-cyanocarylate를 사용하여 저자들의 방법과 비슷하게 고양이의 대퇴동맥과 대뇌표면에 부착시킨 바 임상적으로 일부의 동물에서 경면(Somnolence) 및 반대측 마비등의 신경학적 이상소견이 관찰되었다고 기술하였으나 저자들의 실험에서는 실험조작후 관찰기간동안 신경학적 이상소견을 보였던 예는 없었다. 육안적 소견은 Diaz(6), Smith(22)와 같이 부착시킨 N-butyl 2-cyanoacrylate는 섬유소에 둘러 싸여 대퇴동맥 및 뇌표면에 부착되어 있었으나 섬유조직을 박리하자 쉽게 떨어져 나와 Hayes(9)의 의견과 같이 뇌동맥류를 이들물질로 완전히 감싼다 하더라도 이들물질과 뇌동맥류 사이의 출혈를 방지하기 힘들것으로 사료되었다. 한편 Beriplast를 점적한 근육절편을 부착시킨 실험군에서는 뇌표면과는 섬유물질로만 부착되어 박리시 떨어져 나왔으나 대퇴동맥과는 완전히 유착되어 상기한 위험성은 배제되는 것으로 사료되었다.

Lehman(15)등은 Methyl, N-propyl, N-butyl, N-heptyl, N-octyl, Isobutyl 2-cyanoacrylate로 개에 실험을 하고 부착시킨 Methyl cyanoacrylate는 7주후에 완전히 소실되었다고 기술한 바 본 실험에서는 부착시킨 Histoacryl blue가 3개월에 회생시킨 군에서 푸석푸석한 감성변화를 일으켜 영구적 물질은 아닐것으로 사료되었다. 또한 Beriplast P®를 점적한 군에서는 부착시킨 근육의 존재가 2주 후에는 의심스러워 동맥류벽의 보강에 이들물질을 사용시 2주 후에는 섬유화 조직으로만 보호된다는 사실도 추정할 수 있었다.

대퇴동맥의 조직학적 소견은, 1주군에서 Foreign body giant cell을 포함한 염증세포의 증가와 함께 Histoacryl blue를 부착시킨 부위로 추정되는 동맥의 외층 및 근육층이 손상되고 2주 군에서는 이들의 손상정도와 함께 염증 반응이 더욱 심하였고 4주군에서는 염증반응의 호전과 함께 손상된 동맥벽도 회복소견을 보인 소견은 실험한 cyanoacrylate의 종류는 다르나 Diaz(6), Hoppenstein(10), Lehman(15), Smith(22), Tsuchiya(25)등의 소견과 거의 일치한다. Diaz(6)는 고양이의 대퇴동맥에 Ethyl 2-cyanoacrylate를 부착시키는 실험조작후 조직검사를 시행한 바 2일부터 혈관벽 괴사의 소견이 보이고 세포상실이 관찰되었으며, 혈관벽 상실은 중막(Media) 및 외막(Adventitia)에 국한하고 내면층은 완전하였다고 기술하였다. 또한 Dutton(7)등도 Methyl 2-cyanoacrylate을 경동맥(Carotid artery)과 Saphenous 동맥에 부착시킨 바 거의 대부분의 예에서 동맥의 중막 근육층의 손상이 관찰할 수 있었다고 발표하였다. 그러나 이들 예에서도 모두 혈관 내면층은 손상이 없었고, 손상되었던 혈관벽은 시간이 지남에 따라 섬유조직으로 대치됨을 관찰할 수 있었다고 하였다. Hoppenstein(10)도 Methyl 2-cyanoacrylate를 혈관에 부착시킨 바 4일후 조직소견에서 전 근육층 및 외막의 손상을 관찰할 수 있었으나 내탄력막(Internal elastic membrane)은 완전하였으며, 4-14일에서는 심한 염증세포들이 중막 및 외막에 심하여 지고 2-8주후의 소견은 내면층의 증식과 함께 전근육층은 섬유조직으로 대치됨을 관찰할 수 있었다고 하면서 비교적 변화를 보이지 않은 조직은 탄력 섬유라고 하였다.

한편 Smith(22)는 고양이를 실험동물로 하여 안구경유(Transorbital)로 Ethyl 2-cyanoacrylate를 뇌 기저동맥에 부착시켜 조직검사를 시행한 바 2주후 회생시킨 실험군에서 동맥벽의 중막에 심한 괴사와 함께 염증세포의 증식을 관찰하였고, 1개월후 조직소견에서는 내면층의 증식, 손상된 중막 및 외막의 섬유화등을 관찰하였으나 역시 내탄력면(Internal elastic lamina)은 거의 변화가 없었다고 보고하였다. 한편 Beriplast P®를 점적한 군에서는 1주에는 근육세포들이 대부분 존재하고 또한 혈관 외층과 단단히 부착된 것이 확인되었으나, 약간의 염증세포의 증가가 관찰된 점, 또한 2주군에서 부착시킨 근육 세포의 괴사 및 호산구(Eosinophile)가 주종을 이루는 염증

세포의 증가는 Benericetti(1) 및 Kletter(11)등이 주장한 전혀 해로운 반응을 일으키지 않는다는 소견에 약간 상치되는 소견을 보였으나 이러한 변화는 함께 부착시킨 근육절편에 대한 반응인지 알 수 없었고 또한 4주, 3개월군에서 염증세포는 완전히 사라지고 혈관벽은 이상소견을 관찰할수 없어 본 실험 소견만으로는 안전한 것으로 사료되었고 3주군에서 모세혈관 증식과 함께 섬유화를 이루워 동맥류벽의 보강에 도움이 될것으로 사료되었다.

결국 이 실험에서는 Histoacryl blue가 다른 Methyl 및 Ethyl 2-cyanoacrylate와 비슷한 혈관손상을 일으키는 소견을 보였으나 저자들도 과거에 동맥류를 결찰하고 남은 부위에 Histoacryl blue를 사용하였고 또한 Metyl 혹은 Ethyl 2-cyanoacrylate를 사용하여 동맥류를 Coating하여 좋은 결과를 보고한 저자들도 있어[8,19,23,29] 그 이유를 설명하기 힘드나 Mickey(18)는 종족(Specis)의 차이 및 인체에서는 혈관의 직경이 크기 때문이 아닌가 추정하였다.

Beriplast P®를 점적한 근육절편을 부착한 군에서는 근육세포들이 2주후 거의 사라지고 섬유조직만 증가하였는데 Mount(19)등은 근육절편만을 사용하여 뇌동맥류를 Wrapping한예에서 재출혈한 예가 많다고 보고하였으므로 Beriplast P®를 점적한 근육만으로 뇌동맥류 전체를 Wrapping하는 예에서는 그 완전성이 불확실하지 않나 추정된다.

대뇌 표면의 조직학적 변화는 Ethyl 2-cyanoacrylate를 이용한 Diaz(6)의 실험에서는 2-4일 부터 뇌연막(Leptomeninges)에 급성 염증세포의 침윤을 볼 수 있었고, 7-14일에는 뇌연막의 괴사와 함께 뇌 실질의 부종 및 뇌세포 손상이 관찰되었다고 보고하였고, Smith(22)도 역시 Ethyl 2-cyanoacrylate를 사용하여 뇌기저조에 주입한 바 모두 수막에 염증반응을 보이고 섬유화 소견을 보이며 이들 반응은 2주에서 2개월에 가장 심하였다고 발표하였다. 한편 Tsuchiya(25), Kline(12), Yashon(30) 등은 Methyl 2-cyanoacrylate를 사용한 바 역시 심한 염증반응과 함께 뇌수막의 증대가 관찰되었으며 또한 부분적로는 뇌실질내로의 파급이 관찰되었다고 발표하였다. 본 실험에서도 심한 염증반응이 뇌지주막에 관찰되었고 2주군에서 가장 심하였으나 뇌실질 자체에는 조직채취시에 유발된 것으로 사료되는 부종이외에는 특별한 이상소견이 발견되지 않았다. Beriplast P®를 점적한 근육절편을 부착시킨 예에서는 약간의 지주막 증대만이 보여 특별한 이상소견이 없었다.

요 약

N-butyl 2-cyanoacrylate 제제인 Histocaryl blue와 Fibrin glue제제인 Beriplast P®를 점적한 근육절편을 뇌동맥류 수술에의 이용성을 조사하기 위하여 백서의 대퇴동맥 및 뇌표면에 부착시킨 바 아래와 같은 결과를 얻었다.

1. Histoacryl blue를 부착한 대퇴동맥은 내면층을 제외한 외층 및 근육층에 심한 혈관손상을 일으키므로 종족(Specis)간의 차이는 있으나 뇌동맥류 수술시 동맥류 벽의 보강에 사용하지 않는 것이 좋을 것으로 사료된다.

2. Beriplast P®를 점적한 근육절편을 부착한 대퇴동맥은 별다른 변화가 없으나 호산구 증가를 보이는 염증소견과 함께 부착한 근육절편은 2주후 괴사를 일으켜 사라지고 섬유조직의 증가만 있으므로, 뇌동맥류의 벽보강에 도움이 되나 완전한 동맥류의 증대 및 파열의 방지 여부는 이 실험 만으로는 알 수 없었다.

3. Histoacryl blue에 대한 대뇌 표면의 변화는 뇌실질은 별다른 변화가 없었으나 뇌지주막의 증대와 함께 염증소견을 보여 뇌표면에 접촉하여 사용되는 예는 피하는 것이 좋을 것으로 사료되었고, Beriplast P®를 점적한 근육 절편을 부착한 예는 별다른 이상소견을 관찰할 수 없어 대뇌표면에 부착하여 사용 가능할 것으로 사료되었다.

참 고 문 헌

1. Benericetti E, Dorizzi A, Taborelli A: New application of fibrin sealant in neurosurgery, in Schlag G, Redl H(eds): *Fibrin Sealant in Operative Medicine Opthalmology-neurosuregery*. Berlin, Springer-Verlag, 1986, vol 2, pp 107-115.
2. Chou SN: Use of cyanoacrylate(Letter). *J Neurosurg* 1977; 46: 266.
3. Coe JE, Bondurant CP: Late thrombosis following the use of autogenous fascia and a cyanoacrylate (Eastman 910 monomer) for the wrapping of an intracranial aneurysm. *J Neurosurg* 1964; 21: 884-886.
4. Cromwell LD, Basil Harris A: Treatment of cerebral arteriovenous malformations. A combined neurosurgical and neuroradiological approach. *J Neurosurg* 1988; 52: 705-708.

5. Debrun G, Vinuela F, Fox A, Drake CG: Embolization of cerebral arteriovenous malformations with bucrylate. Experience in 46 cases. *J Neurosurg* 1982; 56: 615-627.
6. Diaz FC, Mastri AR, Chou SN: Neural and vascular tissue reaction to aneurysm-coating adhesive (Ethyl 2-cyanoacrylate). *Neurosurgery* 1978; 3: 45-49.
7. Dutton J. Yates PO: An experimental study of the effects of a plastic adhesive methyl 2-cyanoacrylate monomer(M2C-1) in various tissues. *J Neurosurg* 1966; 24: 876-882.
8. Dutton J: Acrylic investment of intracranial aneurysms.
A report of 12 years experience. *J Neurosurg* 1969; 31: 652-657.
9. Hayes GJ, Leaver RC: Methyl methacrylate investment of intracranial aneurysms. A report of seven years experience. *J Neurosurg* 1966; 25: 79-80.
10. Hoppenstein R, Weissberg D, Goeta RH: Fusiform dilation and thrombosis of arteries following the application of methyl 2-cyanoacrylate(Eastman 910 monomer). *J Neurosurg* 1965; 23: 556-564.
11. Kletter G: *Fibrin adhesives in intracranial microvascular surgery,* in Schlag G, RedlH(eds):*Fibrin sealant in operative medicine ophtholmology-neurosurgery,* Berlin, Springer-Verlag, 1986, vol 2, pp 129-138.
12. Kline DG, Hayes GJ: An experimental evaluation of the effect of a adhesive, methyl 2-cyanoacrylate, on neural tissue. *J Neurosurg* 1963; 20: 647-654.
13. 이장철, 임만빈, 손은익, 김동원, 이정교, 김인홍, 전석길: 거대 뇌동정맥 기형의 성공적 처치 : 술전 색전술 및 단단계 수술법에 의한. 대한신경외과학회지 1988; 17: 571-582.
14. Lehman AW, Hayes GJ, Martins AN: The use of adhesive and Lyophilized dura in the treatment of cerebrospinal rhinorrhea. Technical note. *J Neurosurg* 1967; 26: 92-95.
15. Lehman AW, Hayes GJ, Neonard F: Toxicity of alkyl 2-cyanoacrylates. *Arch Surg* 1966; 93: 441-446.
16. Margolis MJ, Freeng PC, Kendrick MM: Cyanoacrylate occlusion of a spinal cord arteriovenous malformation. Case report. *J Neurosurg* 1979; 51: 107-110.
17. Margolis MJ, Goldware SI: Use of tissue adhesive in the surgical treatment of cerebrospinal fluid leaks. Experience wih isobutyl 2-cyanoacrylate in 12 cases. *J Neurosurg* 1973; 39: 332-336.
18. Mickey BE, Samson D: Neurosurgical applications of the cyanoacrylate adhesives. *Clin Neurosurg* 1981; 28: 429-444.
19. Mount LA, Antunes JL: Results of treatment of intracranial aneurysms by wrapping and coating. *J Neurosurg* 1975; 42: 189-193.
20. Nishimoto A, Kuyama H, Nagao S, Kinugasa K, Kunishio K. Artificial embolization with isobutyl 2-cyanoacrylate for the treatment of Carotid-ophthalmic aneurysm. *Surg Neurol* 1987; 28: 46-50.
21. Sachs E, Brbengi A, Margolis G, Wilson DH: Case reports and technical note. Fatality from ruptured intracranial aneurysm after coating with methyl 2-cyanoacrylate(Eastman 910 monomer, M2C-1). Case report. *J Neurosurg* 1966; 24: 889-891.
22. Smith TW, De Girolami U. Crowell RM: Neuropathological changes related to the transorbital application of ethyl 2-cyanoacrylate adhesive to the basal cerebral arteries of cats. *J Neurosurg* 1985; 62: 108-114.
23. Sugar O, Tsuchiya G: Plastic coating of intracranial aneurysms with "EDH-adhesive." *J Neurosurg* 1964; 21: 114-117.
24. Troupp H. Rinne T: Methyl 2-cyanoacrylate(Eastman 910) in experimental vascular surgery with a note on experimental arterial aneurysms. *J Neurosurg* 1964; 21: 1067-1069.
25. Tsuchiya G, Sugar O, Yashon D, Hubbard J: Reactions of rabbit brain and peripheral vessels to plastics used in coating arterial aneurysms. *J Neurosurg* 1968; 28: 409-416.
26. Vander Ark GD, Pitkethly DT, Ducker TB, Kempe LG: Repair of cerebrospinal fluid fistulas using a tissue adhesive. *J Neurosurg* 1970; 33: 151-155.
27. Vinters HV, Debrun G, Kaufmann JCE, Drake CG: Pathology of arteriovenous malformations embolized with isobutyl-2-cyanoacrylate(Bucrylate). Report of two cases. *J Neurosurg* 1981; 55: 819-825.
28. Yasargil MG: Middle cerebral artery aneurysms, in Yasargil MG(ed): *Microneurosurgery*. New York, Thieme-statton, 1984, vol 2, pp 124-164.
29. Yashon D, White RJ, Arias BA, Hegarty WE: Cyanoacrylate encasement of intracranial aneurysms.

Technical note. *J Neurosurg* 1971; 34: 109-713.

30. Yashon D, Jance JA, Gordon MC, Hubbard JC, Sugar O: Effects of methyl 2-cyanoacrylate adhesives on the somatic vessels and the central nervous system of animals. *J Neurosurg* 1966; 24: 883-888.

31. Young WC, Gates GA: The use of cyanoacrylate in the trassphenoidal hypophysctomy. *Larynogoscope* 1978; 88: 1984-1788.