啓明醫大論文集 第 9 卷 第 2號
The Keimyung Univ Med J
Vol 9, No 2, June, 1990

Diffuse Well-Differentiated 림프구형 림프종에 대한 임상적고찰*

계명대학교 의과대학 내과학교실

정 태 훈·전 재 훈·송 홍 석

=Abstract=

Clinical Study of Diffuse Well-Differentiated Lymphocytic Lymphoma

Tae Hoon Chung, MD; Jae Hoon Jeon, MD; Hong Suck Song, MD

Department of Internal Medicine, School of Medicine,
Keimyung University, Taegu, Korea

Diffuse well-differentiated lymphocytic lymphoma is a relatively rare form of non-Hodgkin's lymphoma We have observed 9 cases of diffuse well-differentiated lymphocytic lymphoma from March 1980 to September 1989 The mean age was 42 4 years, with a male to female ratio of 2 1 Peripheral lymphadenopathy was found in 3 cases and extranodal manifestation was noted in 8 cases, and 6 cases were originated from extranodal sites colon in 2 cases, ileum, conjunctiva, tonsil, testis in 1 case respectively On admission, clinical stage was as follows stage I in 5 cases, stage II in 2 cases, stage III in 1 case, and stage IV in 1 case All stage I except one patient were treated by radiotherapy and 3 patients were treated with combination chemotherapy Two cases were relapsed 4 and 62 months after treatment with histologic conversion to diffuse poorly differentiated type 5 patients are still alive in 12, 20, 23, 41, 57 months with no evidence of disease

Key Words Diffuse well-differentiated lymphocytic lymphoma, Histologic conversion

서 론

Diffuse well-differentiated lymphocytic lymphoma (이하 DWDL로 약함)는 임상경과 치료반응 및 예후를 볼 때 만성림프구성백혈병(이하 CLL로 약함) 및 Waldenström씨 마크로글로불린혈증과 밀접히 관련되어 있으며[1] 형태학적으로 CLL과 구별할 수가 없어,[2] 특히 골수침습이 된 경우 CLL과의 감별진단에 어려움이 수반된다 DWDL의 발생빈도는 전체 비호지킨씨림프종의 2-11%로 보고되며[3~9] 대다수에서 전신림프절종대가 있고[10] 골수침습이 과반수이상에서 동반되어[7,8,10,11] 국소질환의 빈도가 단지 5~10%로 이들의 과반수에서만 방사선조사로 완치가 기대될 수 있다[12]

국내에서는 DWDL에 대한 보고가 없는 듯하며, 저자들이 1980년 3월부터 1989년 9월까지 경험한 DWDL환자 9예를 분석한 결과 매우 판이한 임상증상을 가지기에 이에 문헌고찰과 함께 보고하는 바이다

* 이 논문의 요지는 1989년 제 41차 내과 추계 학술 대회에서 포스타 구연 하였음

Table 1 Patient charateristics

	Sex	Age	Stage	Extranodal	Treatment*	Outcome(months)
Case 1	F	5	IVA	BM	No	?
Case 2	M	64	IIV	—	No	?
Case 3	M	46	IIIBE	Cecum	Op+Chemo	Dead(64)**
Case 4	M	52	IIAE	Colon	Op+Chemo	Alive(57+)
Case 5	F	50	IAE	Cecum	Op+RTX	Alive(41+)
Case 6	F	48	IAE	Conjunctiva	RTX	Alive(12+)
Case 7	M	53	IAE	Tonsil	RTX	Alive(23+)
Case 8	M	16	IBE	Ileum	Op+Chemo	Alive(20+)
Case 9	M	48	IAE	Testis	Op+RTX	Alive(8+)

*Chemo 6 cycles of CHOP or COPBLAM chemotherapy
RTX 4,000-4,500cGy regional irradiation
** Histologic conversion to diffuse poorly differentiated lymphocytic lymphboma in 62 and 4 months

재료 및 방법

1980년 3월부터 1989년 9월사이에 본원에서 조직학적으로 비호지킨씨림프종으로 확진된 환자가운데 아형구분이 가능하였던 총 208명의 환자중 Rappaport분류의 well-differentiated림프구형은 9예(4.3%)로 이들의 의무기록지를 검토하여 임상증상 치료 및 생존기간들을 분석하였으며,, 병기는 Ann Arbor 병기분류에 따랐으며 생존기간은 치료시작일로부터 최종추적일을 1990년 4월 30일까지로 하여 계산하였다

성 적

1 연령 성별 및 병기분포 . 연령분포는 5세에서 64세까지로 평균 42.4세이고, 남자 6예 여자 3예로 남녀비는 2 1로 남자에서 많았고, 병기별분포는 stage I 5예 stage II 2예 stage III 1예 stage IV 1예 그리고 전신증상이 동반된 B형은 2예였다(Table 1)

2 임상증상 : 초진시의 임상증상은 복부동통이 5예(55.6%)로 가장 빈번하였으며 복부종괴 3예(33.3%) 경부종괴 2예(22.2%) 체중감소 2예(22.2%) 그리고 발열 인후통 결막종괴 고환종괴 구토 구역 및 식욕감퇴가 각기 1예(11.1%)씩이었다(Table 2)

3 이학적소견 초진시의 이학적소견은 말초림프절종대가 3예(33.3%)였고, 비림프절조직의 침습은 8예(88.9%)로 이중 장이 4예로 가장 많고 골수 결막편도 고환이 각기 1예였다 간종대가 2예 빈혈이 2예 그리고 장중첩증이 1예에서 동반되었다(Table 3)

4 치료 및 결과 9예중 2예는 치료없이 조기에 추적소실되었고, 나머지 7예에서 stage II III IV 각 1예씩 3예는 복합화학요법 stage I 4예는 방사선조사를 실시하여 평균추적기간은 32개월인데, 2예에서 치료후 각기 4개월 62개월뒤에 미만성 미분화성림프구형림프종으로 조직형변화가 초래되어 1예는 64개월후 사망하였고 다른 1예는 복합화학치료중에 있으며, 5예는 12, 20, 23, 41, 57개월동안 재발없이

Table 2 Cardinal symptoms

Abdominal pain	5
Abdominal mass	3
Neck mass	2
Weight loss	2
Fever, sore throat, conjunctival mass testicular mass, vomiting, nausea, anorexia	1

Table 3 Chinical presentations

Peripheral lymphadenopathy	3
Extranodal involvement	8
GIT	4
cecum	2
ascending colon	1
terminal ileum	1
Bone marrow	1
Conjunctiva	1
Tonsil	1
Testis	1
Hepatomegaly	2
Anemia(Hb<11gm/dl)	2
Ileocecal intussusception	1

생존해있다(Table 1)

고　　찰

Rappaport분류의 well-differentiated 림프구형은 BNLI의 DWDL, Dorfman의 소림프구, Kiel 분류의 림프구 만성림프구성백혈병 그리고 lymphoplasmacytic/lymphoplasmacytoid, Lukes-Collins의 소림프구 및 형질세포양림프구, WHO의 림프구형 그리고 Working formulation의 소림프구형에 해당된다[7,8] DWDL은 분화가 잘된 소림프구에 의하여 림프절구조가 소실되며 림프구는 크기와 모양이 대체로 일정하며 유사분열상은 없거나 소수이며[7,13], 때로 보다 큰 세포(paraimmunoblast, 변형된 림프구)로 결절성 혹은 pseudofollicle양상을 보이기도 하는데[7,14] 이는 임상적으로 전신적림프절종대가 빠르게 진행하며 진단시 골수침습이 모든 예에서 동반되고 평균생존기간이 28개월로 예후가 매우 나쁘다고 하였다[15]

DWDL은 임상경과 치료반응 및 예후를 볼 때 만성림프구성백혈병 및 Waldenström씨 마크로글로불린혈증과 밀접히 관련되어 있으며[1] 형태학적으로 CLL과 구별할 수가 없는데[2], Lukes 등[16]은 DWDL은 항상 CLL의 조직에서의 발현상이며 백혈상태가 나타나는 것은 단지 시간적인 문제이다고 주장하였고, Devita 등[9]은 자연적인 경과로 CLL로 진행한다 하였으나, Pangalis 등[17]은 일부환자에서만 CLL로 이행되며 조직 및 세포학적으로 유사하나 경과 및 예후가 뚜렷이 다른 질환이거나 혹은 B소림프구의 증식에 의한 서로 다른 표현으로서, 말초혈액의 림프구증가유무에 의하여 구분되고 DWDL의 진단시 골수침습이 있더라도 CLL로 진단되는 것은 아니다 하였는데, Case 등[2]은 DWDL의 진단기준으로서 전신적림프절종대와 백혈구수가 20,000/mm^{3}이하인 경우로 하였으나, Economidou 등[18]은 골수침습이 있고 말초혈액의 림프구증가가 15,000/mm^{3}이하인 경우 대부분이 B-CLL의 초기형이므로 중등도의 림프구증가증의 경우 감별진단에 어려움이 수반된다 하였다 한편 Pangalis 등[19]은 골수침습양상을 분석한 결과 DWDL은 항상 결절형이지만 CLL은 8%에서만 결절형 그리고 나머지는 간질형 혼합형 혹은 미만형으로 나타나므로 감별진단에 도움된다 하였고, Hick 등[20]은 mouse rosette assay방법으로 조사한 결과 CLL은 대부분 50%이상(평균 62%)이나 DWDL형은 모두 50%이하(평균 16%)로 이들의 감별진단에 매우 유용하며, MR수용체가 기능적으로 미성숙세포에만 존재하기 때문에 CLL은 DWDL보다 덜 성숙된 림프구에서 유래하는 가능성을 제시하였다

DWDL의 발생빈도는 대체로 비호지킨씨림프종의 10%이하를 차지하며[3~9], 평균연령은 60세 가량이고[7,8,10] 남자에서 빈번하며 과반수이하에서 B증상이 동반되며,[10] 90%에서 전신림프절종대가 있고[10] 병기가 III 혹은 IV인 경우가 77−99%[7,8,10]이고 골수침습이 40−82%에서 동반되며[7,8,10,11], 비종대 간종대의 빈도가 높고[21] 간 그리고 다른 내장들이 잘 침범된다[13,17] 저감마글로불린혈증은 CLL과는 달리 매우 드물어 약 5%에서만 동반되며[17], 세포표면에 나타나는 단일클론성단백은 대부분 IgM형이고 light chain은 lambda보다 kappa형이 보다 빈번하다[9] 국내의 보고를 보면 DWDL형은 732예중 63예(8.6%)이고 B증상이 41%, stage III & IV가 35%이며 골수침습이 30% 가량으로 서구와는 달리 국소질환이 많은 것이 병기결정의 비철저가 다소 기인하는 것으로 생각되나 실제로 질환성격자체의 차이에 의거하는 지는 보다 많은 조사가 필요할 것으로 생각되는데, 저자들의 경우 발생빈도는 4.3%로 다른 보고와 비슷하였고, stage III & IV가 22% 그리고 전신림프절종대가 단지 33%에서만 관찰되었고, 비림프절조직에서 원발한 경우가 9예 중 6예로 서구의 보고와는 매우 판이하게 달라 후자의 가능성이 높은 것을 시사한다

DWDL형은 비호지킨씨림프종의 양호한 그룹에 소속되어 결절성 소림프구형림프종과 같이 보고가 되므로 DWDL형 자체의 치료에 대한 보고는 드물어, 치료결과 및 방향이 명확한 상태가 아니다[8] 엄밀한 국소질환은 단지 5~10%로 이들 환자의 과반수에서 방사선단독치료로 완치가 기대될 수 있다[12] 그리고 진행병기의 경우 화학요법이나 방사선조사 그리고 생물학적제제 등으로 치료하더라도 대체로 반응기간이 일시적이며 빈번하게 재발되지만[23] 장기간의 생존이 가능하므로[1,2,6~8,10,21,24,25], 초진시 치료하는 방식은 단지 관찰하거나 적극적으로 화학요법 및 방사선치료의 병용치료를 시도하는 식으로 다양하다 치료없이 관찰하는 경우는 low-grade 림프종이 조기에 적극적인 치료로서 수명연장이 되지 않고 천천히 진행하는 경과를 가지므로, 무증상환자에서 질환이 진행하여 치료가 요구될 때까지 관찰해도 수명이 짧아지지 않으며 또한 치료를 연기하므로서 치료에 따른 골수억제로 인한 감염과 백혈병 등의 이차원발암의 발생위험이 없고 또 일부환자에서 자연관해가 되는 장점이 있는데, Potlock 등[26]은 60%의 환자에서

무증상으로 치료없이 관찰하기에 적합하며, 치료없이 관찰한 44예가운데 25예는 평균 31개월뒤에 치료가 요구되었고 초진시 관찰한 경우와 치료군사이에는 4년생존율이 각기 83.2% 77.3%로 생존의 차이가 없었으며 특히 DWDL과 결절성 미분화성림프구형은 치료후 완전관해가 되어도 계속적으로 재발이 초래되므로 화학요법의 의의가 크지 않다 하였고, Young 등[27]은 관찰군 41예중 18예(44%)에서 평균 34개월 뒤에 치료가 요구된다 하였는데, Horning 등[28]은 DWDL형 결절성 미분화성림프구형 결절성혼합형의 low-grade 림프종 83예를 치료없이 관찰한 결과 19예(23%)에서 평균 13개월이상의 자연관해가 초래되었고, 질환의 크기 및 증식속도 전신증상의 발현 빈혈 혈소판감소증 등으로 치료가 시작되기까지는 평균 3년이 소요되며, intermediate 및 high-grade 조직형으로의 변형은 치료유무에 관계없이 그 발현율과 변형되기까지의 시간이 비슷하였으며, 5년생존율이 관찰군 84% 치료군 77%로 역시 차이가 없었다 하였다 이상의 결과로 볼 때 일부 환자를 선택하여 치료없이 경과를 관찰하는 것도 일부 주요한 역할을 한다고 볼 수 있으나, 치료발전을 위하여 많은 시도들은 항상 고려되어야 할 것이다

조직형변화는 재발시 조직검사의 적극성에 따라 15~30%로 다양하며[27~31] 진단후 평균 51~57개월후 초래되는데[28,31], Acker 등[31]은 실제 변화율이 8년후 60%로 매우 높고 이를 예측할 수 있는 뚜렷한 지표는 없다 하였다 많은 환자들은 시간이 감에 따라 임상경과가 점차 악화하는데[9], 보다 큰 림프구의 획일적인 증식은 미만성 large cell림프종으로 진행하는 것을 뜻하며[32], 이러한 큰 림프구는 면역학적으로 초기 소림프구와 같은 표면결정으로 보아[33] 새로운 조직구형림프종이라기 보다는 초기 B-림프구의 탈분화를 의미한다[13] 조직형이 변화되면 보다 임상적으로 진행속도가 빠르며 큰 종괴를 잘 형성하며 전신증상의 동반이 높고 비림프절조직의 침범이 많고[30] 치료에 잘 반응하지 않아[29,30], 조직형변화후 평균생존기간이 1년이하로 예후가 불량하지만[31], 치료로 완전관해가 초래되면 보다 더 양호한 경과를 취한다 하였는데[31], 저자들의 경우 4개월 및 62개월뒤에 재발한 2예에서 모두 미만성 미분화성림프구형으로 조직형변화가 초래되었다

화학치료의 성적은 대부분 단일약제나 CVP(cyclophosphamide, vincristine, prednisolone) 복합치료로 완전관해율이 45~65%이고[2,5,7,8,10,24,25] 관해기간은 평균 2년정도인데,[2,24,25] 평균생존기간은 다양하게 보고되어 3.5년내지 7년사이로 보고된다[1,2,6~8,10,21,24,25]

한편 Ichi 등[6]은 DWDL형이 결절성미분화성림프구형보다 예후가 보다 나쁘며 치료후 완전관해된 경우가 생존율이 높아 따라서 보다 강력한 화학요법으로 치료하여야 한다고 주장한 반면에, Deonarine 등[34]은 단일약제에 비해 복합화학치료로 생존의 호전이 없으므로 강력한 화학치료는 인정할 수 없다 하였다

예후인자들을 보면 Mann 등[13]은 임상적으로 연령 전신증상 치료반응 혈색소치 백혈구수 그리고 병리적으로 large cell의 분포정도 림프절피막침범정도들이 관계된다 하였고, Ben-Ezra 등[10]은 백혈구증가가 없는 경우는 연령단독 그리고 백혈구증가가 있는 경우는 전신증상 large cell분포정도 골수침습들이 관련되며, Richards 등[21]은 연령이 높거나 SGOT가 상승된 경우 그리고 치료반응이 없는 경우에서 예후가 나쁘다 하였고, 림프구증가유무는 치료반응이나 생존과는 무관하다 하였으며[16], Evans 등[1]은 large cell수와는 무관하고 연령이 60세이상 그리고 20개의 고배율시야에서 유사분열소견이 30개 이상인 경우 예후가 나쁘며 이러한 경우를 intermediate형으로 하는 것이 좋다 하였다

저자들의 경우 서구에 비해 국소질환과 비림프절 조직에서 원발한 경우가 많아 예후가 상당히 다를 것으로 생각되며, 앞으로 보다 많은 경험으로 이러한 차이점과 치료 및 예후인자들에 대한 조사가 기대되는 바이다

요 약

저자들은 1980년 3월부터 1989년 9월가지 본 계명대학교 동산의료원에서 조직학적으로 확진된 9예의 DWDL환자를 경험하고 다음과 같은 결과를 얻었다

1) 연령은 5세에서 64세까지로 평균 42.4세이고, 남자 6예 여자 3예로 남녀비는 2 1이었다

2) 말초림프절종대는 3예(33%)에서 관찰되었고 비림프절조직은 8예에서 침습되었는데 이 중 4예는 장관(대장 3예, 소장 1예) 그리고 결막, 편도, 고환, 골수가 각각 1예였다

3) 병기는 stage I 5예, stage II 2예, stage III 1예, stage IV가 1예 그리고 B형은 2예였고, 장관 3예와 결막, 편도, 고환 각 1예씩 총 6예는 비림프절 조직에서 유래하였다

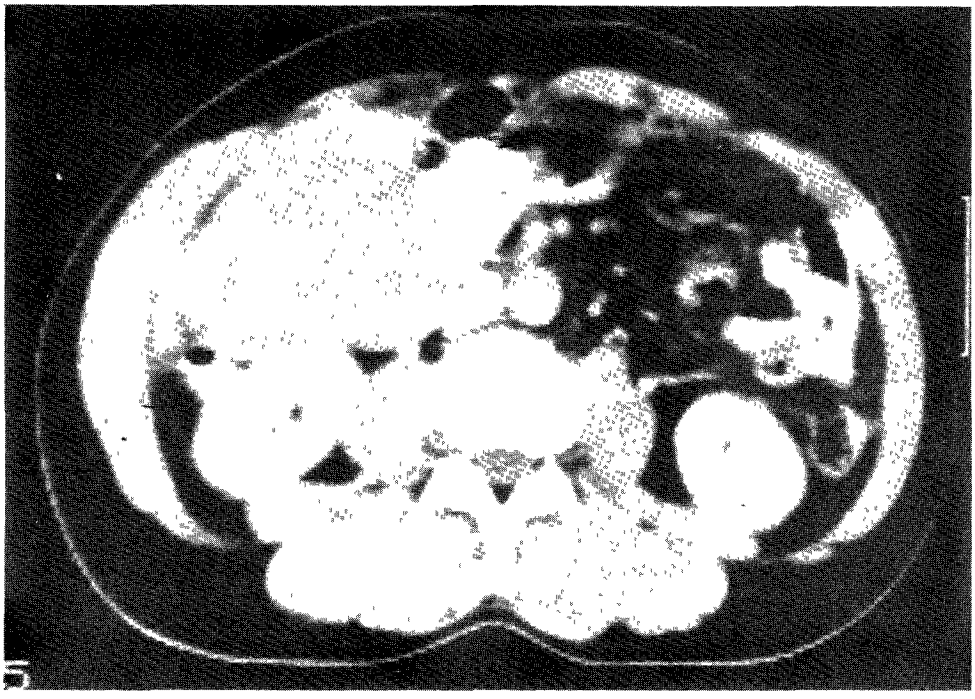

Fig 1 Abdominal CT scanning of the case 4 revealed large lobulated mass encircling the lumen of hepatic flexure of colon

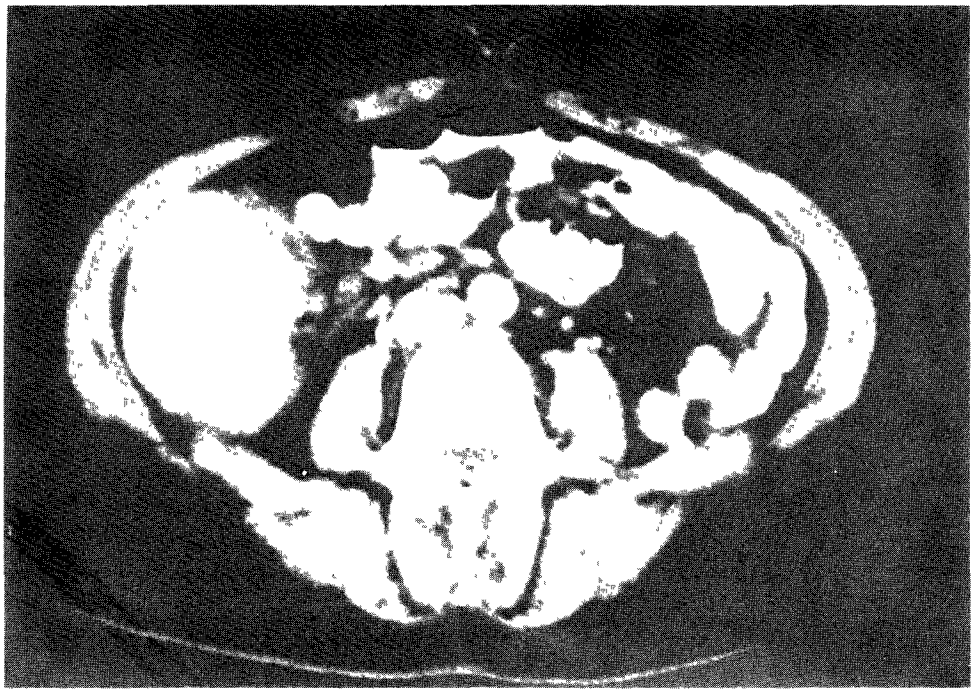

Fig 2 Abdominal CT scanning of the case 6 revealed irregular eccentric thickening of ascending colon

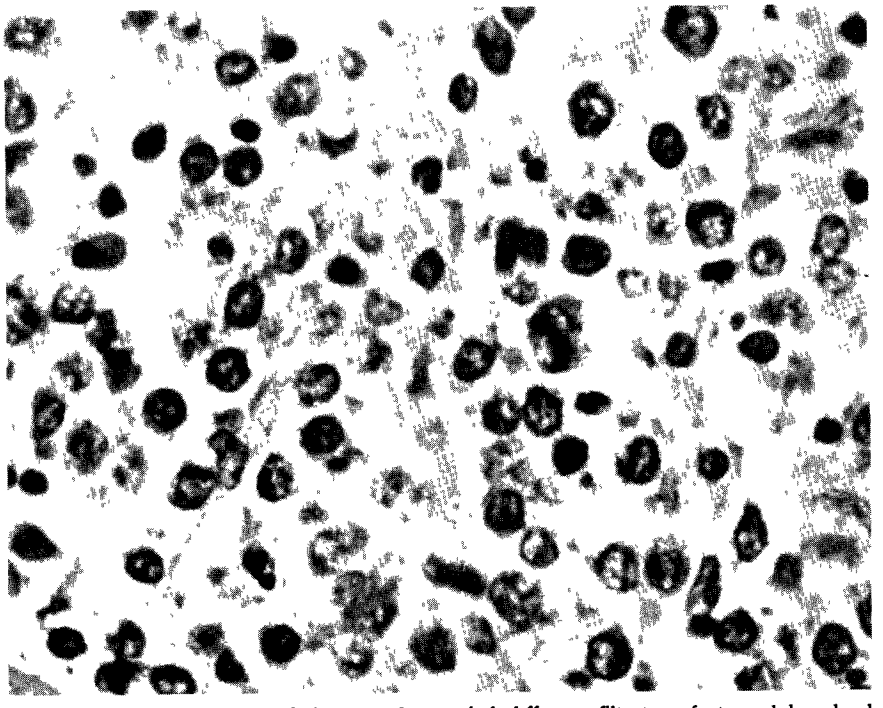

Fig 3. Biopsy of the ileum of the case 8 revealed diffuse infiltrates of atypical lymphoid cells with mostly noncleaved nuclei and scanty cytoplasm(H&E stain, x400)

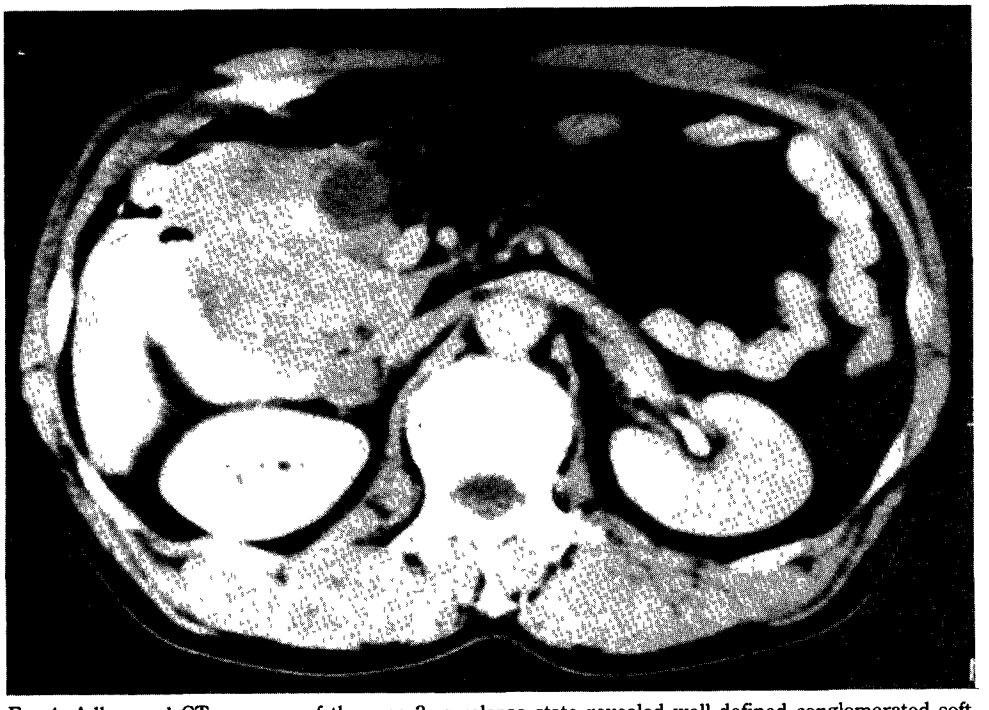

Fig 4 Adbominal CT scanning of the case 3 in relapse state revealed well defined conglomerated soft tissue mass in the area of medial portion of the duodenum

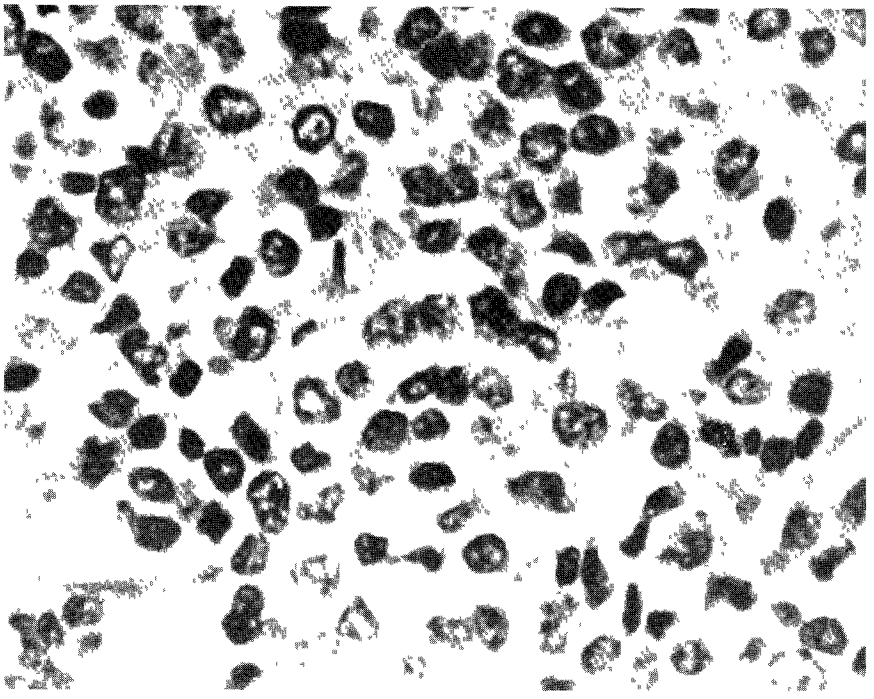

Fig 5 Biopsy of the duodenum of case 3 in relapse state revealed diffuse infiltrates of atypical small lymphocytes with frequently cleaved nuclei(H&E stain, x400)

4) 치료는 stage I 4에는 방사선조사를 하였고 stage II, III, IV 각 1예는 복합화학치료를 하였는데, 방사선조사를 한 4예 중 1예는 4개월뒤에 갑상선, 피부 및 구개에 재발 그리고 3예는 12, 23, 41개월동안 재발없이 생존해 있고, 화학치료를 한 3예 중 1예는 62개월뒤에 위장관재발이 초래되었고 나머지 2예는 20, 57개월동안 재발없이 생존해 있다

5) 재발한 2예는 모두 미만성 미분화성림프구형 림프종으로 조직형변화가 초래되었으며 이 중 1예는 조직형변화 2개월후 사망하였고 남은 1예는 현재 복합화학치료중에 있음

이상의 결과로 볼 때 DWDL은 국소질환과 비림프절조직에서 원발한 경우의 빈도가 높게 나타나 이에 대한 보다 많은 경험이 요구된다 하겠다

참 고 문 헌

1) Evans HL, Butler JJ, Youness EL Mallgnant lymphoma, small lymphocytic type *Cancer* 1978, 41 1440-1455

2) Case DC Jr, Boyd M, Hayes DM, et al Diffuse well-differentiated lymphocytic lymphoma, chemotherapy with BCNU, cyclophosphamide, vincristine, melphalan and prednisone *Oncology* 1988, 45 417-420

3) Jones SE, Fuks Z, Bull M, et al Non-Hodgkin's lymnphomas IV Clinicopathologic correlation in 405 cases *Cancer* 1973, 31 806-823

4) Patchefsky AS, Brodovsky HS, Menduke H, et al Non-Hodgkin's lymphomas A clinicopathologic study of 293 cases *Cancer* 1974, 34 1173-1186

5) McKelvey EM, Gottlieb JA, Wilson HE, et al Hydroxyldaunomycin (Adriamycin) combination chemotherapy in malignat lymphoma *Cancer* 1978, 38 1484-1493

6) Ichi F, Ezdinli EZ, Costello W, et al Diffuse well-differentiated lymphocytic lymphoma (DWDL) Response and survival *Cancer* 1978, 42 1936-1942

7) Rosenberg SA, Berard CW, Brown BW, et al National cancer institute sponsored study of classifications of non-Hodgkin's lymphomas Summary and description of a working formulation for clinical usage The non-Hodgkin's lymphoma pathologic classification project *Cancer* 1982, 49

2112-2135

8) Nissen NI, Ersboll Treatment of non-Hodgkin's lymphoma in adults in Wiernik PH (ed) *Contemporary Issues in Clinical Oncology Leukemias and Lymphomas,* vol 4 New York, Churchill Livingstone, 1985, pp 97-126

9) DeVita VT Jr, Jaffe ES, Mauch P, et al Lymphocytic lymphomas in DeVita VT Jr, Hellman S, Rosenberg SA, (eds) *Cancer Principles and Practice of Oncology,* ed 3 Philadelphia, JB Lippincott, 1989, pp 1741-1798

10) Ben-Ezra J, Burke JS, Swartz WG, et al Small lymphocytic lymphoma a clinicopathologic analysis of 268 cases *Blood* 1989, 73 579-587

11) Morra E, Lazzarino M, Castello A, et al Bone marrow and blood involvement by non-Hodgkin's lymphoma a study of clinicopathologic correlations and prognostic significance in relationship to the Working formulation *Eur J Haematol* 1989, 42 445-453

12) Hayabuchi N, Jinguu K, Masaki N, et al Analysis of non-Hodgkin's lymphomas of 210 patients with nodular and favorable histologies-report of the Japanese Lymphoma Radiation Study Group *Gan No Rinsho* 1988, 34 589-598

13) Mann RB, Jaffe ES, Berard CW Malignant lymphomas-a conseptual understanding of morphologic diversity A review *Am J Pathol* 1979, 94 105-175

14) Dick FR, Maca RD The lymph node in chronic lymphocytic leukemia *Cancer* 1978, 41 283-292

15) Pugh WC, Manning JT, Butler JJ Paraimmunoblastic variant of small lymphocytic lymphoma/leukemia *Am J Surg Pathol* 1988, 12 907-917

16) Lukes RJ, Collins RD A functional classification of malignant lymphomas in Rebuck JW, Berard CW, Abell MR (eds) *The Reticuloendothelial System* Baltimore, Williams & Wilkins Co, 1975, pp 213-242

17) Pangalis GA, Nathwani BN, Rappaport H Malignant lymphoma, well differentiated lymphocytic Its relationship with chronic lymphocytic leukemia and macroglobulinemia in Waldenstrom *Cancer* 1977, 39 999-1010

18) Economidou J, Choremi H, Konstantinidou N, et al Lymphocyte markers and clinical expression of lymphoproliferative disorders with moderate lymphocytosis *Br J Cancer* 1986, 5 651-656

19) Pangalis GA, Roussou PA, Kittas C, et al Patterns of bone marrow involvement in chronic lymphocytic leukemia and small lymphocytic(well differentiated) non-Hodgkin's lymphoma Its clinical significance in relation to their differential diagnosis and prognosis *Cancer* 1984, 54 702-708

20) Hicks MJ, Grogan TM, Fielder K, et al Differentiation of chronic lymphocytic leukemia from other "well to intermediate differentiated" lymphoproliferative disorders by the mouse rosette assay *Dian Immunol* 1986, 4 31-36

21) Richards MA, Hall PA, Gregory WM, et al Lymphoplasmacytoid and small cell centrocytic Non-Hodgkin's lymphoma-a retrospective analysis from St Bartholomew's Hospital 1972-1986 *Hematol Oncol* 1989, 7 19-35

22) 이종무, 황기석, 최규완, 강득용 외 한국인의 악성임파종 1019예에 대한 종합적고찰 대한혈액학회지 1977, 12 1-20

23) Hoppe RT The non-Hodgkin's lymphomas pathology, staging, treatment *Curr Probl Cancer* 1987, 11 363-447

24) Nissen NI, Pajak T, Glidewell O, et al Overview of four clinical studeies of chemotherapy for stagee III and IV non-Hodgkin's lymphomas by the Cancer and Leukemia Group B *Cancer Treatment Rep* 1977, 61 1097

25) Anderson T, Bender RA, Fisher RI, et al Combination chemotherapy in non-Hodgkin's lymphoma Results of long-term follow-up *Cancer Treatment Rep* 1977, 61 1057-1066

26) Portlock CS, Rosenberg SA No intial therapy for stage III and IV non-Hodgkin's lymphomas of favorable histologic types *Ann Intern Med* 1979, 90 10-13

27) Young RC, Longo DL, Glatstein E, et al The treatment of indolent lymphomas watchful waiting v aggressive combined modality treatment *Semin Hematol* 1988, 25 11-16

28) Horning SJ, Rosenberg SA The natural history of initially untreated low-grade non-Hodgkin's lymphomas *N Engl J Med* 1984, 311 1471-1475

29) Aozasa K, Ikeda H, Masaki N, et al Histologic transformation in extranodal non-Hodgkin's lymphoma *Acta Pathol Jpn* 1984, 34 767-774

30) Herait P, Audouin J, Zylberait D, et al R Transformation of malignant non-Hodgkin's lymphomas from low-to high-grade malignancy *Ann In-*

tern Med 1986, 137 342-345

31) Acker B, Hoppe RT, Colby TV, et al Histologic coversion in the non-Hodgkin's lymphomas *J Clin Oncol* 1983, 1 11-16

32) Richter MN Generalized reticular cell sarcoma of lymph nodes associated with lymphatic leukemia *Am J Pathol* 1928; 4 285-292

33) Trump DL, Mann RB, Phelps R, et al Richter's syndrome Diffuse histiocytic lymphoma in patients with chronic lymphocytic lymphoma A report of 5 cases and review of literature *Am J Med* 1980, 68 539-548

34) Deonarine L, Weinerman BH, MacDougall BK, et al Non-Hodgkin's lymphoma in Manitoba, 1968-77 the impact of chemotherapy *Can Med Assoc J* 1982, 126 807-811