啓明醫大論文集 第13卷 第2號
The Keimyung Univ Med J
Vol 13, No.2, June, 1994

소아 복벽원심성 지방위축증 1례

계명대학교 의과대학 피부과학교실

박의수 · 정재봉 · 송준영

서 론

소아 복벽원심성 지방위축증(Lipodystrophia Centrifugalis Abdominalis Infantilis)이란 국소형 지방위축증의 아형으로 1971년 Imamura 등[1]이 처음으로 명명하였다. 특징적인 임상소견으로 첫째, 복부 대부분과 이웃한 위치에 발생되는 피하지방층의 소실에 의한 피부함몰 둘째, 함몰된 부위의 원심성 확대 셋째, 병소 주변부에 경도의 홍반과 인설이 동반되는 점 넷째, 발병 연령이 3세 이전이고 다섯째, 병소 이외의 피부 및 타장기에 이상 소견을 발견하지 못하는 점을 언급하였다. 국내에서는 1975년 이등[2], 1982년 이등[3], 1984년 안등[4]이 이와 유사한 예를 보고한 바 있다.

저자들은 임상 및 병리조직학적 소견상 Imamura 등이 주장하는 소아복벽 원심성 지방위축증으로 사료되는 1예를 경험하였기에 문헌 고찰과 함께 보고한다.

증 례

환 자: 강 0 0, 여자, 9세

주 소: 복부와 좌측 서혜부의 피부함몰 및 외음부의 기형

현병력: 4년전인 5세때 자각증상을 동반하지 않은 경계가 명확한 피부함몰이 좌측 서혜부와 인접 하복부에서 관찰된 이후 병변은 점진적으로 상복부쪽으로 확산되었고, 7세경에 좌측 대음순의 위축이 관찰되었다.

과거력: 특기사항 없음.

가족력: 특기사항 없음.

이학적 소견: 좌측 서혜부에 림프절 증대가 촉지된 것 외에는 특이소견 없었음.

피부소견: 복부와 좌측 서혜부에 비교적 경계가 명확한 전반적인 피부함몰과 대음순의 위축이 있었고, 병변부위의 피하 혈관이 돌출되어 있었으며 함몰된 병변위로 미약한 홍반성 변화가 있었음(Fig. 1 & 2).

Fig. 1. Fairly well-defined depressed area in abdomen and left inguinal region is noted. Subcutaneous blood vessels are visible.



Fig. 2. Deformity of external genitalia is seen.

검사소견: 일반혈액검사, 뇨검사, 간기능검사, 매독혈청검사 및 흉부 X-선 검사소견상 특이소견 없었음.

병리조직학적 소견: 표피는 비교적 얇아져 있었고 진피내 피부부속기 주위와 피하지방층에 다수의 림프구와 소수의 조직구로 구성된 염증세포들이 침윤되어 있었으며 피하지방층의 위축이 관찰되었다 (Fig. 3 & 4).

Fig. 3. Slightly thinned epidermis and moderate inflammatory infiltration in skin appendages(H & E statn, x40).

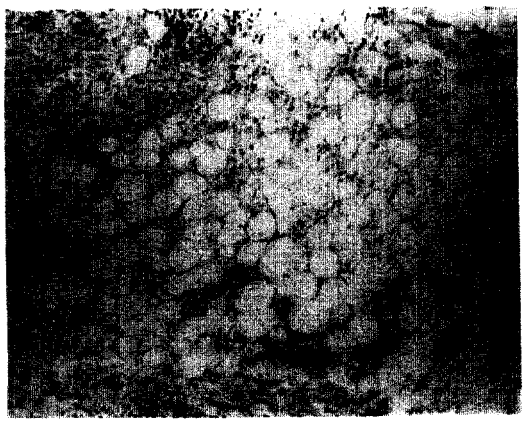

Fig. 4. Mild inflammatory infiltrate of lymphocytes and histiocytes in subcutaneous fatty tissue(H & E stain x100).

치료 및 경과: 국소 스테로이드제를 도포하며 경과 관찰중에 있으나 현재까지 뚜렷한 호전은 없는 상태이다.

고 찰

지방위축증은 전신형과, 국소형으로 대별되며 국소형은 다시 비염증형과 염증형으로 구분된다. 비염증형에는 panatropy of Gowers, lipoatrophia annularis, annular atrophy of ankles 그리고 lipoatrophia semicircularis가 있으며[5]. 염증형에는 Weber-Christian disease, Rothmann-Makai syndrome, lupus erythematosus profundus, morphea, 그리고 connective tissue panniculitis of Winkelmann and Padilha-Goncalves가 있다[6].

1971년 Imamura 등[1]은 3세 이하의 소아에서 서혜부와 하복부의 피하지방이 점차 소실되면서 또한 이들 병변이 원심성으로 확대되어 복부 대부분과 주변 부위로 파급되고 병소 주위에 경도의 홍반과 인설이 나타나지만 그외에는 피부 표면이나 내부장기에 이상소견이 없는 점을 특징으로 하는 지방위축증을 "Lipodystrophia Centrifugalis Abdominalis Infantilis(LCAI)"로 처음으로 명명하고 유사한 질환인 macular atrophy, atrophoderma idiopathica progressiva, panatrophy of Gowers, Rothmann-Makai syndrome, lupus erythematosus profundus, adiponecrosis subcutanea neonatorum, lipodystrophia progressiva와 구별되는 5명의 증례를 보고하였다. 1972년 Morishima[7]가 LCAI의 특징적인 병변으로 국소 림프절의 증대를 추가하였으며 1979년 Imamura 등[8]의 조사에서 인정되었다.

환자는 일본을 포함한 동양계에서 주로 발생하며 서양인에서도 수 예가 보고되고 있다[1~4, 9~15].

한국의 이등[3]은 LCAI와 유사한 8명의 증례를 보고하면서 이들의 발생연령이 2세에서 9세사이로 평균 4세인 점을 들어 이 질환을 "lipodystrophia centrifugalis abdominalis juvenilis"로 명명하는 것이 더 적합하다고 주장하기도 하였으며 1990년 Hiraiwa 등[11]은 소아에서 발생하여 46세까지 병변이 지속된 1예를 보고하였고 또한 성년에서 발생한 2예[14~15]를 언급하면서 본증을 "lipodystrophia centrifugalis abdominalis"라고 명하는 것이 옳다고 하였다.

1984년 Imamura 등[9]은 86명의 LCAI환자에 대한 follow-up study을 보고하였는데 남녀 비율은 약 1 : 2였고 발생연령은 약 50%의 환자에서 3세이전이 였으며 환자의 발생빈도에서 90%가 5세이전에 발생하

였다. 본 증례의 경우는 여아로 발생연령이 5세였다.

발생부위는 대부분의 환자가 서혜부 또는 액와부 인접부위였고 국소 림프절 증대가 52명의 환자에서 촉지되었다. 본 증례의 경우도 병변이 서혜부에서 시작되어 하복부로 파급되었으며 좌측 서혜부 림프절 증대가 촉지되었다.

조직학적 소견상 대부분의 예에서 피하지방이 소실 또는 감소되어 있었고 피하 지방층에 림프구, 조직구 및 소수의 형질세포로 구성된 염증 세포가 침윤되어 있었으며 염증 세포의 침윤은 함몰된 부위보다 주위의 홍반성 부위에 더 심하였다. 그외 조직학적 특징으로 지방함유 대식세포가 5 예, 지방괴사가 5 예, 거대세포가 5 예에서 보고되었다. 본 증례의 경우에서 피하지방층의 감소와 림프구, 조직구로 구성된 염증세포의 침윤이 관찰되었으나 대식세포나 거대세포는 관찰되지 않았다.

발병 원인은 아직까지 알려져 있지 않고 있으나 일부 환자에서 지방의 변성과 간찰부위의 지속적인 마찰, 타박상, 서혜부 탈장 및 비골 탈구와 같은 기계적 자극이 언급되고 있으며 치료로 전신 또는 국소 스테로이드가 주변부의 염증변화에는 효과가 있으나 함몰부의 확산에는 효과가 없다고 알려져 있다.

예후를 보면 발병후 3년이내에 병변의 확산이 중지된 경우가 약 50%였고, 8년이내에 약 90%에서 병변의 확산이 중지되었다. 대부분의 경우 13세이전에 자연적으로 병변의 확산이 중지되고, 환자의 2/3에서 함몰된 부위가 회복되었으며, 병변확산의 중지시기와 회복되는 정도에 상관 관계가 있음을 시사하였다. 본 증례의 경우는 병변 발생이후 4년이 경과되었으며 병변이 계속 확산되고 있다.

요　약

저자들은 9세 여아의 좌측 서혜부에 발생한 병변을 임상적 및 병리조직학적으로 관찰하고, Imamura 등이 기술한 lipodystrophia centrifugalis abdominalis infantilis와 일치한다고 사료되어 문헌고찰과 함께 보고하였다.

참 고 문 헌

1. Imamura S, Yamada M, Ikeda T: Lipodyatrophia centrifugalis abdominalis infantilis. *Arch Dermatol* 1971; 104: 291-298.
2. 이강우, 조백기, 허원: 소아복벽원심성지방위축증 1예. 대피지 1975; 12: 151-153.
3. Lee SN, Houh W, Kim YK, et al: Lipodystrophia centrifugalis abdominalis juvenilis. *Dermatologica* 1982; 95: 95-100.
4. 안화영, 명기범, 국홍일: Lipodystrophia centrifugalis abdominalis juvenilis 2예. 대피지 1984; 6: 679-683.
5. Peters MS, Winkelmann RK: Localized lipoatrophy(atrophic connective tissue disease panniculitis). *Arch Dermatol* 1980; 116: 1363-1368.
6. Winkelmann RK, Padilha-Goncalves A: Connective tissue panniculitis. *Arch Dermatol* 1980; 116: 291-294.
7. Morishima T: Lipodystrophia centrifugalis abdominalis infantilis. *Rinsho Derma*(Tokyo) 1972; 14: 773-780.
8. Imamura S, Yamada M, Yamamoto K, et al: Lipodystrophia centrifugalis abdominalis infantilis. *Hautarzt* 1979; 30: 360-364.
9. Imamura S, Yamada M, Yamamoto K, et al: Lipodystrophia centrifugalis abdominalis infantilis. *J Am Acad Dermatol* 1984; 11: 203-209.
10. Giam YC, Rajan VS, Hock OB: Lipodystrophia centrifugalis abdominalis infantilis. *Br J Dermatol* 1982; 106: 461-464.
11. Hiraiwa A, Takai K, Fukui Y, et al: Nonregressing lipodystrophia centrifugalis abdominalis with angioblastoma(Nakagawa). *Arch Dermatol* 1990; 126: 206-209.
12. Zachary CB, Wells RS: Centrifugal lipodystrophy. *Br J Dermatol* 1984; 110: 107-110.
13. Ruggero C: Lipodystrophia centrifugalis sacralis infantilis. *Acta Derm Venereol(Stock)* 1989; 69: 442-443.
14. Rowland Payne CME, Harper JI, Farthing CE, et al: Lipodystrophia centrifugalis. *Br J Dermatol* 1985; 113(suppl): 100-101.
15. Yoshizumi Y, Sakakibara S: Lipodystrophia centrifugalis abdominalis infantilis. *Nippon Hifuka Gakkai Zasshi* 1984; 94: 623-628.

=Abstract=

A Case of Lipodystrophia Centrifugalis Abdominalis Infantilis

Eui Soo Park, MD; Jae Bong Jung, MD; Joon Young Song, MD

Department of Dermatology, Keimyung University
School of Medicine, Taegu, Korea

Lipodystrophia centrifugalis abdominalis infantilis(LCAI), an atypical form of progressive lipodystrophy, is a disease named by Imamura et al in 1971. The unique and distinct features of this disease are onset by age 3, development of the lesion in the groin, axillae, or their surroundings, presence of slightly inflammatory areas around the depressed one, and histologically, it shows loss of subcutaneous fat in the depressed area with panniculitis in the surrounding area. The depressed lesions are found to enlarge centrifugally for several years and to involve a large part of the abdominal and/or chest wall. However the enlargement is found to stop spontaneously by age 13, and the depressed area tends to undergo recovery thereafter.

The patient is 9-year-old girl. She had multiple well-defined depressions of skin on abdomen, left inguinal area with deformity of labia majora which was noticed 4 years prior to first diagnosis. There was no family history, no physical abnormality except skin lesion.

Complete blood cell count, urinalysis, liver function test and chest X-ray were within normal limit. Biopsy specimen from surrounding erythematous area revealed slightly atrophy of the epidermis, a moderate lymphocyte infiltration around skin appendages in mid-part of dermis, decreased amount of subcutaneous adipose tissue with mild lymphocyte infiltration.

She has been treated with topical steroid. But there was no improvement of the depressed lesion except surrounding erythema.

Key Words: Lipodystrophia, Lipodystrophia centrifugalis abdominalis infantilis