Fenoprofen에 의한 급성 간질성 신염 1례

계명대학교 의과대학 내과학교실

권진경 · 이태희 · 주일 · 박성배 · 김현철

서 론

1898년 Councilman에 의해 처음 기술된 급성간질성신염은 무증상 뇨이상에서 부터 급성신부전에 이르는 다양한 임상양상과 함께 갑작스런 신기능 이상을 보이며 신사구체나 신혈관의 주요 병변은 없으면서 주로 신세뇨관과 간질조직에 염증세포의 침윤을 나타내는 급성 염증성 질환이다. 최근에는 여러 치료약제 사용의 증가와 더불어 이의 합병증으로 많이 보고되고 있다. 특히 NSAIDs(non-steroidal anti-inflammatory drugs)에 의한 신합병증으로는 신증후군, 급성간질성신염, 급성세뇨관괴사, 유두괴사, 급성신부전증, 급성사구체염 혹은 혈관염 등의 다양한 임상양상을 보이며 이 중 급성간질성신염은 완전회복이 가능하므로 원인약제를 빨리 찾아서 적절히 치료하는 것이 중요하겠다.

저자들은 수개월간 관절통 완화를 위해 fenoprofen을 복용한 환자에서 급성간질성신염을 보인 례를 경험하였기에 문헌고찰과 함께 보고하는 바이다.

증 례

환 자 : 안○조, 여자 53세

주 소 : 전신부종

현병력 : 환자는 입원 7년전부터 양쪽 무릎 관절통으로 약국에서 진통제를 복용하였으나 반응이 없어서 입원 8개월전부터는 fenoprofen(900mg/day)을 복용하였고, 입원 7일전부터 발열, 오한과 함께 뇨량감소를 보이면서 차츰 전신부종과 식욕부진증상을 보여 내원하였다.

과거력 및 가족력 : 특이사항 없음

이학적소견 : 의식은 명료하였고 병약해 보였다. 혈압 120/80mmHg, 맥박수 분당 76회, 호흡수 분당 21회, 체온 36.8도였다. 결막은 다소 창백했고 공막의 황달소견은 없었다. 복부 진찰상 중등도의 복수가 있었으며 양측하지에 함요부종이 관찰되었다. 피부에 발진은 관찰되지 않았다.

검사실소견 : 혈액학적 검사상 백혈구수 5,600/mm^3, 혈색소치 10.8g/dL, 혈소판수 232,000/mm^3이고 뇨검사상 뇨비중 1.015, 뇨단백(+3), 뇨당(−), 뇨침사상 RBC 15/HPF, WBC 8/HPF였다. 생화학검사상 BUN 72mg/dL, 혈청 creatinine 11.2mg/dL, Na 137mEq/L, K 4.7mEq/L, Ca 6.9mg/dL, P 7.3mg/dL였고, 혈청 albumin치 2.4g/dL, cholesterol 163mg/dL, SGOT/SGPT는 45/32U/L였다. 24시간 뇨단백양은 3.3g였고 creatinine청소율은 31.6mL/min였다. 혈청학적 검사상 HBs Ag(−), Anti-HBs Ab(+), 항핵항체는 양성이었으나, Anti-dsDNA는 2.37IU/mL였고 C3/C4는 115/44mg/dL, IgG/A/M/D는 1400/235/105/4.7mg/dL였고 IgE는 1731U/mL였다.

초음파소견 : 신초음파소견상 양측신이 모두 커져 있었고(Rt 127mm, Lt 141mm) 신실질의 병적 소견이 관찰되었다.

신생검소견 : 급성신부전을 의심하고 원인을 확인하기위해 신생검을 시행하였다. 광학현미경소견상 피질내에서 모두 5개의 사구체가 관찰되었고 사구체는 크기나 그 모양이 정상범위내에 있었으며 간질조직은 넓어지고 부분적인 부종의 소견과 국소성 섬유화를 보였으며 임파구와 형질세포의 침윤이 관찰되었다(Figure 1. & 2.).

치료 및 경과 : 입원 3병일째 혈청 creatinine치가 계속 상승하여 두차례 대퇴정맥으로 응급 혈액투석요법을 시행하였으며 8병일째 신조직검사상 약인성 급성간질성신염의 소견을 보여 fenoprofen사용을 중단하고 급성신부전에 대한 보존적 치료를 시행하였다. 뇨량은 입원당시 하루 약 240cc정도였으나, 점차 증가하여 입원 10병일째부터는 이뇨기에 도달하였다. 혈청 creatinine치는 입원 25병일째 2.7mg/dL

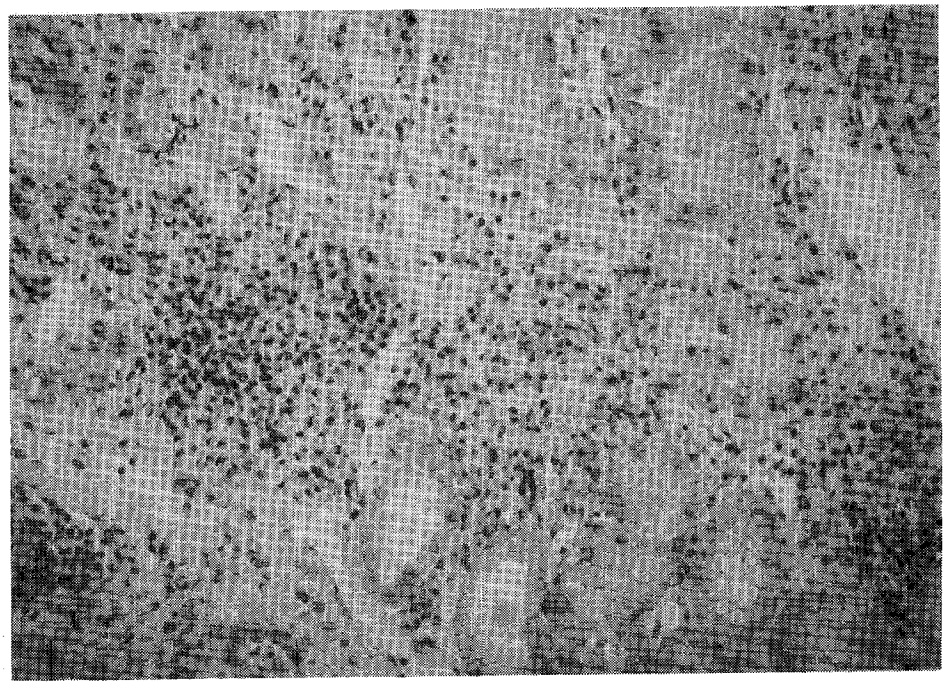

Fig. 1. H & E stain, × 40

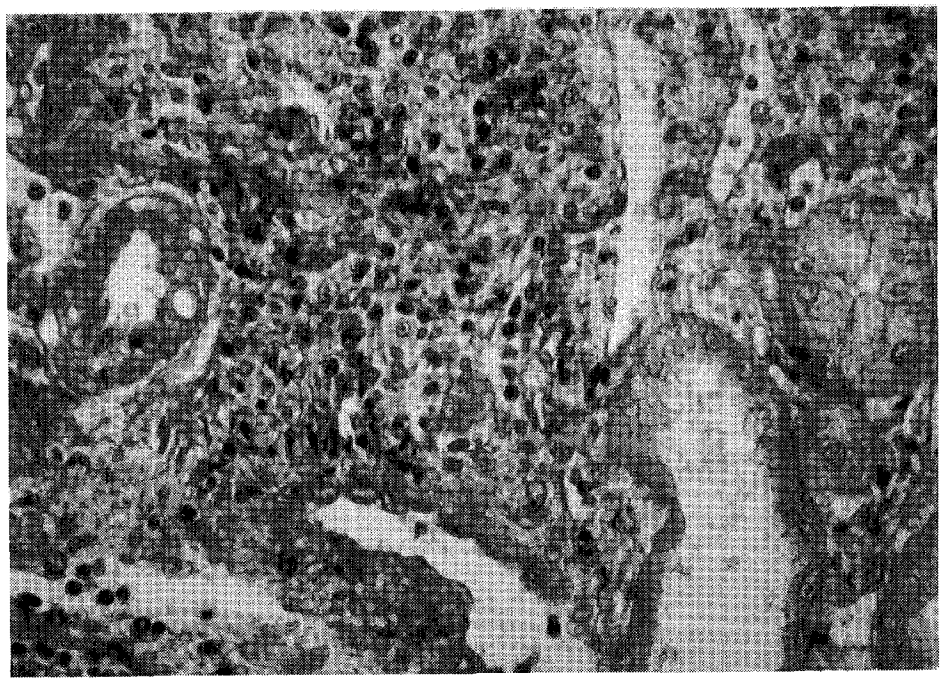

Fig. 2. Trichrome stain, × 100

Fig. 1. The interstitium shows focal fibrosis and heavy infiltration of lymphocytes and plasma cells.
Fig. 2. The tubular lining cells are unremarkable but some casts are seen in the tubular lumen.

까지 감소하여 퇴원하였다. 3개월후 시행한 추적검사상 혈청 creatinine 0.8mg/dL, 24시간 뇨단백은 0.5g으로 정상화되었다.

고 찰

급성간질성신염은 1898년 Councilman[1, 2]에 의해 처음 기술되었으며 무증상 뇨이상에서 부터 급성핍뇨성신부전에 이르는 다양한 임상양상을 보이며 신사구체나 신혈관의 주요병변은 없으면서 주로 신세뇨관과 간질조직에 염증세포의 침윤을 나타내는 급성염증성 질환이다[3]. 약물, 감염, 전신성 질환, 악성종양전이, 대사성, 뇨로폐색 등 여러원인에 의해 야기될 수 있으나 특히 약물이나 감염으로 야기되는 급성간질성신염은 완전회복이 가능하므로 원인인자를 빨리 찾아서 적절히 치료하는 것이 중요하다[4].

약물에 의한 급성간질성신염은 1968년 Baldwin[5]에 의해 처음 보고되었으며, 발생빈도는 잘 알려지지 않았지만[6], 급성간질성신염은 급성신부전으로 신생검을 시행한 환자의 3-14%를 차지하며[7] 이들 원인의 대부분이 약물에 기인하는 것으로 보고되고 있다. 최근 약물사용이 증가하면서 보고되지 않은 것을 생각한다면 약물에 의한 급성간질성신염은 훨씬 많은 수를 차지할 것으로 생각된다.

약물에 의한 급성간질성신염은 약물치료 중에 발열, 발진, 호산구과다증을 보이며 갑자기 신기능 상실을 초래하여 고칼륨혈증 고염화혈증 대사성산혈증, Fanconi 증후군, 비정상 뇨침사 등을 야기한다. 약물에 의한 급성간질성신염의 병태생리학적 기전을 보면 1) 약자체의 직접적인 신독성으로 급성세뇨관괴사를 야기하는 경우와[8] 2) 과민성반응에 의한 급성간질성신염으로 나눌 수 있고 과민성신염의 병인에 면역학적 기전이 관련될 것이라는 근거로는 발열, 발진, 호산구과다증과 같은 과민반응의 임상양상을 보이며, 약제(offending agent)의 hapten에 대한 순환항체가 존재하고[3], 순환항세뇨관 기저막항체의 존재[9], 항세뇨관 기저막항체를 따라서 보체의 침착을 보이며, 약제에 재노출되었을 때 빠른 재발을 하며[10], 혈청 Ig E수치의 증가[11], 조직내 육아종이 형성되기도 한다는 보고들은 지연성 과민반응의 가능성을 시사하며[12], 간질내 침윤된 염증세포들이 T림프구, 그 중에서도 cytotoxic T-cell이라는 점에서 세포매개성 면역기전이 관여할 것으로 추정된다[13~15].

약물에 의한 급성간질성신염은 현재까지 약 40개 이상의 약물이 보고되었으며 크게 5가지로 나누는데 항생제로는 penicillins[16], cephalosporins이 잘 알려져 있으며 그 중 methicillin이 가장 많이 보고되었고[17] 그외 ampicillin, sulfonamide, rifampin[18] 등이 보고되고 있다. 항소염진통제로는 NSAIDs, 이뇨제로는 furosemide, thiazides, 항경련제로는 dilantin, phenobarbital, carbamazepine 등이 있다. 그 외에 allopurinol, azathioprine, captopril, cimetidine, interferon-α 등이 보고되고 있다.

NSAIDs는 약 50여종이 알려져 있으며 이것에 의해 야기되는 급성간질성신염은 여자가 남자보다 2배 정도 더 많고 대부분의 환자는 중반 혹은 노년층인데 그것은 아마도 이 나이에 약물사용의 빈도가 높기 때문인 것 같다. NSAIDs에 노출되고 급성간질성신염 유발까지의 평균기간은 3개월 정도이나, 치료시작과 독작용이 일어나기까지의 기간은 2일에서 2년사이로 광범위하게 보고되고 있다[19]. Propionic acid유도체(fenoprofen), ibuprofen, naproxen 등이 NSAIDs에 의한 급성간질성신염의 58% 정도를 차지하고 이중 fenoprofen이 47%를 차지한다는 보고가 있다[20, 21]. NSAIDs에 의해 신합병증을 야기한 274명에서 신증후군(34명), 급성간질성신염(51명), 급성세뇨관괴사(29명), 유두괴사(53명), 불량신관류신부전(42명), 급성사구체염 혹은 혈관염(13명), 비특이성 신부전(102명) 등이 보고되었고 이중 fenoprofen이 다른 NSAIDs보다 더 신독성이 강하며 한 환자에서 다발성의 신병변을 초래하는 것으로 보고하였다[22].

NSAIDs에 의한 급성간질성신염은 신증후군과 신증후군범위의 단백뇨를 동반하는 것이 대부분인 반면에[23] 발열, 발진, 관절통, 말초호산구과다증 등 과민성 반응의 전형적 증후와 농뇨, 혈뇨 등은 penicillin이나 다른 항생제에 의해 더 흔하게 야기된다[15, 21]. 신증후군을 동반하는 급성간질성신염은 광학현미경소견상 국소성 혹은 미만성으로 간질내 세포침착, 특히 림프구 등의 단핵세포의 현저한 침착을 보이며 그외 대식세포, 형질세포, 호산구를 포함하는 과립구의 침착을 보인다[6]. 사구체는 보통 정상소견을 보이며 간질내 부종과 함께 근위, 원위세뇨관의 공포성 변성을 동반하기도 한다. 면역형광현미경소견상 항체나 보체의 침착을 잘 볼수 없고 전자현미경소견상 미세변화형 신증후군에서 보이는 것처럼 사구체 혈관상피세포의 족돌기 융합이 광범위하게 나타나는 것으로 보고하고 있다[24, 25].

NSAIDs에 의한 급성간질성신염의 병인을 보면 1) NSAIDs가 cyclooxygenase를 저해해서 혈관이완성 prostaglandins(PGE_2 & prostacyclin)의 합성을 저해하고 신동맥 모세혈관을 수축하여 사구체여과율과 신혈류량을 감소시킨다[22, 24, 26]. 2) renin을 감소시키고 2차성 저aldosteronism을 야기하여 고칼륨혈증을 야기한다. 3) 항이뇨호르몬을 증대시켜서 염분과 수분의 저류를 야기한다[24]. 4) cyclooxygenase를 저해해서 arachidonic acid가 바로 lipoxygenase pathway로 넘어가도록 하고 eicosatetraenoic acid의 염증유도대사물을 생성시켜서 이것이 lymphokine으로 작용하면 T 림프구의 이동을 조장시켜 염증반응을 야기한다[27]. NSAIDs는 만성신부전, 울혈성 심부전, 간경화, 이뇨제를 사용하는 노년층, 신증후군과 같은 혈장량과 신혈류량의 감소를 보이는 환자들에서 주의깊게 사용되어져야 하며 NSAIDs사용시 주기적인 생화학검사 및 신기능검사를 필요로 한다[24, 28].

약물에 의한 급성간질성신염의 진단은 약물투여의 주의깊은 병력과 발열, 피부이상, 관절통, 호산구증다증 등의 전신 과민성반응을 보이면서 단백뇨, 뇨독증, 혈청 creatinine 증가를 보이는 급성신부전을 나타낼 때 일단 의심해야 하며, 근위 혹은 원위세뇨관이상으로 고칼륨혈증 고염화혈증 대사성산혈증을 동반하게 되는데 이것은 사구체여과율이 심하게 감소(<20mL/min)되기 이전에 종종 관찰할 수 있다. 백혈구증다증과 함께 호산구증다증은 보통 10－30%에서 나타나는데 발열, 발진, 관절통 등이 있을 때 더욱 흔하다. 호산구뇨증의 고발생빈도 또한 여러 임상연구에서 보고되고 있다. 호산구뇨증을 확인하는 방법은 Wright염색과 Hansel염색법이 있는데 이들 모두 methylene blue와 eosin y를 이용하는 염색법으로써 신선뇨를 원심분리하여 그 침전물로부터 밝은 적색과립을 포함하는 이핵성세포인 호산구를 확인하면 된다. 최근 보고에서는 Hansel염색법이 보다 우수하다고 하고[29] Linton 등[17]에 의하면 50－90%에서 관찰된다고 하는데 설명되지 않는 급성신부전의 여러경우에서 호산구뇨증은 꼭 확인되어져야 한다. 호산구뇨증은 확진적인 신조직검사가 시행되지 않았을 경우에 중요하고 급성간질성신염의 선별검사에 도움을 준다. Ig E증가는 약물에 의한 급성간질성신염의 50% 이상에서 보고되고 있다[16]. ^{67}Gallium 신주사검사는 매우 민감한 부가검사로써 Wood 등[30]은 급성간질성신염환자 3명에서, 그리고 Linton 등은 9명에서 48시간 신주사검사에서 nuclide의 강한 침착을 보이고 급성간질성신염의 회복시 정상으로 되는 것을 보고했다. 신조직검사는 유일한 확진방법으로써 임상적으로는 급성간질성신염의 의심이 많이 가는데 전신 과민반응의 임상양상이 나타나지 않을 때 시행해야 하며 의심되는 약물을 끊고 충분한 치료가 되는 경우에는 신생검을 꼭 할 필요는 없겠다.

약물에 의한 급성간질성신염의 치료로는 먼저 의심되는 약물을 즉시 중단하는 것이다. 이렇게 했을 때 대부분은 신부전에서 완전히 회복된다고 한다. 드물게는 신기능의 장애가 남거나 만성 신부전으로 이행되기도 하지만 대부분의 경우 처음 병의 경중에 관계없이 예후는 양호하다고 한다. 또한 이 질환의 발생기전이 세포 면역학적 반응에 기인하므로 치료제로써 스테로이드 및 면역억제제의 사용이 효과적일 것이라는 보고가 있다. 조직학적 병변의 심한 정도와 스테로이드치료의 반응사이에는 별 연관이 없는 것으로 되있고 신부전의 경과를 단축시킨다는 보고가 있다.

요 약

급성 신부전의 한 형태로 약물에 의한 급성간질성신염이 차츰 증가추세에 있으며 원인 약물의 빠른 인지와 즉각적인 약물치료의 중단으로 가역적으로 신기능회복을 꾀할 수 있다. 저자들은 53세 여자환자에서 비스테로이드 소염진통제인 fenoprofen의 복용후 신조직 검사로 확진된 급성간질성신염 1례를 경험하였기에 문헌고찰과 함께 보고하는 바이다.

참 고 문 헌

1. 정현주: 급성간질성신염. 대한신장학회지 1994; 13: S-194.
2. Councilman WT: Acute interstitial nephritis. *J Exp Med* 1898; 3: 333-340.
3. Toto RD: Review: Acute tubulointerstitial nephritis. *Am J Med Scien* 1990; 299(6): 392-410.
4. 신영태, 빈기태, 김성숙 외: 약물에 의한 급성 과민성 간질성신염의 임상상. 대한신장학회지 1994; 13(1): 91-99.
5. Baldwin DS, Levine BB, McCluskey RT, Gallo GR: Renal failure and interstitial nephritis

due to penicillin and methicillin. *N Engl J Med* 1968; 279: 1,245-1,252.

6. Handa SP: Drug-induced acute interstitial nephritis: report of 10 cases. *Can Med Assoc J* 1986; 135(1): 1,278-81.
7. Hays S, Kokko JP, Jacobson HR: Hormonal regulation of proton secretion in rabbit medullary collecting duct. *J Clin Invest* 1986; 78: 1,279-1,286.
8. Shibasaki T, Ishimoto F, Sakai O, Joh K, Aizawa S: Clinical characterization of drug-induced allergic nephritis. *Am J Nephrol* 1991; 11: 174.
9. Border WA, Lehman DH, Egan JD, Sass HJ, Glode JE, Wilson CB: Antitubar basement-membrane antibodies in methicillin-associated interstitial nephritis. *N Engl J Med* 1974; 291: 381-384.
10. Hooke D, Walker RG, Walter NMA, D'Apice AJF, Whitworth JA, Kincaid-smith P: Repeated renal failure with use of captopril in a cystinotic renal allograft recipient. *Br Med J* 1982; 285: 1,538.
11. Ooi BS, Pesce AJ, First MR, Pollak VE: IgE levels in interstitial nephritis. *Lancet* 1974; 22: 1,254-1,256.
12. Schwarts A, Krause PH, Keller F, Offermann G, Mihatsch MJ: Granulomatous interstitial nephritis after nonsteroidal anti-inflammatory drugs. *Am J Nephrol* 1988; 8: 410-416.
13. Finkelstein A, Fraley DS, Stachura I, Feldman HA, Gandy DR, Bourke E: Fenoprofen nephropathy: lipoid nephrosis and interstitial nephritis: a possible T-lymphocyte disorder. *Am J Med* 1982; 72: 81-7.
14. Stachura I, Jayakumar S, Bourke E: T and B lymphocyte subsets in fenoprofen nephropathy. *Am J Med* 1983; 75: 9-16.
15. Bender WL, Whelton A, Beschorner WE, Darwish MO, Hall-Craggs M, Solez K: Interstitial nephritis, proteinuria and renal failure caused by nonsteroidal anti-inflammatory drugs. Immunologic characterization of the inflammatory infiltrate. *Am J Med* 1984; 76: 1,006-1,012.
16. Nortier J, Depierreux M, Bourgeois V, Ducoub J, Dupont P: Progression of a naproxen and amoxicillin induced acute interstitial nephritis with nephrotic syndrome: case report. *Clinical Nephrology* 1991; 35: 187.
17. Linton AL, Clark WF, Driedger AA, Turnbull I, Lindsay RM: Acute interstitial nephritis due to drugs. *Ann Intern Med* 1980; 93: 735-741.
18. Neugarten J, Gallo GR, Aldwin DS: Rifampin-induced nephrotic syndrome and acute interstitial nephritis. *Am J Nephol* 1983; 3: 33.
19. Reeves WB, Foley RJ, Weinman EJ: Nephrotoxicity from nonsteroidal anti-inflammatory drugs. *South Med J* 1985; 78: 318-322.
20. Handa SP: Renal effects of fenoprofen(Letter). *Ann Intern Med* 1980; 93(3): 508-9.
21. Curt GA, Kaldany A, Whitley LG: Reversible rapidly progressive renal failure with nephrotic syndrome due to fenoprofen calcium. *Ann Intern Med* 1980; 92(1): 72-3.
22. Carmichael J, Shankel SW: Effect of nonsteroidal anti-inflammatory drugs on prostaglandins and renal function. *Am J Med* 1985; 78: 992-1,000.
23. Brezin JH, Katz SM, Schwartz AB, Chinitz JL: Reversible renal failure and nephrotic syndrome associated with nonsteroidal anti-inflammatory drugs. *N Engl J Med* 1979; 301 (3): 1,271-1,273.
24. Clive DM, Stoff JS: Renal syndromes associated with nonsteroidal anti-inflammatory drugs. *N Engl J Med* 1984; 310(9): 563-572.
25. Warren GV, Korbet SM, Schwartz MM, Lewis EJ: Minimal change glomerulopathy associated with nonsteroidal anti-inflammatory drugs. *Am J Kid Dis* 1989; 8(2): 127-130.
26. Weser JK, Simon LS, Mills JA: Drug therapy. Nonsteroidal anti-inflammatory drugs. *N Engl J Med* 1980; 302(21): 1,179-1,185.
27. Torres VE: Present and future of nonsteroidal anti-inflammatory drugs in nephrology. *Mayo Clin Proc* 1982; 57: 389-393.
28. Bakris GL, Kern SR: Renal dysfunction

resulting from NSAIDs. *Am Fam Physician* 1989; 40(4): 199-204.
29. Nolan CR Ⅲ, Anger MS, Kelleher SP: Eosinophiluria-A new method of detection and definition of the clinical spectrum. *N Engl J Med* 1986; 315: 1,516-1,520.
30. Wood BC, Sharma JN, Germann DR, Wood WG, Crouch TT: Gallium citrate Ga 67 imaging in noninfectious interstitial nephritis. *Arch Inten Med* 1978; 138: 1,665-1,666.

=Abstract=

A Case of Acute Interstitial Nephritis Associated with Fenoprofen

Jin Kyong Kwon, M. D., Tae Hee Lee, M. D., Il Joo, M. D., Sung Bae Park, M. D., and Hyun Chul Kim, M. D.

Department of Internal Medicine, Keimyung University School of Medicine, Taegu, Korea

Acute interstitial nephritis caused by drugs is an increasingly recognized form of acute renal failure. Early recognition of the etiologic drug is important, since the renal failure is reversible after discontinuation of the drug and rarely may be irreversible if the drug is not stopped. Various NSAIDs may be cause a deterioration of renal function with broad clinical spectrums such as nephrotic syndrome, acute interstitial nephritis, acute renal failure, acute tubular necrosis, papillary necrosis, acute glomerulitis and vasculitis. Fenoprofen appeared to be more nephrotoxic than other NSAIDs and resulted in multiple renal lesions in the same patient. We experienced a case of fenoprofen-induced acute interstitial nephritis. This patient is a 53 years old female who developed a generalized edema, heavy proteinuria and renal insufficiency after taking fenoprofen for eight months. Renal biopsy revealed lymphocyte and plasma cell infiltration with focal fibrosis in the interstitium. We noted rapid recovery of renal function by hemodialysis and drug withdrawl. So we report a case of acute interstitial nephritis caused by fenoprofen with a review of the literature.

Key Words: Acute interstitial nephritis, NSAIDs