啓明醫大論文集 第 17 卷 第 2 號
Keimyung Med J
Vol. 17, No. 2, June, 1998

수입계제 증후군: 전산화단층촬영에 의한 양악성의 감별진단

계명대학교 의과대학 진단방사선과교실 및 의과학연구소

김 홍 · 김정식

CT Findings in Benign and Malignant Afferent Loop Syndrome

Hong Kim, M.D. and Jung Sik Kim, M.D.

Department of Diagnostic Radiology,
Keimyung University School of Medicine and Institute for Medical Science,
Taegu, Korea.

= Abstract =

We evaluated retrospectively the CT findings of 17 patients in whom ALS was diagnosed surgically, clinically and radiologically. A subtotal gastrectomy with Billroth II anastomosis was done in 10 patients, a total gastrectomy with Roux-en-Y esophagojejunostomy in five, a bypass gastrojejunostomy in one and a cholecystectomy with Roux-en-Y choledochojejunostomy in one. The 17 cases of ALS were as follows; five benign causes included internal hernia (n=2), marginal ulcer (n=1), kinking of the anastomosis site (n=1) and a unknown cause, and 12 malignant causes included recurrent stomach cancer (n=11) and the progression of stomach cancer after a bypass gastrojejunostomy.

The interval between the initial operation and the diagnosis of ALS was from 10 to 21 days in the three benign cases, and from 3 to 16 months in the 10 malignant cases. The A-loop was 42 mm in mean diameter in all the benign and malignant cases. The A-loop was evenly dilated without focal wall thickening in all five benign cases and three of the malignant cases, but unevenly dilated with irregular focal thickening of the distal duodenum and duodenojejunal junction in 9 malignant cases. CT could depict the causes of ALS in 15 cases (88%). Other associated CT findings were: in the benign cases, moderate dilation of the bile ducts (n=1), the internal hernia (n=2), and subhepatic abscess (n=1); and in the malignant cases, carcinomatosis peritonei (n=11), distended gallbladder with wall thickening (n=6), dilation of the bile ducts (n=7), hydronephrosis (n=2), adrenal metastasis (n=1), and retroperitoneal lymphadenopathy (n=1).

In conclusion, the benign ALS cases had even dilation of the A-loop without focal wall thickening, and a short interval between the initial operation and the diagnosis of ALS.

But the malignant ALS cases had uneven dilation of the A-loop with focal irregular wall thickening of the distal duodenum and the duodenojejunal junction, carcinomatosis peritonei, and obstructive jaundice.

Key Words: Duodenum, afferent loop syndrome, Gastrointestinal tract, obstruction, Afferent loop, recurrent carcinoma, Duodenum, CT

서 론

수입계제증후군 (Afferent loop syndrome: 이하 ALS로 약함)은 위부분절제술 및 Billroth Ⅱ 위공장문합술후 문합부의 완전 또는 불완전 폐쇄에 의해 드물게 발생하는 합병증으로, 과거에는 췌장의 가성낭종, 농양 및 낭성전이, 드물게 장간막 낭종, 장간막 림프성 과오종 등과 같은 다른 낭성 병변과 임상적 및 방사선학적으로 감별이 어려웠으나, 영상진단의 발달과 경험의 축적에 의해 특히 전산화단층촬영 (Computed tomography: 이하 CT로 약함)으로는 폐쇄부위와 확장된 수입계제 (Afferent loop: 이하 A-loop로 약함)를 직접 확인할 수 있어 진단이 용이해졌다 (Feiss *et al,* 1977; Brown & Kraus, 1981; Gale *et al,* 1982; 박영하 외, 1987; 이동호 외, 1992).

ALS는 내탈장, 문합부 염전, 변연부 궤양 등과 같이 양성 원인으로 생긴 경우와 재발성 위암과 같이 악성으로 생긴 경우 각각의 치료방법과 예후가 달라진다. 이제까지 ALS의 방사선학적 소견에 대한 보고는 많았으나 양악성 원인에 따른 CT 소견의 차이에 대한 보고는 드물다 (Gale *et al,* 1982; 박영하 외, 1987;이동호 외, 1992). 저자들은 17례의 ALS의 CT소견을 후향적으로 분석하여 양성과 악성에 의한 ALS의 감별소견과 원인규명이 가능한지 알아보았다.

재료 및 방법

13년간 본원에서 임상 및 CT소견상 ALS로 진단된 17명의 환자를 대상으로 하였고, 남자가 7명 여자가 10명이었으며, 연령분포는 25세부터 76세 사이로 평균 48세였다. 수술전 원인질환은 양성에 의한 경우가 4례로 소화성 궤양 3례 및 담도 낭종 1례였고, 악성에 의한 경우는 13례로 모두 위암이었다. 수술방법은 위부분절제술 및 Billroth Ⅱ 위공장문합술 10례, 위전절제술 및 Roux-en-Y 식도공장문합술 5례, 우회로 위공장문합술 및 담낭절제술 및 Roux-en-Y 담도공장문합술 각 1례였다.

CT촬영은 횡경막에서 치골까지 8 mm 또는 10 mm 절편으로 연속촬영하였고, 경구조영제는 2% Gastrograffin (Schering, Korea)를 7례에서, 경정맥조영제는 전 례에서 급속점적투여하였다.

최초 수술후 ALS진단까지의 시간간격, CT소견상 A-loop 확장의 유무, 양상 및 정도, 장관벽의 비후유무와 위치, 그 외 동반소견에 대해 양·악성 ALS 별로 후향적으로 비교분석하였다.

장벽비후는 장벽두께 3 mm 이상, A-loop의 확장은 장외벽에서 반대쪽 외벽사이의 거리가 25 mm 이상인 경우로 하였다.

결 과

최초 수술후 ALS 진단까지의 시간 간격은 양성으로 생긴 5례 중 3례는 3주 이내 (10~21일 사이)에, 그 외 6개월, 6년만에 발생하였고, 악성으로 생긴 12례 중 10례는 3~16개월 사이에, 2례에서는 4년과 14년만에 발생하

였다.

ALS의 원인으로는 양성에 의한 경우가 5례로 내탈장 2례, 변연부 궤양 1례, 위공장문합부 염전 1례, 원인불명 1례였으며, 악성에 의한 경우는 12례로 이 중 11례가 위암의 재발에 의해 발생하였고 1례는 우회로 위공장문합술후 위암의 악화에 의한 문합부 폐쇄에 의해 발생하였다. 최초수술의 원인이 양성인 경우 4례는 모두 양성 ALS가 발생하였으나, 최초수술의 원인이 악성인 경우에서는 13례 중 12례에서 악성, 1례에서 양성 ALS가 발생하였다.

경구조영제를 사용한 7례 전 례에서 CT상 확장된 A-loop내로의 경구조영제의 충만은 보이지 않았다.

A-loop의 확장정도는 양성 5례에서 직경 31~50 mm (평균 42 mm), 악성 12례에서 직경 25~67 mm (평균 42 mm)였다.

A-loop의 확장양상은 양성 5례 전례에서 국소적인 장벽의 비후 소견없이 균일한 확장을 보였고 (Figure 1, 2), 악성 12례 중 3례에서는 국소적인 장벽의 비후없이 균일한 확장을 (Figure 3), 9례에서는 A-loop의 불균일한 확장과 비확장 부위의 국소적인 장벽의 불규칙한 비후를 동반하였다. 장벽의 불규칙한 비후를 보인 곳은 췌장 두부 주위의 십이지장과 공장으로의 이행부위로서, 3례에서는 원위부 십이지장에 국한 되었고 (Figure 4), 3례에서는 원위부 십이지장과 근위부 십이지장을 동시에, 3례에서는 원위부 십이지장과 근위부 공장의 비후를 보였다. CT상 ALS를 일으킨 직접 원인은 양성 5례 중 3례와 악성 12례 전례로 총 15례 (88%)에서 알 수 있었다.

그 외 동반된 CT소견으로는 양성 ALS의 경우 간흡충증에 의한 중등도의 담도 확장 1례, 내탈장 2례 및 간하부 농양 1례 등이었고, 최초 수술의 원인은 악성이었지만 양성 ALS가 발생한 1례에서 간전이 및 문맥주위 림프절 종대 등의 소견이 관찰되었다. 악성 ALS에서는 복막암종증 11례, 담낭팽창이나 담낭벽의 비후가 6례, 폐쇄성 황달을 동반한 간내담도 혹은 간외담도 확장이 7례 (5례는 중등도 이상), 췌장염 1례, 수신증 2례, 직장전이 1례, 부신전이 1례 및 후복막 림프절 종대 1례 등의 소견이 관찰되었다.

고　찰

ALS는 위부분절제술 및 Billroth II 위공장문합술후 드물게 발생하는 합병증으로 A-loop의 완전 또는 불완전 폐쇄에 의해 생겨나며 빈도는 0.2%에서 20.0%로 다양하게 보고되어 있다 (Dahlgren, 1964; Mitty *et al,* 1970). ALS는 주로 위부분절제술 및 Billroth II 위공장문합술후 발생한다고 알려져 있으나 (Burhenne, 1968; Diba *et al,* 1976; Thomas *et al,* 1977; Brown & Kraus 1981), Schofield *et al* (1953)은 Roux-en-Y 문합술을 시행하면 A-loop내의 저류를 방지하여 ALS는 감소하고 변연궤양의 빈도는 증가한다고 주장하였다. 그러나 저자들의 경우 위부분절제술과 Billroth II 위공장문합술을 시행한 10례 (59%) 외에도 위전절제술과 Roux-en-Y 식도공장문합술 5례, 담낭절제술과 Roux-en-Y 담도공장문합술 및 우회로 위공장문합술 각 1례 등 7례 (41%)에서 ALS가 발생되어 기존의 보고와 차이를 보였다.

ALS의 직접적인 발생 원인으로는 내탈장, 재발암, 유착띠, 문합부 염전, 변연 궤양, 문합부 협착, 전이성 암 등이 있고 (Jordan, 1955; Hoffman & Spiro, 1961; Dahlgren, 1964; Beranbaum *et al,* 1968; Mitty *et al,* 1970; Felss *et al,* 1975; Brown & Kaus, 1981) 그 중 내탈장의 빈도가 가장 높다고 했으나 (Dahlgren, 1964; Mitty *et al,* 1970; Brown & Kraus, 1981), 저자들의 경우 내탈장이 2례 (12%)였고, 재발암이 12례 (71%)로 가장 많았다.

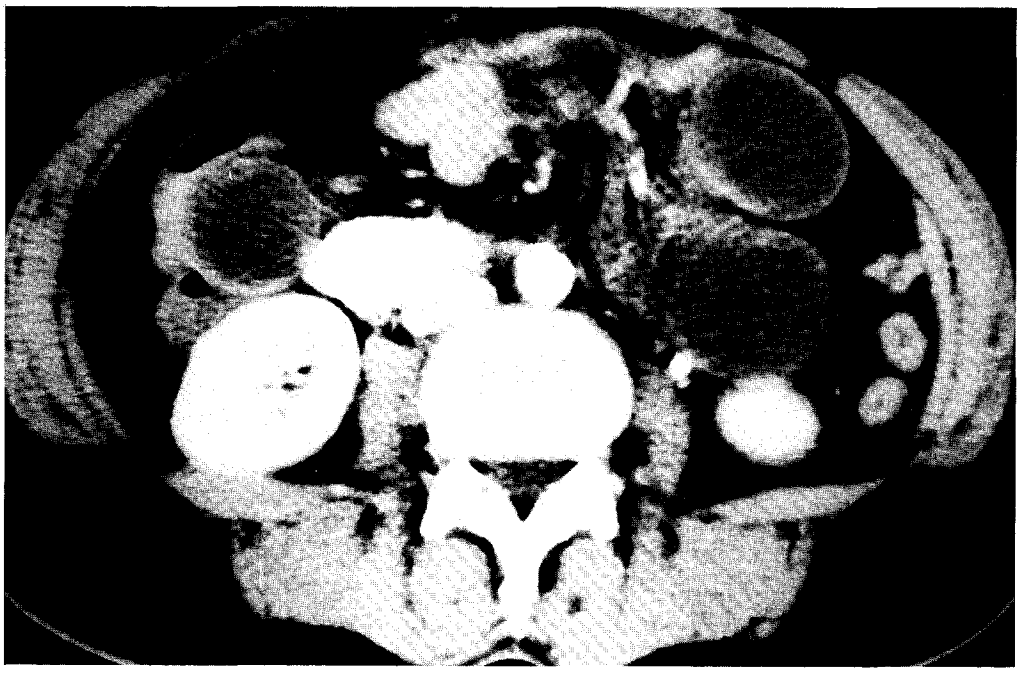

(a)

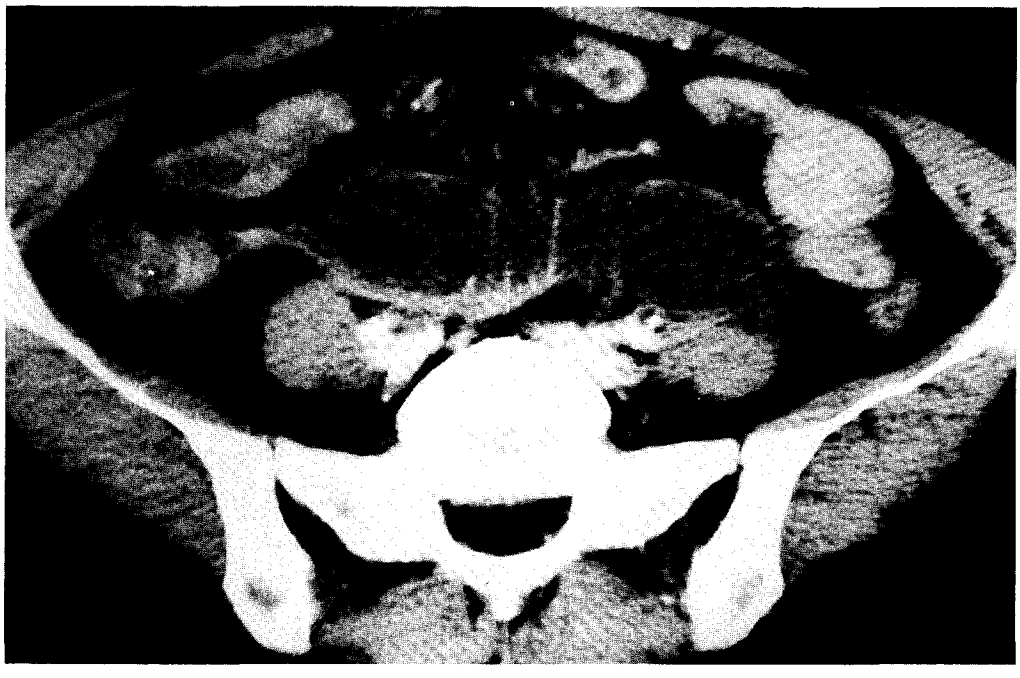

(b)

Figure 1. Benign ALS due to an internal hernia in a 52 year old woman with a cholecystectomy with Roux-en-Y choledochojejunostomy due to a choledochal cyst.

(a) CT scan shows counter-clockwise rotation of the superioir mesenteric artery and vein due to internal hernia and even dilation of the proximal and distal ends of the A-loop.

(b) The midportion of the afferent loop is evenly dilated without focal wall thickening.

(a)

(b)

Figure 2. Benign ALS due to kinking of the gastrojejunostomy site in a 60 year old man with a subtotal gastrectomy with Billroth II gastrojejunostomy due to gastric dysplasia.

(a) CT scan shows dilation of the duodenal stump with a metallic surgical clip and dilated biliary trees due to clonorchiasis.

(b) The distal duodenum and proximal jejunum are evenly dilated without focal irregular wall thickening, and anterior displacement of the SMA and the SMV. The ascites was seen due to peritoneal irritation.

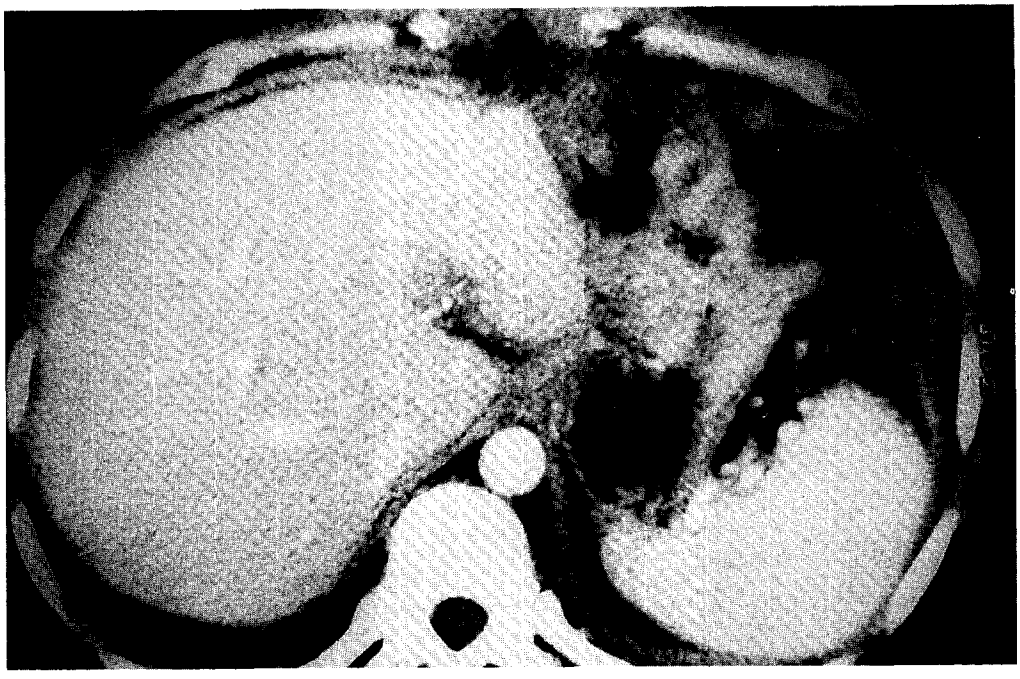

(a)

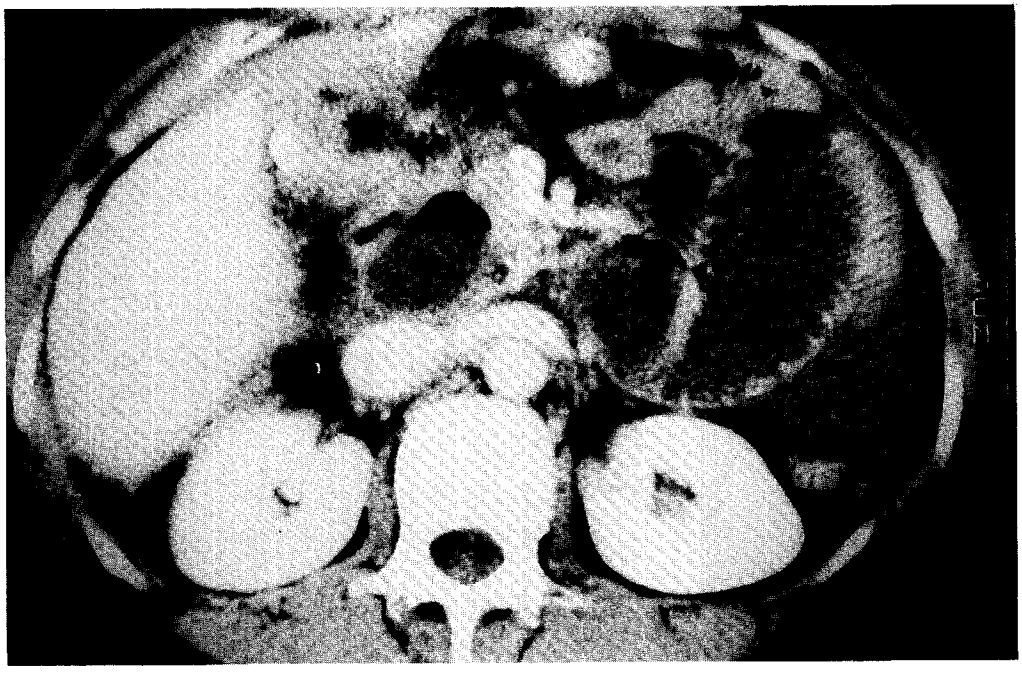

(b)

Figure 3. Malignant ALS due to recurrent stomach cancer in a 36 year old woman with a subtotal gastrectomy with Billroth II anastomosis.

(a) CT scan shows a marginal recurrent mass in the gastrojejunostomy site.

(b) The proximal duodenum and proximal jejunum are relatively evenly dilated without focal wall thickening, and show fluid collection in the abdominal cavity.

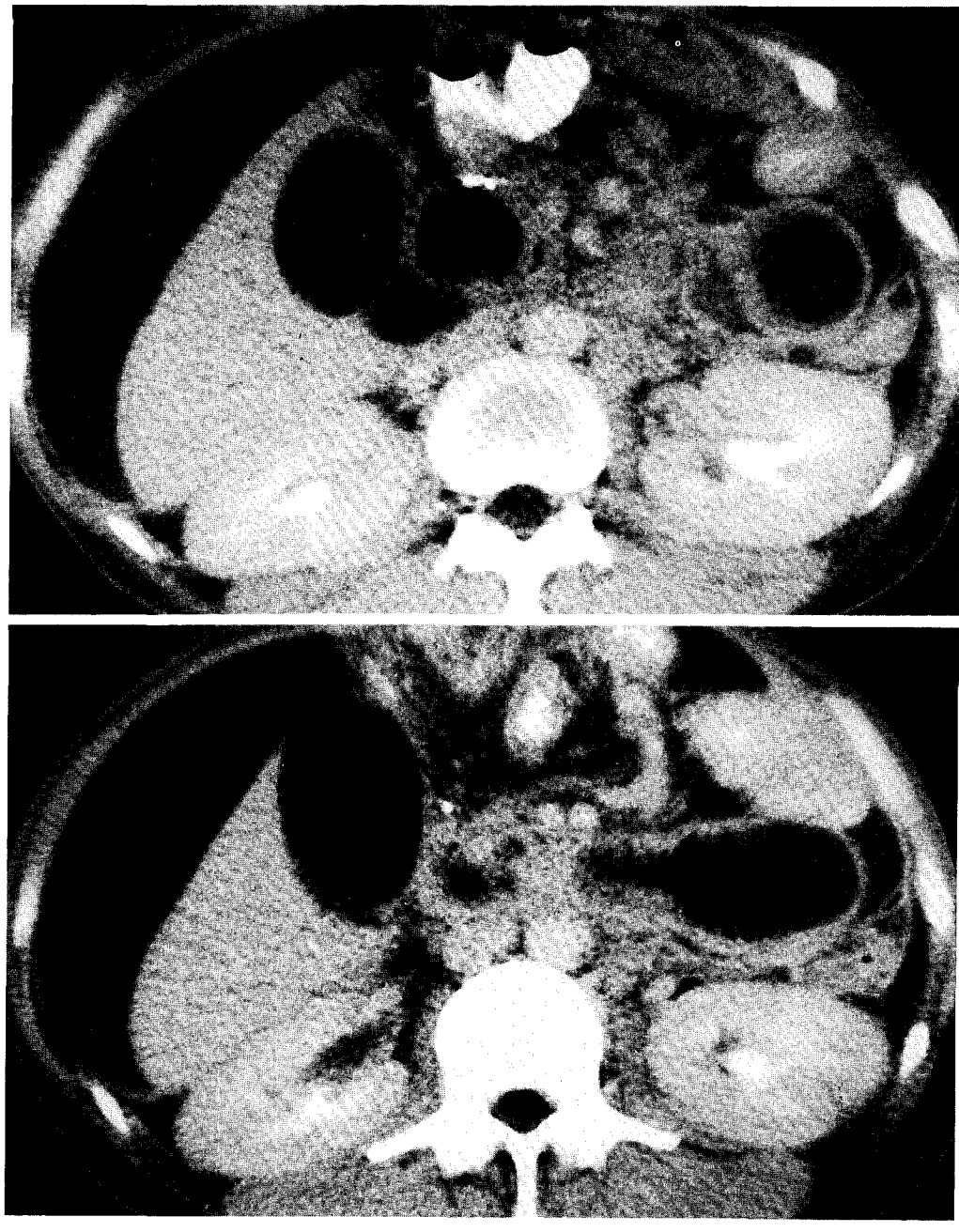

(a)

(b)

Figure 4. Malignant ALS due to recurrent stomach cancer in a 58 year old woman with a total gastrectomy with Roux-en-Y esophagojejunostomy.

(a) CT scan shows dilation of the proximal duodenum and proximal jejunum, and also shows massive ascites, thickening of the peritoneum, and paraaortic and mesenteric lymphadenopathies.

(b) The A-loop is markedly thickened and narrowed around pancreas head, and the gallbladder is markedly distended.

최초 수술후 ALS 진단 시점까지의 시간 간격은, Dahlgren (1964)은 내탈장 51례 중 26례에서 3주 이내였다고 보고하고 있고, 이동호 외 (1992)에 의하면 재발암에 의한 경우는 7개월에서 2년7개월로 다양하게 나타났으며 양성 궤양후 그 부위에 암이 생긴 경우와 변연궤양에 의한 폐쇄는 상당히 오랜 기간 후 발생한다고 하였다. 저자들의 경우 내탈장 뿐만 아니라 변연 궤양을 포함한 다른 양성 ALS에서는 주로 3주이내에, 악성 ALS에서는 3개월에서 14개월사이에 발생해 비슷한 결과를 보여 수술후 1개월이내의 비교적 짧은 기간내에 발생한 경우 내탈장 등과 같은 양성 ALS의 가능성이 높고 수술후 3개월 이후의 비교적 오랜 기간 후에 발생한 경우 재발암과 같은 악성 ALS를 먼저 생각해 볼 수 있겠지만 양성 ALS중 2례에서 6개월과 6년후, 악성 ALS중 2례에서 4년과 14년후 발생한 경우로 보아 특별히 오랜 기간 경과 후 발생하는 경우 술후 발생하는 기간만으로는 양악성의 감별이 어려울 것으로 생각되었다.

과거에는 임상, 검사실 및 영상 소견상 췌장 가성낭종, 농양, 낭성 전이암 등과 같은 다른 낭성 병변 등과 혼동하기 쉬웠다고 하였으나 (Burhenne, 1968; Mitty *et al,* 1970; Diba *et al,* 1976; Thomas *et al,* 1977), 최근에는 영상진단의 발달로 진단이 용이해졌으며 (Feiss *et al,* 1977; Kuwabara *et al,* 1980; Brown & Kraus, 1981; Gale *et al,* 1982; 박영하 외, 1987; 이동호 외, 1992), 저자들의 경우 17례 전 례에서 CT상 확장된 A-loop을 직접 확인하여 진단이 가능 하였으며, 15례 (88%)에서는 원인 규명까지 가능하여 CT가 정확한 진단방법임을 알 수 있었다.

ALS의 전형적인 CT소견으로는 두개의 동일한 지름의 원형의 낭종 음영이 상복부대동맥 전방에 대칭적으로 위치해 있고, 하방에서 2개의 낭종음영이 U자 모양으로 서로 연결되며, 상장간동맥이 전방으로 전이되고, U자 모양의 관상 구조의 한쪽 끝은 위공장 접합부에, 다른 한쪽 끝은 담도계로 연결되는 소견을 보인다고 알려져 있다 (박영하 외, 1987; 이동호 외, 1992). 이때 확장된 A-loop은 거의 동일한 지름을 가지며 완전 폐쇄시 불완전 폐쇄보다 더 심한 확장을 보이며, 확장된 A-loop이 서로 비슷한 직경으로 나타나는 이유는 폐쇄된 A-loop내의 압력의 균일화에 의한 것이지만 (Gale *et al,* 1982), A-loop에 국소적인 장벽의 비후가 존재하는 경우 모양의 변화를 초래하게 된다. 저자들의 경우 양성 ALS 전 례에서 국소적인 장관벽의 비후없이 균일한 확장을 보이는 전형적인 ALS의 소견을 보여 주었으며 특히 악성원인으로 수술을 받은 후 양성 ALS가 발생한 1례에서도 의미있는 장벽의 비후는 보이지 않았다. 악성 ALS 12례 중 9례에서 췌장두부 주위 원위부 십이지장과 십이지장-공장 이행부위의 국소적인 장벽비후가 관찰되었고 이보다 상부의 A-loop만 확장되어 전체적으로 불균일한 A-loop의 확장을 볼 수 있었다. 다른 낭성종괴와의 감별은 CT상 아래위로 추적관찰과 십이지장구의 금속성 수술클립을 확인 함으로써 비교적 용이하였다. 악성 ALS 12례 중 위공장문합부 재발 3례에서는 국소적인 장벽의 비후없이 전 A-loop가 균일한 확장을 보여서 양성 ALS와 같은 양상을 보였으나 1례에서는 CT상 명백한 재발성 종괴가, 2례에서는 재발성 종괴가 의심되는 병변이 위공장문합부에서 관찰되어 악성원인에 의한 ALS임을 알 수 있었다. A-loop의 확장 정도는 양성과 악성 ALS에서 서로 비슷하여 상호 감별에 특별한 도움을 주지 못했다.

그 외 동반된 CT소견으로는 양성 ALS의 경우 내탈장, 경도의 간내담도 확장, 간하부 농양 등이었고, 최초 수술의 원인은 악성이었지만 양성 ALS가 발생한 1례에서 간전이 및 문맥주위 림프절종대 등의 소견이 관찰되었다. 악성 ALS에서는 복막암종증, 담낭팽창이

나 담낭벽의 비후, 간내 혹은 간외담도 확장, 췌장염, 후복막전이에 의한 수신증, 직장전이, 부신전이, 후복막 림프절 종대 등의 소견이 관찰되었다. 특히 복막암종증은 악성 ALS를 강력히 시사하는 소견으로, 악성 ALS 12례 중 11례에서 관찰되었고, 악성 ALS 중 균일한 확장을 보인 3례에서 모두 복막암종증을 동반했고 복박암종증이 없었던 악성 ALS 1례에서 A-loop의 국소적 장벽 비후를 동반하고 있어서 복막암종증은 국소적인 장벽 비후와 함께 악성 ALS의 진단에 결정적인 소견으로 사료된다.

간내담도 혹은 간외담도 확장이나 담낭의 팽창은 폐쇄된 A-loop내의 증가된 압력이 담관에 전해져서 생기는 소견으로 (박영하 외, 1987) 주로 악성 ALS에서 관찰되어 악성 ALS 진단에 도움되는 지표로 여겨진다. 저자들의 경우 양성 ALS 1례에서 중등도의 간내담도 확장이 있었으나 간흡충증으로 판명되었고, 악성 ALS 7례에서 간내 및 간외담도 확장이 있었고 그 중 5례에서 중등도 이상의 확장을 보였으며 전 례에서 폐쇄성 황달의 임상소견을 보였다.

상부위장조영술을 시행하면 완전폐쇄시 A-loop내로 바륨이 충만되지 않고 불완전 폐쇄시에는 지연촬영시 A-loop내로 충만이 될 수 있다 (Burhenne, 1968). 그러나 정상에서도 약 20%에서 충만이 일어나지 않으므로 완전폐쇄와 감별되지 않는다 (Diba *et al,* 1976; Thomas *et al,* 1977; Berger, 1980; Brown & Kraus, 1981; Gale *et al,* 1982). 저자들의 경우 상부위장조영술을 시행한 8례 모두 확장된 A-loop내로의 바륨의 충만이 보이지 않아서 정확한 진단이 어려웠으나 그 중 1례에서는 지연촬영에서 확장된 A-loop내로 경구조영제의 충만이 관찰되어 ALS의 진단이 가능하였다. CT시 경구조영제를 사용한 7례 전례에서 확장된 A-loop내로 경구조영제의 충만은 보이지 않았으나 확장된 A-loop를 직접 확인함으로써 ALS의 진단이 가능하였다.

요 약

양성 ALS에서는 A-loop이 균일한 확장을 보였고 국소적인 장벽비후는 보이지 않았으며 수술 후 ALS진단까지의 시간간격은 3주 이내의 짧은 기간내에 발생하였다. 악성 ALS에서는 A-loop의 불균일한 확장과 국소적인 불규칙한 장벽비후를 동반하였고 장벽비후를 보인 곳은 십이지장-공장 연결부위를 중심으로 하여 근위부와 원위부로 확장되는 특징적인 양상을 보였으며, 그 외 재발위암, 복막암종증 및 폐쇄성 담관확장 등의 CT 소견을 보였다.

참 고 문 헌

박영하, 이명희, 박용휘: 도입성 장관고리 증후군의 CT소견 -1례보고-. *대한방사선의학회지* 1987;23:467-469.

이동호, 임재훈, 고영태: 수입계제증후군: 초음파검사 및 전산화단층촬영의 역할. *대한방사선의학회지* 1992;28:215-221.

Beranbaum SL, Lawrence L, Schwarts S: Roentgen exploration of the afferent loop. *Radiology* 1968;91:932-941.

Berger LA: Chronic afferent loop obstruction diagnosed by ultrasound. *Br J Radiol* 1980;53:810-812.

Brown CD, Kraus JW: Afferent loop syndrome revisited: New emphasis on ultrasound and computed tomography. *South Med J* 1981;74:599-601.

Burhenne HJ: The iatrogenic afferent loop syndrome. *Radiology* 1968;91:942-947.

Dahlgren S: The afferent loop syndrome. *Acta Chir Scand Suppl* 1964;327:7-149.

Diba AA, Grossman ET, Dolan EP: Aff-

erent loop syndrome: A different picture. *Am J Gastroenterol* 1976;66:72-75.

Feiss JS, Raskin MM, Wolfe J, *et al:* A case of afferent loop obstruction secondary to recurrent carcinoma of the stomach with ultrasound and CT scan findings. *Am J Gastroenterol* 1977;68:77-80.

Felss JS, Plevy DJ, Luckman GS: A case of postgastrectomy afferent loop obstruction secondary to cancer of the stomach simulating pseudocyst of the pancreas. *Am J Dig Dis* 1975;20:995-998.

Gale ME, Gerzof SG, Kiser LC, *et al:* CT appearance of afferent loop obstruction. *AJR* 1982;138:1085-1088.

Hoffman WA, Spiro HM: Afferent loop problems. *Gastroenterology* 1961;40:201-209.

Jordan Jr GL: The afferent loop syndrome. *Surgery* 1955;38:1027-1035.

Kuwabara Y, Nishitani H, Numaguchi Y, *et al:* Afferent loop syndrome. *J Comput Assist Tomogr* 1980;4:687-689.

Mitty WF Jr, Grossi C, Nealon TF Jr: Chronic afferent loop syndrome. *Ann Surg* 1970;172:996-1001.

Schofield JE, Anderson PS: Postgastrectomy syndrome. Deviation of the afferent loop from the gastrointestinal anastomosis. *BMJ* 1953;2:598-601.

Thomas JL, Cowan RJ, Maynard CD, *et al:* Radionuclide demonstration of small bowel anatomy in the afferent loop syndrome: Case report. *J Nucl Med* 1977;18:896-897.