啓明醫大論文集 第19券 第2號
Keimyung Med J
Vol. 19, No. 2, December, 2000

후인두 농양과 동반된 전방 경부 경막외 농양 1례

대구가톨릭대학교 의과대학 신경과학교실

김태일 · 김성제 · 배준석 · 서상일 · 김지언 · 이동국

A case of Anterior Cervical Epidural Abscess associated with Retropharyngeal Abscess

Tae Il Kim, M.D., Sung Je Kim, M.D., Jun Seock Bae, M.D., Sang Il Seo, M.D., Ji Eun Kim, M.D. Dong Kuck Lee, M.D.

Department of Neurology, Catholic University of Taegu, School of Medicine, Taegu, Korea

=Abstract=

Epidural abscess of the cervical spine is a rare clinical condition. The presentation of this disorder is usually nonspecific and the diagnose unsuspected. In our case, a 30-year-old woman with retropharyngeal abscess presented with headache and neck pain and tenderness, followed by weakness and numbness of her right arm and shoulder 7 days later. Her cervical MRI showed diffuse retropharyngeal abscess, accompanied with anterior cervical epidural abscess extended from C_{1-2} level to C_{6-7} level. Neurosurgeons performed decompressive laminectomy and debridement with her impaired for less than 24 hours, followed by broad spectrum antibiotics administered intravenously for 4 weeks. Thereafter, she was recovered completely. Early diagnose is difficult but is crucial for successful therapy to reduce morbidity and mortality. We present a case of anterior cervical epidural abscess which combination of operation with antibiotics improved completely.

Key Words : Cervical epidural abscess, Retropharyngeal abscess, Bacterial abscess

서 론

척추 경막외 농양은 입원환자 10,000명당 0.2-1.3명꼴로 보고되는 비교적 드문 질환이다(Lang *et al*, 1995).이것은 흉부와 요부에서 더 흔하고 잠재된 경막외 공간이 거의 없는 경부에서는 드물다(Redekop & Del Maestro, 1992). 경부 경막외 농양은 발열, 국소적 동통과 압통, 경부강직 그리고 삼각근과 이두박근의 근력약화등을 포함하는 신경학적 결손들을 보인다. 즉, 이러한 전형적인 임상증상들은 질병 초기에 정확한 진단

을 어렵게 하고 이후에도 빠른 진행을 보인다. 그래서 조기 진단은 이환율과 사망률을 줄이기 위한 치료에서 중요한 역할을 담당한다(Bryan *et al*, 1974;Feldenzer *et al*, 1986).

따라서 저자들은 후인두 농양과 동반된 경부 경막외 농양이 드물고 원인균이 규명되지 않은 상태에서 자기공명검사를 통해 세균성 경막외 농양과 결핵성 경막외 농양을 감별할 수 있었다. 또한 신경학적 결손이 있더라도 이것을 조기에 진단하여 적절한 치료를 하면 신경학적 결손을 완전히 회복시킬 수 있다는 것을 경험하였다. 이에 저자들은 후인두 농양과 동반되어 신경학적 결손은 보이는 경부 척추 경막외 농양 1례를 경험하였기에 문헌 고찰과 함께 보고하는 바이다.

증　　례

평소 건강하게 지내던 정상 분만한 30세 여자 환자로서, 내원 7일전부터 전신의 열감과 오한이 발생하면서 후두부에 편중된 두통과 뒷목의 동통을 호소하였다. 개인산부인과의원에서 골반내 염증성 질환 의심 하에 3일동안 ceftriaxone을 투여받은 후 전신의 열감과 오한은 호전되었으나 내원 1일전부터 두통이 심해지고 오심과 구토, 그리고 경부강직과 우측 어깨와 상지에 바깥 측에 저린 이상감각이 발생하여 본원으로 전원되었다.

전원 당시 활력징후는 혈압이 100/60mmHg이고 맥막수가 76회/분이고 호흡수가 18회/분이고 체온이 36.6도였다. 신체 검사 및 신경학적 검사상 경부강직과 Kernig's 징후와 Brudzinski's 징후에 양성반응을 나타낸 것을 제외하곤 다른 특이한 소견은 보이지 않았다. 혈액검사상 백혈구수는 8,700/mm^3, 적혈구침강속도(ESR)는 21mm/hr을 보였다. 뇌척수액 검사상 뇌압은 17cmH_2O이고 적혈구수는 0-2/mm^3, 백혈구수는 280/mm^3(단핵구가 55%, 다핵구 45%), 단백은 104mg/dl, 당은 혈당이 106mg/dl인데 비해 56mg/dl, adenine deaminase(ADA)는 4.6u/l를 나타내었고 결핵균에 대한 중합효소 연쇄 반응 검사(polymerase chain reaction), 그람 염색 검사(Gram stain), 항산성 염색 검사(acid-fast stain), 묵즙 검사(india ink)에서 음성 반응을 보였다. 흉부 단순 촬영상 특이 소견이 없었다. 결핵성 뇌막염을 의심하여 isoniazid, rifampicin, pyrazinamide, 그리고 kanamycin를 병용한 항결핵치료를 시작하였다. 입원 2일째 부터는 두통과 오심, 그리고 구토가 호전되었다. 그러나, 입원 7일째부터 경부 동통이 더 심해지면서 목 운동이 제한되고 갑자기 우측 상지와 어깨에 힘이 약해지면서 주관절의 굴절과 신전이 힘들고 견관절의 외전과 전방 거상도 거의 불가능한 상태가 되었다. 계속해서 저리던 우측 상지의 외측과 어깨에 감각이 둔해졌다. 이 당시 활력 징후는 혈압이 120/80mmHg, 맥박수가 78회/분, 호흡수가 20회/분, 그리고 체온이 36.6도였다. 신체 및 신경학적 검사상 경부 압통과 강직이 더욱 저명해졌고 Kernig's 징후와 Brudzinski's 징후에 양성반응을 보였다. 우측 주관절의 굴절은 Grade Ⅰ/Ⅴ, 신전력은 Grade Ⅱ/Ⅴ의 근력 약화를 보였으며 견관절의 외전력은 Grade Ⅰ/Ⅴ, 내전력은 Grade Ⅲ/Ⅴ의 근력 약화를 보였다. 우측 상지의 바깥측과 어깨의 동통과 온도 감각도 감소되었다. 전기 진단학적 검사상 신경전도 검사에서는 정상적인 소견을 보였으나 근전도 검사에서는 우측 이두박근(biceps brachi), 삼각근(deltoid), 삼두박근(triceps brachi), 극상근(supraspinatus)와 제 5, 6, 7번 척추측방 근육(paraspinal

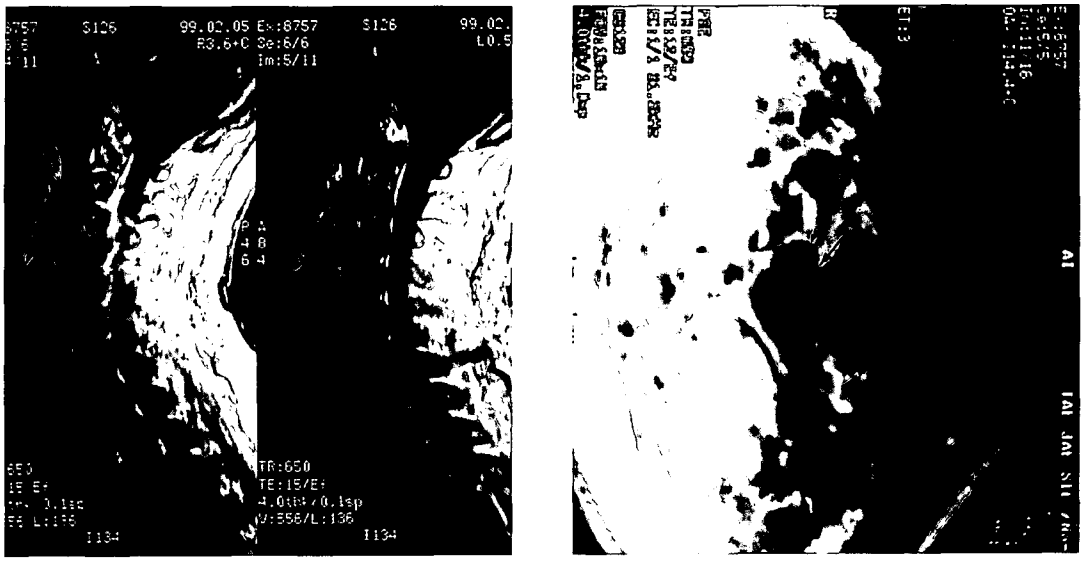

Fig. 1. A. Right parasagittal image reveals heterogenous enlongated gadolinium-enhancement along the reteropharyngeal space and the anterior epidural space from $C_{1\text{-}2}$ level to $C6_{\text{-}7}$ level.
B. Enhanced T1W image reveals small abscess in the right anterior epidural space(arrow). Mild impingement of right anterior aspect of the thecal sac is also noted(arrow).

muscle)에 증가된 삽입성 활동전위(insertional activity)와 양성 예파(positive sharp wave)를 보였다. T2강조와 조영증가 자기공명영상에서 후두 기저부에서 제 4-5번경추 수준에 걸치는 후인두강과 제1-2번 경추에서 제6-7번 경추에 이르는 우측 전방 경막외강에 농양성 병변이 관찰된다.(Fig. 1., 2.). 재실시한 뇌척수액 검사상 뇌압은 16mmHg 이고 적혈구는 0-1/mm^3, 백혈구는 50/mm^3(단핵구가 90%, 다핵구가 10%)를 단백은 139mg/dl, 당은 혈당이 120mg/dl에비해 52mg/dl를, ADA는 15.9u/l를 나타내었고 결핵균을 대한 중합효소 연쇄 반응 검사, 그람 염색 검사, 항산성 염색 검사, 묵즙검사에서 음성반응을 보였다. 일반 혈액검사상 백혈구수가 13,600/mm^{3}과 적혈구침강속도 105mm//hr를 보였다. CRP는 3.0mg/dl 였다. 그외 소변 검사 및 생화학적 혈청학적 검사상에서 특이 소견은 없었다. 흉부 단순 촬영상에서 특이 소견이 없었다. 입원 8일째 신경외과에서 후방접근법으로 병변조직의 절제와 추궁절제술을 시행하였으며 병리학적 소견상 제 3, 4, 5번 경추와 주변의 연부조직에 농양과 변성이 관찰되었다. 4주동안 매일 ceftriaxone 2.0gm bid, peflacine 400mg bid, metronidazole 500mg tid를 경정맥 투여하였다. 술후 2일째부터 우측 상지의 저린 이상감각과 감각저하는 호전되었다. 술후 4일째부터 주관절의 신전과 견관절의 외전이 일부 호전되기 시작하여 술후 7일째 거의 정상 수준으로 호전되었으며 견관절의 전방거상도 호전되기 시작하였다. 술후 4주째 근력약화가 거의 정상 수준으로 회복되어 퇴원하였다.

토 론

후인두 농양은 흔히 종격동염(mediastinitis), 폐농흉(pyopneumothrorax), 전신 감염에비해 신경학적 합병증은 드물게 동반한다. 후인두 농양은 경막외 농양보다 자주 국소적 또는 척추 주변 혈관 폐색을 일으켜 신경 조직의 경색으로 감염후 급성 횡단성 척수염과 척수병증을 발생시킨다. 반면에 경막외 농양은 척추염(spondylitis)과 포도상구균의 피부 감염과 자주 연관된다(Heibronn *et al*, 1984)

본 증례의 경우 후인두 농양과 경막외 농양에서 원인균을 직접 검출하여 동일 균주임을 확인할 수 없었지만 자기공명검사를 통해 후인두 농양이 원발성 병소로서 전파되어 경부 경막외 농양을 발생시켰고, 치료후 두 부위가 동시에 호전된 것을 확인할 수 있었다. 경막외 농양은 선행하는 외상이 있으며 피부감염, 폐렴, 치농양(dental abscess), 요로감염 같은 원거리 병소로부터 혈류를 통해 생길 수도 있으나 흔히 인접한 추제의 척추골수염과 디스크염에서 직접 전파된다(Heibronn *et al*, 1984; Feldenzer *et al*, 1986). 척추 경막외 농양은 주로 노인들과 면역기능이 손상된 환자들에서 자주 이환되고, 당뇨, 악성종양, 만성신부전, 알콜중독증, 그리고 경정맥 약물남용이 중요한 위험인자가 된다(Kaufman *et al*, 1980; Hlavin *et al*, 1990). 이것의 원인균으로 포도상구균이 가장 많고 그람 음성균, 혐기성균, 결핵균, 진균등도 관계될 수 있다(Kaufman *et al*, 1980; Lasler & Harter, 1987; Curling *et al*, 1990; Redekop & Del Maestro, 1992). 최근에는 새로운 항생제의 개발, 면역억제제의 사용, 면역억제질환의 증가로 원인균이 다양해지고 동시 여러 세균에 의한 혼합감염으로 일어날 수 있다(Curling *et al*, 1990).

일반적으로 세균성 농양과 결핵성 농양의 임상적 경과에도 다소의 차이가 있다. 세균성 농양은 가벼운 외상후 탈활력된 부위(devitalized site)을 통하거나, 불법 약물 복용자에서 피부감염을 통한 혈행성 경로를 통해 빠르게 진행되는데 반해, 결핵성 농양은 주로 활동성 단계(activity phase)를 나타내는 소견 없이 잠행성 결핵이 재활성되어 직접적으로 전파된 후 서서히 진행한다(Kaufman *et al*, 1980). 그러나 본 증례에서는 초기에 ceftriaxon과 kanamycin을 사용하였기 때문에 신경학적 결손을 나타난 시점에서 활동성 단계를 나타내는 발열과 백혈구증다증을 보이지 않았을 뿐 아니라 세균성 농양임에도 불구하고 만성적 경과를 보인 것으로 여겨진다. 임상적 경과에 따라 급성 또는 만성으로 구분 할 수는 있으나 이것이 병리학적 소견이나 예후와는 관계되지 않는다(Curling *et al*, 1990; Redekop & Del Maestro, 1992). 신경학적 결손이 나타나는 병리학적 기전이 아직도 확실하지 않으나 증상들이 빠르게 진행되고 척수 병변부위가 넓고 영구적인 결손을 남기는 것은 단순한 기계적 압박뿐만 아니라 이로인한 척수내 순환 장애가 허혈과 색전증을 일으키고 신경조직을 파괴한다고 생각할 수도 있다(Redekop & Del Maestro, 1992).

자기공명영상에서도 차이가 있을 수 있는데 세균성 농양은 독성이 강해 주변의 연부조직들을 뚫고 파급되어 불규칙한 경계를 보인다. 반면에 결핵성 농양에서는 결핵균은 단백질 분해효소를 분비하지 않기 때문에 주변의 연부 조직을 침범할 때 이들 조직의 경계를 따라 파급되므로 명확한 경계를 보인다. 조영증가상에서 결핵성 농양은 서서히

진행하기 때문에 발견했을 때 이미 큰 농양을 형성하거나 육아종을 형성하면서 중심부가 괴사되어 특징적인 얇고 일정한 두께의 테두리 조영증가를 보인다. (강형식과 연경모, 1994). 반면에 세균성 농양은 두껍고 불규칙적인 테두리 조영증가를 보인다. 저자들의 환자의 경우는 gadolinium-조영증가상에서도 우측 전방 경막외강에 작은 농양을 보이면서 경막낭(thecal sac)의 전방부가 침범당한 소견을 보였다. 조영 증가된 부위는 비동질성을 띠면서 경계가 불분명하고 두꺼웠다. 이미 앞에서 언급된 세균성 농양에 합당한 소견을 보였다. 그러나 척수, 추체 그리고 추간 디스크에는 이상 소견이 없었다. 자기공명영상은 경부 경막외 농양과 유사한 증상을 보이는 경막외 혈종, 경막하 농양, 척수 동맥 증후군 그리고 척추 종양과도 감별에도 도움이 될 수 있다(Lasler & Harter, 1987)

일반적으로 척추의 세균성 경막외 농양은 외과적 처치후 비록 원인균이 확인되지 않더라고 항포도상구균 penicillin과 aminoglycoside를 병용한 광범위 항생제를 수주동안 사용한다는 것을 원칙으로 한다. 항생제를 사용하는 방법은 2주간 경정맥 투여 후 다음 4주동안 경구투여를 하거나 또는 4주간 경정맥 투여를 한다(Curling *et al*, 1990: Redekop & Del Maestro, 1992). 신경학적 결손을 보이는 환자는 반드시 외과적 처치를 해야하지만 처음 진단시 전신적 패혈증 또는 심한 신경학적 결손을 보인다면 완전한 기능적 회복을 기대하기는 힘들다(curling *et al*, 1990). 24시간 내지 36시간이상 지속되지 않은 신경학적 결손을 나타내는 경우라면 외과적 처치 후 완전한 회복을 기대할 수 있다(curling *et al*, 1990). 그러나 모든 경막외 농양 환자에게 외과적 처치를 할 필요는 없다. 원인균이 확인되었거나, 완전 마비가 3개월이상 지속된 경우는 수술보다는 항생제를 경정맥으로 6-8주가 투여한 후 다음 2-3개월간 경구 투여하거나 최소 6주간 경정맥 투여를 한다(curling *et al*, 1990). 그러나 항생제 단독으로 치료할 경우 임상적 쇠약(deterioration)이 더 자주 발생할 수 있으므로 이 기간동안 임상적 관찰과 자기공명영상을 이용한 면밀한 추적 관찰을 해야 한다(Redekop & Del Maestro, 1992)

결론적으로 저자들은 드물지만 후인두 농양이 뇌수막염 및 경부 경막외 농양과 동반되어 비특이적인 신경학적 결손들을 나타낼 수 있으며 비록 신경학적 결손이 빠르게 진행하더라도 즉각적인 조기 진단후 적절한 치료가 행해진다면 이결손들이 완전이 회복될 수 있음을 경험하였다. 따라서 후두부 및 뒷목의 국소적 동통을 동반하면서 신경학적 증상을 보이는 환자에서 반드시 고려되어야 한다.

참고문헌

강홍식, 연경모. 결핵성과 화농성 척추염의 감별:척추주위 종괴의 자기공명영상 특징. *대한방사선의학회지* 1994:34:825-830.

Bryan CS, King BG, Bryant RE. Retropharyngeal infection in adults. *Arch Intern Med* 1974;134:127-130.

Curling OD, Gower DJ, McWhorter JM. Changing concepts in spinal epidural abscess: a report of 29 cases. *Neurosurgery* 1990;27:185-192.

Feldenzer JA, Waters DC, Knake JE, Hoff JT. Anterior cervical epidural abscess: the use of intraoperative spinal sonography. *Surg Neurol* 1986;25:105-108.

Heibronn YD, Tovi F, Hirsch M, Ronen J. Transverse cervical myelopathy: an unusual complication of retropharyngeal abscess. *Head & Neck Surgery* 1984;6:1051-1053.

Hlavin ML, Kaminski HJ, Ross JS, *et al.* Spinal epidural abscess: a ten year perspective. *Neurosurgery* 1990;27:177-184.

Kaufman DM, Kaplan JG, Litman N. Infectious agents in spinal epidural abscesses. *Neurology* 1980;30:844-850.

Lang IM, Hughes DG, Jenkins PR, Forbes WS, Mckenna F. MR imaging appearances of cervical abscess. *Clin Radiol* 1995;50:466-471.

Lasler BR, Harter DH. Cervical epidural abscess. *Neurology* 1987;37:1747-1755.

Redekop GJ, Del Maestro RF. Diagnosis and management of spinal epidural abscess.*Can J Neurol Sci* 1992;19:180-187.