계명의대학술지 제30권 1호
Keimyung Med J
Vol. 30, No. 1, June, 2011

구순구개열 환자의 성장과 수술에 따른 시기별 교정치료

계명대학교 의과대학 치과학교실

황상희

The Orthodontic Treatment of Cleft Lip and Palate Patient with Growth and Surgery

Sang Hee Hwang, D.D.S.

Department of Dentistry, Keimyung University School of Medicine,
Daegu, Korea

Abstract

Cleft lip and/or palate (CLP) is the most common congenital deformity in the craniofacial region. But, it is difficult to perform orthodontic treatment for cleft lip and palate patient. The normal development of maxillary bone is restrained by severe scars on upper lip and palatal region. The rapid palatal expansion appliance was used for expansion of narrowed maxillary arch in 9-year old boy, and the first orthodontic treatment was completed after maxillary teeth were well-aligned. When the patient was 18 years old, he was treated by second orthodontic treatment and orthosurgery for functional and esthetic improvement of maxilla and mandible. One-year later, the dental prosthetic treatment was completed on congenital missing area of maxillary lateral tooth and additional scar revision of nose and upper lip was applied. We report a case of cleft lip and palate patient treatment using combination of orthodontic appliances and oromaxillofacial surgery.

Key Words : Cleft lip and palate, Oromaxillofacial surgery, Orthodontic appliances

교신저자: 황상희, 700-712 대구광영시 중구 달성로 56, 계명대학교 의과대학 치과학교실
Hwang Sang Hee, D.D.S., Department of Dentistry, Keimyung University School of Medicine
56 Dalseng-ro, Jung-gu, Daegu 700-712, Korea
Tel: +82-53-250-7803 E-mail: hsh99@dsmc.or.kr

서 론

구순열 및 구개열은 두개 악안면 부위에서 가장 발생율이 높은 선천성 기형으로 전신적으로는 세 번째로 빈번하게 발생되는 질환이다[1]. 태생 6~12주 사이에 내비돌기와 상악돌기의 유합 실패로 일어나는 구순구개열은 특히 동양인에게 높은 빈도로 발생한다[2]. 2001년 백 등[3]의 연구에 의하면 1979년에 출생한 한국 성인 남자에서 구순열 및 구개열 환자의 유병률은 1,000명당 0.65명으로 좌측 파열이 우측 파열보다 2배 정도 더 높은 유병률을 보였다. 구순열 및 구개열 질환은 골조직과 연조직의 결손으로 인한 구조적인 결함과 함께 기능적인 면에서도 발음장애, 저작장애, 연하곤란, 청각장애 등의 문제점을 유발할 수 있으며, 심미적인 면에서도 정상적인 사회 활동에 지장을 줄 수 있을 정도로 큰 영향을 미칠 수 있다. 이처럼 여러 가지로 광범위하고 복합적인 문제점을 일으키기 때문에 소아과, 성형외과, 이비인후과, 구강악안면외과, 교정과, 보철과, 소아치과, 언어치료사 등 여러 전문 분야가 일관된 치료 계획에 따라 공동 참여하는 종합진료체계가 필수적이다[4]. 이중에서도 특히 교정과는 구순구개열의 치료에서 출생 직후부터 악골의 성장이 종료될 때까지 관여하기 때문에 부정교합의 실제적인 치료뿐만 아니라 다른 전문 분야의 치료에 대하여 상담, 조절하는 역할을 하게 된다[5].

본 증례에서는 9세 때 처음 치과에 내원한 구순구개열 환자의 성장에 따라 점진적으로 교정과, 구강악안면외과, 보철과가 합동하여 체계적으로 교정과 수술치료를 병행하여 만족할만한 심미성과 안정적인 치료결과를 얻었기에 보고하는 바이다.

증 례

1. 진단과 초진 소견

1998년 2월 좌측 구순 구개열과 전치부 반대교합을 주소로 내원한 9세의 남아는 상악 좌측 측절치가 선천적으로 결손된 상태였다. 구순과 구개에 수술로 인한 심한 반흔이 형성되어 있으며 협소한 상악 치열궁과 전치부 반대교합으로 좌측 측절치가 결손된 상태였다(Fig. 1). 파노라마 사진에서도 좌측 측절치 결손과 파열부 치조골의 심각한 결손 상태를 확인할 수 있었다(Fig. 2). 측모 두부방사선사진의 계측상 SNA(두개골에 대한 상악의 관계) 77.5°, SNB(두개골에 대한 하악의 관계) 73.0°로 상하악 모두 두개골에 비해 전방 성장량이 부족하였으며 상순의 심각한 반흔으로 인해 상악골이 협착되어 상악에 대한 상악 전치의 각도(FH to U1)가 77.5°, 하악에 대한 하악 전치의 각도(IMPA)도 82.0°로 상악전치가 후방경사되어 전치부 반대 교합의 양상을 잘 보여주고 있다(Table 1). 그 결과로, 상악이 하악에 완전히 갇힌 듯한 형태로 상하악 전치부 수직피개가 2.5 mm, 수평피개가 −3.5 mm나 되었다.

상악 좌측 구순 구개열에 의한 Angle Class III 부정교합으로 진단하고, 우선 반흔으로 억제된 상악의 정상적인 전방 성장을 도모하고 치열 배열에 필요한 공간 확보를 위해 협착된 상악궁의 확장을 치료의 첫 번째 목표로 잡았다.

2. 1차 교정치료

상악에 screw를 이용한 고정식 급속 확장장치(Rapid Palatal Expansion)를 장착하고(Fig. 3) 2주간 아침, 저녁으로 90°씩 screw를 돌리게 하여 상악궁의 전방 및 측방으로의 확장을 도모하였다. 1달간의 보정기간 후 상악궁의 성공적인 확장을 확인한 후 상악 치열에 브라켓을 붙여 불규칙한 치열을 배열하였다(Fig. 4). 이후 계속 정기적인 검사를 하면서 하악골 성장의 양상을 확인하였으나 환자가 사춘기 급성장 시기에 접어들면서 하악골의 전후방 성장이 증가하고 구순구개부의 심각한 반흔 조직으로 인해 중안면부가 함몰되고 상악골의 성장은 다시 억제되는 현상이 나타나면서 골격성 Angle Class III 부정교합 양상이 악화되었다. 성장 시기 동안 추가적인 수술 등은 다시 상순과 구개의 반흔 조직을 강화시킬 우려가 있기 때문에 환아의 성장

Fig. 1. Pre-treatment extra- and intra-oral views. He has sever scars on upper lip and palate. There are ant. cross-bite and congenital missing of left maxillary lateral incisor. His maxillary arch is v-shaped.

이 완료되는 시기까지 기다릴 것을 결정하였다. 결손된 좌측 상악 측절치 공간의 최종 보철물도 성장이 완료된 후에 시술할 것을 설명하고 환자에게 결손된 공간에 임시치아를 첨가한 가철성 상악 유지장치를 맞춰주고 1차 치료를 종료하였다.

3. 2차 교정치료 및 수술

2007년 11월 환자가 만 18세 수능시험을 마치고 다시 내원하여 성장이 완료된 것을 확인하고 악화된 안모의 심미성을 회복하고 정상적인 교합을 맞춰주기 위해 수술 교정 치료를 시행하기로 결정하였다. 술 전 환자의 안모는 반흔 조직의 수축 때문에 중안면부 함몰이 심하고 하악골의 긴 골격성 Angle Class III 부정교합의 전형적인 모습을 보여주었고(Fig. 5) 측모 두부방사선사진에서 계측한

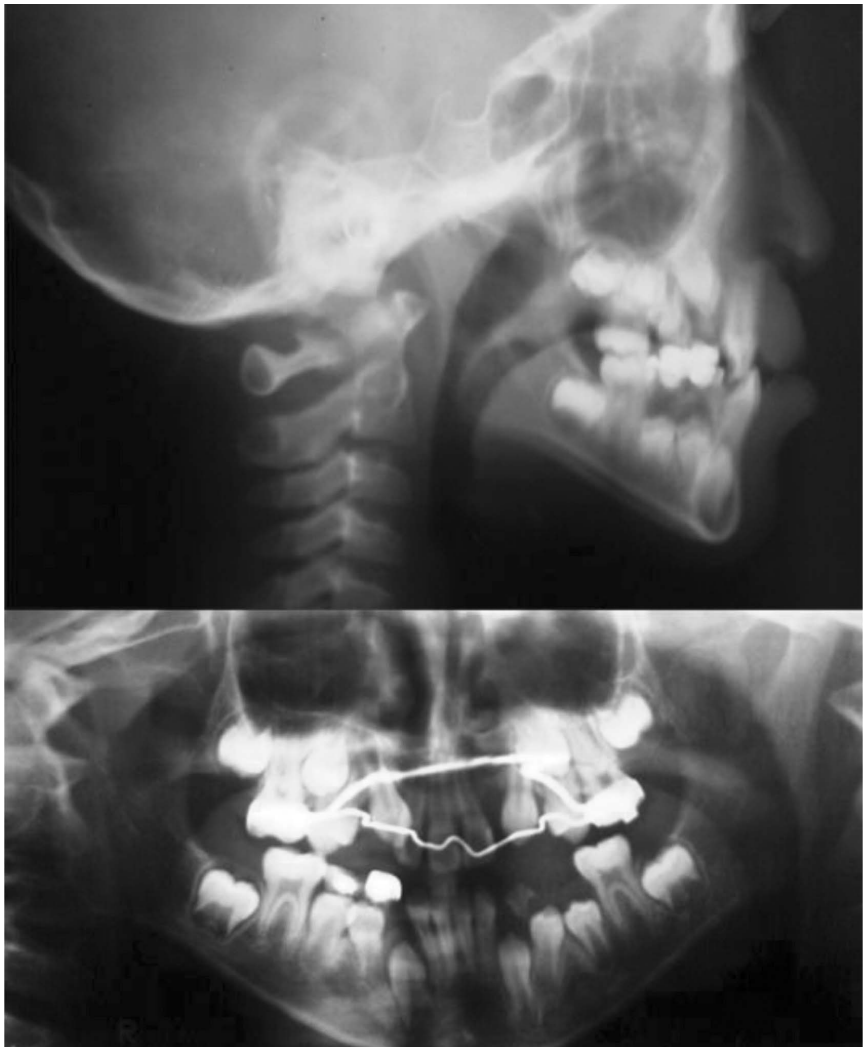

Fig. 2. Pre-treatment lateral cephalometric and panoramic views. The linguoversion of maxillary ant. teeth and ant. cross-bite are remarkable.

SNA도 78.0°, SNB는 84.0°로 ANB(상하악 악골 관계)가 −6°를 나타내는 심각한 상악의 전방성장 억제양상을 확인할 수 있었다(Table 1). 1차 치료 시기에 시도한 RPE의 성공적인 치료와 이후 지속적인 상악 유지장치 장착의 결과로 상악에 대한 상악 전치의 각도가 125.0°로 초진 시 77.5°였던 상악 전치의 후방경사는 성공적으로 잘 해결된 모습을 확인하였다.

따라서, 하악에 먼저 브라켓을 붙여 불규칙한 치열을 배열한 후 상하악 치열을 술 전 교정상태로 맞추어 순차적으로 굵은 호선으로 교체하면서 악안면 구강외과와 악교정수술의 목표를 의논하였다. 다행히도 사춘기 급성장 전에 시행한 1차 치료의 결과가 잘 유지되었으며 상악의 골질이 부족하고 연조직의 결손도 커서 조직을 악화시키지 않도록 상악골의 추가적인 수술없이 전하방으로 과성장된 하악골의 Set-back수술만 시행하도록 결정하였다.

2008년 12월에 악안면 구강외과에서 하악의 시상분할골절단술(Sagittal Split Osteotomy)를 시행하여 악골의 1급 교합관계를 회복하였다(Fig. 6). 이후 술 후 교정을 마무리 하고 교합상태가 안정된 것을 확인한 뒤 교정 치료 후 치열이 다시 흐

Table 1. Cepahlaometric measurements

	Pretratment	Presurgery	Posttreatment
SNA (°)	77.5	78.0	76.5
SNB (°)	73.0	84.0	76.5
ANB (°)	4.5	-6.0	0.0
FMA (°)	34.0	28.0	31.5
FMIA (°)	64.0	79.0	61.5
IMPA (°)	82.0	73.0	87.0
FH to U1 (°)	77.5	125.0	118.0
Occlusal plane angle (°)	16.0	6.0	9.0
Overbite (mm)	2.5	0.0	1.5
Overjet (mm)	-3.5	-4.0	2.5

SNA: angle from Sella to Nasion to A point, SNB: angle from Sella to Nasion to B point, ANB: angle from A point to Nasion to B point, FMA : angle between Frankfurt Horizontal plane and Mandibular plane, FMIA: angle between Frankfurt Horizontal plane and Mandibular Incisor, IMPA: angle between Mandibular Incisor and Mandibular plane, FH to U1: angle between Frankfurt Horizontal plane and maxillary incisor, Occlusal plane angle: angle between Frankfurt Horizontal plane and occlusal plane, Overbite: vertical distance between maxillary incisor and mandibular incisor, Overjet: horizontal distance between maxillary incisor and mandibular incisor.

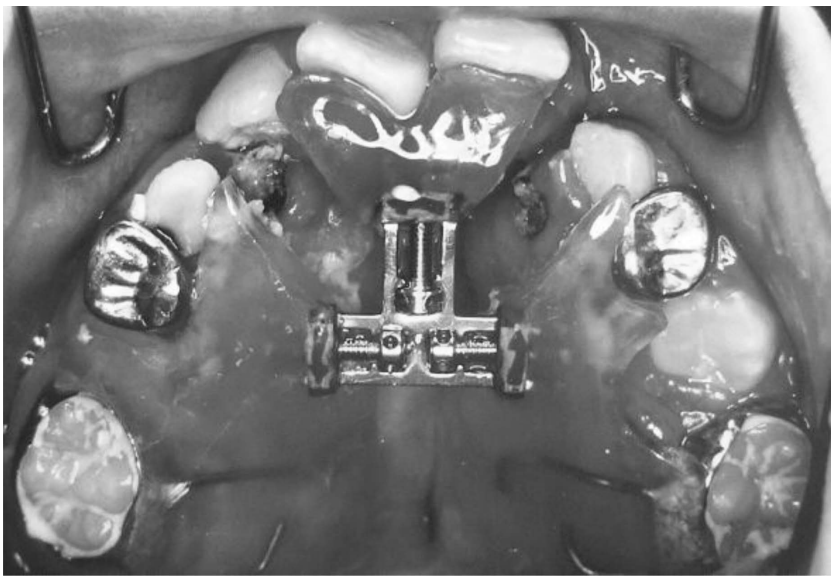

Fig. 3. Rapid palatal expansion of maxilla. The upper arch expansion is achieved by screw.

트러지는 것을 방지하기 위하여 상하악 전치부에 설측 고정성 유지장치를 부착하고 2009년 4월에 브라켓을 제거하였다. 상악 구개열 부위 골조직이 부족하여 임플란트 치료는 적합하지 않다는 보철과의 결정에 따라 좌측 상악 측절치 결손 부위의 심미적인 최종 보철 치료를 위해 3회에 걸친 치아미백 치료를 시행한 뒤 2009년 9월에 도재관 보철물도 성공적으로 부착하였다(Fig. 7).

구강내 최종보철물이 완료되고 하악골 수술의 결과도 안정적으로 유지되는 것을 확인한 뒤 2010년 1월에 성형외과에서 상순과 코의 추가적인 미용수술을 시행하여 최종적으로 심미적인 안모를 회복하였다(Fig. 8).

고 찰

구순구개열은 조직의 결손과 전위, 불규칙한 치열이나 치아의 선천적 결손, 상악 치열궁의 협착, 상악골 성장의 장애등의 문제를 야기하며 대체로 성장에 따라 관련된 여러 과가 협진하여 장기적인 치료를 시행하게 되는데, 치과영역에서는 만 9~11세경 상악 견치가 맹출할 무렵 본격적인 치열 교정치료를 시작하여 파열된 부위의 치조골 이식 수술을 시행하고[6], 하악골 성장이 완료된 직후인 만 18세 이후에 상하악골의 부조화 여부를 판단하여 악교정 수술치료와 최종 보철치료를 시행하게 된다.

구순구개열 환자의 치과적인 문제는 대부분 출생 직후 조기에 시행하는 파열부위의 외과적 봉합수술로 생기는 반흔 조직 때문에 발생하며 광범위한 반흔 조직은 상악골의 성장을 억제하여[7], 상악 치열궁을 협착시키고 전방으로의 성장도 제한하기 때문에 교정치료의 난이도가 높은 편에 속한다. 상악골의 성장이라는 측면에서만 생각한다면 구순과 구개의 수술을 가능한 늦게 시행하는 것이 바람직하지만 부모의 심리적 충격이나 수유와 발음 등의 문제로 대개 생후 3개월 전후로 입술에, 12~18개월경에는 구개에 성형술을 시행하게 되는데, 이런 조기 봉합술로 인해 생기는 반흔 조직의 과도한 긴장으로 인하여 상악궁의 협착이 일어난다[8]. 상악 치열궁의 과도한 협착은 전치부와 측방치군 모두에 반대교합과 교합간섭을 야기하는데 대부분 제1대 구치 부위는 거의 정상적인 폭경을 가지나 견치와 소구치 부위의 폭경이 현저하게 좁아지는 삼각형 형태의 모습을 보이는 경우가 많아 상악궁의 확장 치료시 차등 확대가 필요하게 된다[9].

주로 성장기 아동에서 협착된 상악골을 넓히기 위하여 사용되는 악정형장치인 급속 상악확장장치는 상악 정중구개봉합을 분리시켜 넓힌 후 그 공간에 다시 새로운 뼈가 생성되도록 유도하는 장치이다. 구순구개열 환자는 정중구개봉합이 존재하지 않아 비교적 약한 힘으로도 측방확대가 가능하지만 수술로 인한 반흔 조직의 협착이 심각한 경우는 악궁의 횡적 확대술 시행 후 유지가 어렵고 재발도 쉽

Fig. 4. Intra-oral views during early treatment. The irregular teeth of maxilla are aligned by brackets and wires.

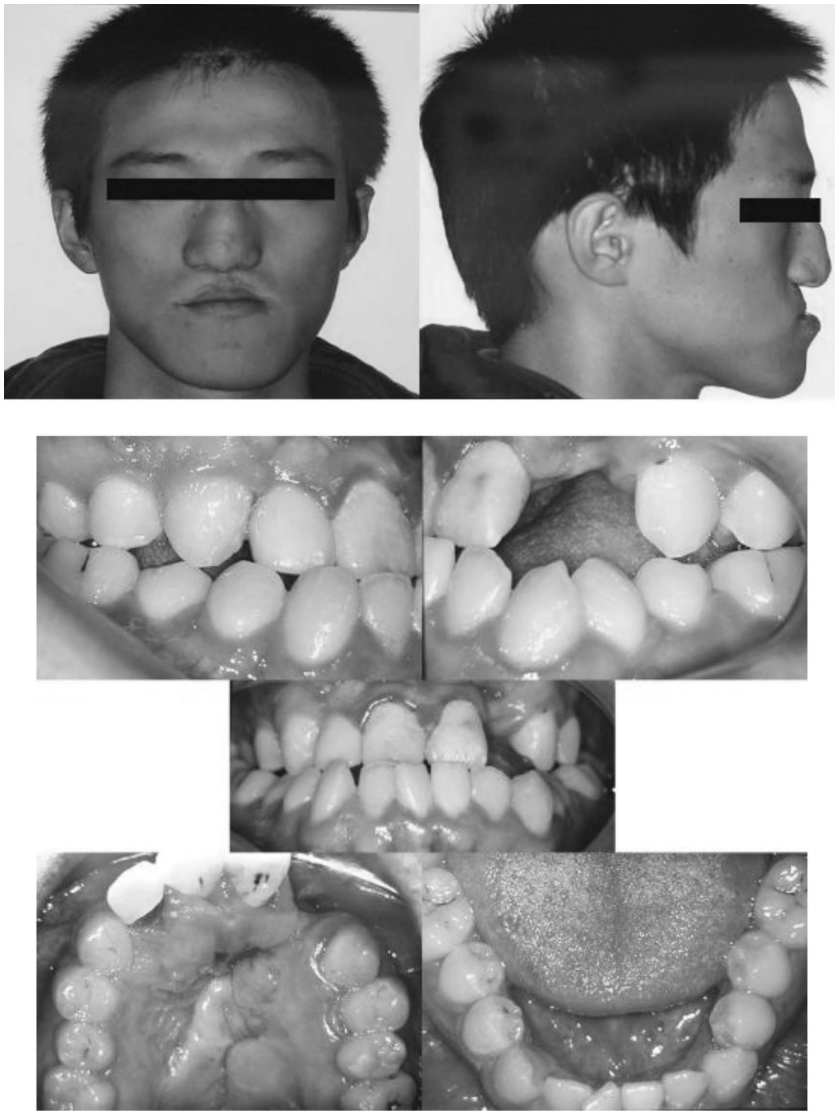

Fig. 5. Extra- and intra-oral views before 2 nd treatment. The lateral profile and ant. cross-bite are worse after pubertal growth spurt. Maxillary ant. growth is restricted by severe scars.

게 일어난다. 따라서, 여러 가지 상악확대 장치 중에서도 expansion screw를 이용한 부채꼴 모양의 고정식 장치가 널리 선호된다[10]. 본 증례에서도 부채꼴 모양의 급속 상악확대장치를 초진 후 바로 장착하여(Fig. 3) 상악의 성공적인 차등 확대를 비교적 성공적으로 시행할 수 있었다.

이후 파열된 치조골 부위의 치조골 결손을 보상하고 확대된 상악 치열궁의 유지를 위해 환자의 장골을 이식하는 이차 치조골 이식술을 권유하였으나 [11], 환자 보호자의 거부로 결손된 좌측 측절치 부위에 임시치아를 첨가한 가철성 상악 유지장치를 낀 채로 성장이 완료될 때까지 기다리기로 하였다. 어린 나이부터 성장이 완료될 때까지 장기간 브라켓이나 고정성 장치물을 치아에 부착시켜 둔다면 치아의 탈회나 구강조직의 염증 등 다른 부작용이 생길 수 있기 때문에 고정식 장치물의 부착기간은 최소화하도록 계획을 세웠다. 또한 장기간의 내원으로 환자의 협조도가 급격히 저하될 수 있으므로

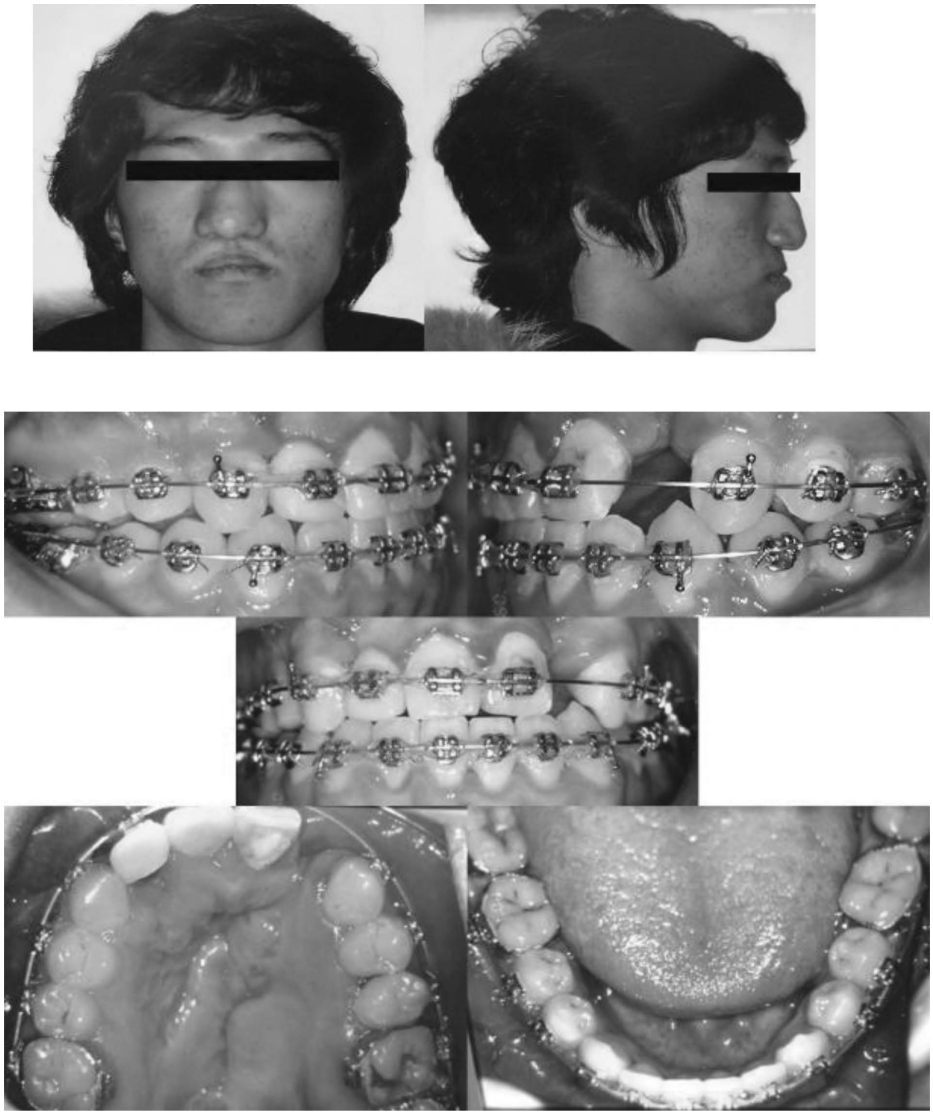

Fig. 6. Extra- and intra-oral views after orthognathic surgery. The skeletal and dental class I relationship is achieved by mandibular set-back surgery.

1회 치료기간을 6개월에서 1년 내로 비교적 단기간에 제한하고 환자의 성장속도에 맞추어 점진적으로 수회에 나눠서 치료하는 것도 좋은 방법이 될 것이다. 본 증례에서는 1차 치료를 6개월 내에 종료하였고 그 후 1년에 한 번씩 정기적인 검사를 통해 환자의 하악 성장이 완료되는 시점까지 기다리기로 하였다.

구순구개열 환자의 대부분은 상악골과 하악골의 전방 성장량의 부조화가 심각하여 성장이 완료된 후 악교정수술이 필요하게 된다. 과거에는 주로 하악골의 후방이동만이 주로 시행되었으나 최근에는 상악골 수술 기법이 발달하고 고정성 골간고정의 이용으로 상악골의 전방이동도 가능하게 되었다[12]. 그러나, 구순구개열 환자의 반흔 조직은 상악골의 전방이동량을 제한하며 과도한 긴장으로 술후 상악골의 협착이 재발하는 문제를 일으킬 수 있기 때문에 수술계획 수립시 각별한 주의가 요구된다. 악안면 구강외과 전문의와 상의한 결과 환자는

Fig. 7. Intra-oral views after 2 nd treatment. The ceramic crown and bridge on upper ant. teeth makes more aesthetic result.

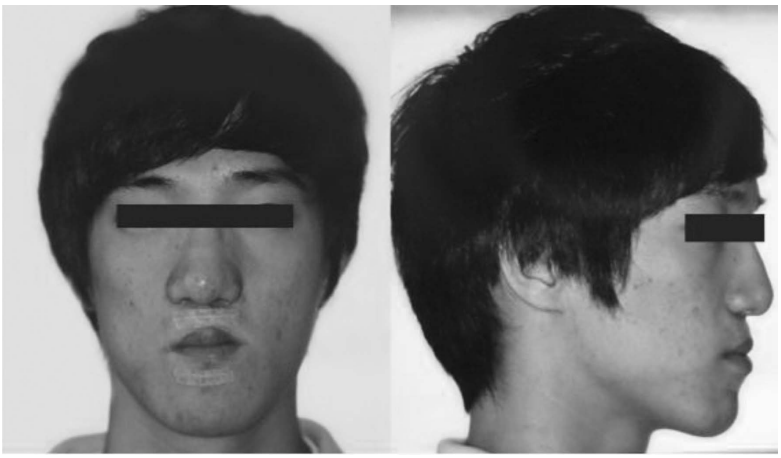

Fig. 8. Extra-oral views after scar revision and plastic surgery. The lateral profile becomes more aesthetic. The result of mandibular set-back surgery is still stable.

성장기 1차 치료를 통해 얻은 상악치열궁의 폭경 확장을 비교적 잘 유지하고 있으며 구순과 구개열 부위의 반흔 조직이 심각한 상태라 더 이상 상순의 긴장을 악화시키지 않도록 상악의 전방 이동 없이 과도하게 발달한 하악만 후방으로 이동시키는 수술 계획을 세우게 되었다. 최근에는 골신장술을 이용하여 상악골을 전방으로 이동시키는 시도도 많이 이루어지고 있으나[13,14] 본 증례에서는 술 전 상악의 전방 성장량이 충분하고 (Table 1) 하악의 과도한 전하방 성장이 명확하여(Fig. 5) 상악의 수술은 시행하지 않고 하악만 시상분할골절단술을 통해 후방이동시켰다.

악교정수술로 안정적인 1급 상하악 악골관계를 회복한 뒤 구순 및 코 부위의 재성형술을 하기 위해

기다리는 동안 순차적으로 미백치료와 도재관 보철치료를 통해 상실된 상악 좌측 측절치와 심하게 변색된 상악치열의 심미성을 회복하여 환자의 만족를 높여주었다(Fig. 7). 술 후 연조직의 회복도를 고려하여 악교정수술 1년 뒤 마지막으로 반흔의 수축양상 때문에 훼손된 상순과 코의 반흔 성형술을 성형외과에서 시행하였다.

치료 전후 측모 두부방사선계측 사진을 비교해 보면 환자 나이 만 21세에 최종적으로 치료가 완료되어 전치부 반대교합을 해소하고 전치부 수직피개 1.5 mm, 수평피개가 2.5 mm로 안정되었으며, 측모 두부방사선계측사진에서 SNB가 84.0˚에서 76.5˚로 줄어들면서 ANB도 −6.0˚에서 0.0˚로 개선되었음을 알 수 있었다(Table. 1). 치료 전 FH to U1가 77.5˚로 상악전치의 설측 후방 경사가 심한 상태에서 치료 후 118.0˚로 적절히 개선되었으며 하악전치의 각도도 82.0˚에서 87.0˚으로 자연스러워졌고 상하악 1급 구치관계가 달성된 것을 확인할 수 있다. 상순의 반흔 조직으로 인한 코 기저부의 후퇴된 모습은 이후 추가적인 성형수술로 보다 자연스러운 외형을 갖게 되었다(Fig. 8).

구순구개열 환자의 심각한 반흔 조직과 이로 인한 상악 성장 억제 때문에 다양한 구강악안면 영역의 문제가 발생할 수 있으나 일관적인 치료계획 아래 환자의 성장속도에 맞추어 다년간 점진적으로 관련된 전문의와 상호 협조하여 순차적인 치료를 시행한다면 이처럼 안정적이고 양호한 치료 결과를 얻을 수 있을 것이다.

요 약

동양인에게 높은 빈도로 발생하는 구순구개열은 악안면영역에서 여러 가지 심미적, 기능적 문제를 유발할 수 있으나 출생 직후 조기 봉합술로 인한 심각한 반흔 조직의 생성과 이로 인한 상악의 전반적인 성장 억제 때문에 교정치료의 난이도가 높은 편이다. 9세 때 본 병원 치과 교정과에 처음 내원한 환자에게 고정식 상악 급속 확장장치를 사용하여 협착된 상악궁을 확대하고 치열을 재배열한 후 1차 치료를 종료하고 만 18세 성장이 완료된 후 2차 교정치료 및 하악 시상분할골절단술을 시행하여 상하악골의 심미적, 기능적 관계를 회복하였다. 다시 1년이 지난 뒤에 결손된 상악 측절치의 보철 치료와 상순과 코 부위에 추가적인 미용수술을 시행하였다. 일관된 치료계획 아래 환자의 성장속도에 맞추어 치과의 여러 분야에서 다년간 순차적으로 협진치료하여 만족할만한 심미성의 회복과 안정적인 치료결과를 얻었기에 보고하는 바이다.

참 고 문 헌

1. 유재덕. 선천성 안면 기형. *대한의학협회지* 1967;**10**:212.
2. Vanderas AP. Incidence of cleft lip, left palate, and cleft lip and palate among races: a review. *Cleft Palate J* 1987;**24**(3):216-25.
3. 백형선, 김재훈, 김동준. 한국인 성인 남자에게 구순열 및 구개열의 유병률에 관한 연구. *대한치과교정학회지* 2001;**31**(2):63-9.
4. Cooper HK, Long RE Sr, Long RE Jr, Pepel JH. Orthodontics and orthopedics in Cooper H.K. *et al*(ED.): *Cleft palate and lip-A team: approach to clinical management and rehabilitation of the patient.* WB Saunders Co;1979, 358-429.
5. Jacobson BN, Rosenstein SW. Cleft lip and palate: the orthodontist's youngest patients. *Am J Orthod Dentofacial Orthop* 1986;**90**:63-6.
6. 양원식, 손우성, 백승학. *알기 쉬운 순, 구개열 이야기*. 서울:지성출판사;2001.1-15.
7. Ricketts R. Present status of knowledge concerning the cleft palate child. *Angle Orthod* 1956;**26**:10-21.
8. Gilley FP. A cephalometric analysis of the developmental pattern and facial morphology in cleft palate. *Dent Res Grad Study* 1947;**48**(7):13-5.
9. Prusansky S, Addus H. Arch form and the deciduous dentition in complete and lateral cleft. *Cleft Palate J* 1964;**30**:411-8.
10. Suzuki A, Takahama Y. A jointed fan-type expander:

a newly designed expansion appliance for the upper dental arch of patients with cleft lip and/or palate. *Cleft Palate J* 1989;**26**(3):239-41.

11. Helms JA, Speidel TM, Denis KL. Effect of timing on long-term clinical success of alveolar cleft bone grafts. *Am J Orthod Dentofacial Orthop* 1987;**92**(3):232-40.
12. Proffit WR, White RP. *Surgical-orthodontic treatment*. Mosby Year Book;1990, p. 24-70.
13. Figueroa AA, Polley JW. Management of severe cleft maxillary deficiency with distraction osteogenesis: procedure and results. *Am J Orthod Dentofacial Orthop* 1999;**115**(1):1-12.
14. 문철현, 박선규. 자가결찰 브라켓과 골신장술을 이용한 구순구개열 환자의 치험례. *대한치과의사협회지* 2009;**47**(10):656-68.