계명의대학술지 제31권 2호
Keimyung Med J
Vol. 31, No. 2, December, 2012

경접형동 뇌하수체 수술에 합병된 뇌지주막하 출혈 1례

계명대학교 의과대학 신경외과학교실

김일만

Subarachnoid Hemorrhage following Transsphenoidal Pituitary Surgery: A Case of Complication Unexpected but Preventable

Ealmaan Kim, M.D.

Department of Neurosurgery, Keimyung University School of Medicine, Daegu, Korea

Abstract

Several complications may develop following transsphenoidal surgery for the sellar and suprasellar pathologies. But the occurrence of the subarachnoid hemorrhage and resulting brain infarction after pituitary surgery has been seldom reported. The author reports a case of subarachnoid hemorrhage after pituitary adenomectomy via transsphenoidal approach. A 65-year-old man presented with convulsion and visual decline in delayed fashion after uneventful recovery from successful pituitary surgery for his large non-functioning adenoma. The pathophysiology and the surgical tactics for prevention of this rare complication of the pituitary adenoma surgery, so called postoperative 'pituitary apoplexy', will be described.

Key Words : Complication, Pituitary ademona, Subarachnoid hemorrhage, Transsphenoidal surgery, Tumor bleeding

서 론

뇌하수체 선종에 대한 수술적 치료시 경접형동 접근법이 소개되어 수술에 의한 뇌실질 손상을 최소화하고 수술 후 빠른 회복을 도모할 수 있었다[1]. 이로 인하여 종양을 제거하는 안전하고 비침습적인

교신저자: 김일만, 700-712 대구광역시 중구 달성로 56, 계명대학교 의과대학 신경외과학교실
Ealmaan Kim, M.D., Department of Neurosurgery, Keimyung University School of Medicine
56 Dalseong-ro, Jung-gu, Daegu 700-712, Korea
Tel : +82-53-250-7823 E-mail : bach1158@dsmc.or.kr

방법으로 현재까지 널리 사용되고 있다.

경접형동 접근법을 통한 선종제거술에서는 두개강내 혈종, 내경동맥 손상, 기뇌증, 전해질 장애, 뇌신경 손상, 시력 소실, 요붕증, 뇌척수액 누출, 뇌막염, 비중격 천공, 후각 기능장애, 정맥 혈전증 등이 병발할 수 있다[2]. 그러나 경접형동 접근법에 따른 수술 후 뇌하수체 졸중은 매우 드물게 보고되었으나 치명적인 결과를 초래할 수 있다[3,4].

본원에서 경험한 거대 뇌하수체종양 절제술 후 발생한 뇌지주막하 출혈에 대한 증례를 보고하고 문헌을 통해 상기 합병증의 원인, 위험요소, 임상증상, 예방법, 예후 등에 대해 고찰하고자 한다.

증 례

65세 남자 환자로 내원 1년 전부터 두통, 시력 감퇴, 시야결손을 호소하던 환자로 시행한 두부 자기공명영상 검사 상 거대 뇌하수체선종을 주소로 내원하였다. 과거력상 고혈압, 고지혈증으로 치료 중이었으며 아스피린을 복용하고 있었다. 시행한 혈액학적 검사상 뇌하수체 호르몬 결핍소견을 보였고 영상검사상 이질의 낭종성 종양으로 터키안 상부로 나와 시신경교차부위를 압박하고 있었다(Fig. 1A). 삼차원으로 재구성한 컴퓨터단층촬영 혈관조영술 (3D CT angiography)에서 뇌동맥류와 뇌혈관기형과 같은 뇌혈관 병변은 관찰되지 않았다(Fig. 1B).

뇌항법 장치(neuronavigation system)을 이용 하여 우측 비공을 통한 경비강 경접형동법(endonasal transsphenoial approach)으로 수술을 진행하였다. 안상 바닥이 매우 얇아져 있어 쉽게 뼈를 제거하였고 경막을 십자로 절개하니 종양이 흘러 내렸다. 경막과 주변 뼈에 특이한 이상 소견은 관찰되지 않았다. 뇌하수체 선종은 노랑과 회색을 띠며 부드러워 흡인기로 잘 제거되었으며 종양의 출혈은 경미하여 전기소작과 압박으로 잘 지혈되었다(Fig. 1C). 수술 중 내경동맥, 해면정맥동, 안상 지주막의 손상은 없었으며 뇌척수액 누출도 없었다. 수술 후 시행한 컴퓨터 단층촬영 상 종양은 대부분 절제되었고 출혈소견은 보이지 않았으며(Fig. 1D), 병리조직학적 검사 상 뇌하수체 선종으로 진단되었다. 수술 후 20시간이 경과 후 전신발작을 보여 시행한 컴퓨터 단층촬영 상 절제된 종양 주위와 지주막하강에 출혈소견이 보였다. 추적 촬영한 컴퓨터단층촬영 혈관조영술에서 안상 주변의 혈관의 손상이나 이상 병변은 확인되지 않았다(Fig. 1E). 수술 후 4일째에는 요붕증이 6일째에는 저나트륨혈증 소견을 보여 약물치료 하였다. 술 후 8일째 시행한 컴퓨터단층촬영 상 지주막하출혈은 감소되었지만, 우측 전두엽과 양쪽 대뇌반구에 급성경색을 확인할 수 있었고 전대뇌동맥의 심한 혈관연축 소견을 보였다(Fig. 1F, 1G).

수술 후 28일째 퇴원하였고 6개월 후 시행한 자기공명영상 검사 상 이전에 보이던 거대 뇌하수체 종양은 완전 제거되었고, 수술 부위에 지방으로 대체되어 있는 소견을 보이며 전두엽에는 위축이 관찰되었다(Fig. 1H). 현재 환자는 뇌하수체 결핍 호르몬을 보충 투여받고 있으며, 경미한 시야 장애가 관찰되나 일상생활과 노동에 제한은 없다.

고 찰

경접형동 접근법으로 시행한 뇌하수체 선종 제거술 후에 발생할 수 있는 합병증으로는, 두개강내 정맥동 혈전증, 시상하부 손상, 뇌막염, 뇌척수액 누출, 수술적 치료를 요할 정도의 수술부위 혈종, 부분 제거된 종양의 부종과 출혈, 이로 인해 발생하는 수두증, 시력감퇴, 동안신경손상, 비출혈, 비강중격 결손, 부비동염, 비강점액 낭종 등이 발생할 수 있다[2]. 사망률은 0.2%, 수술적 이환률은 3.5%로 보고되며 종양이 클수록, 비기능성 종양 일수록, 65세 이상의 고연령 일수록 수술적 이환률이 높다[5].

뇌하수체 졸중은 심장수술이나 혈액투석과 같이 혈압의 일시적 감소, 또는 기침, 재채기, 양압기계 호흡 등 두개강내압의 일시적 증가로 인해 발생하는 뇌하수체의 혈류감소로 발생한다. 당뇨병이나 만성 전신질환의 경우 뇌하수체 미세혈관의 퇴행성 병변으로 뇌하수체 졸중이 발생하며, 뇌하수체의 기능항진을 유도하는 약제에 의해서도 가능하다. 항응고제나 항혈소판제의 장기적인복용으로 정상적인

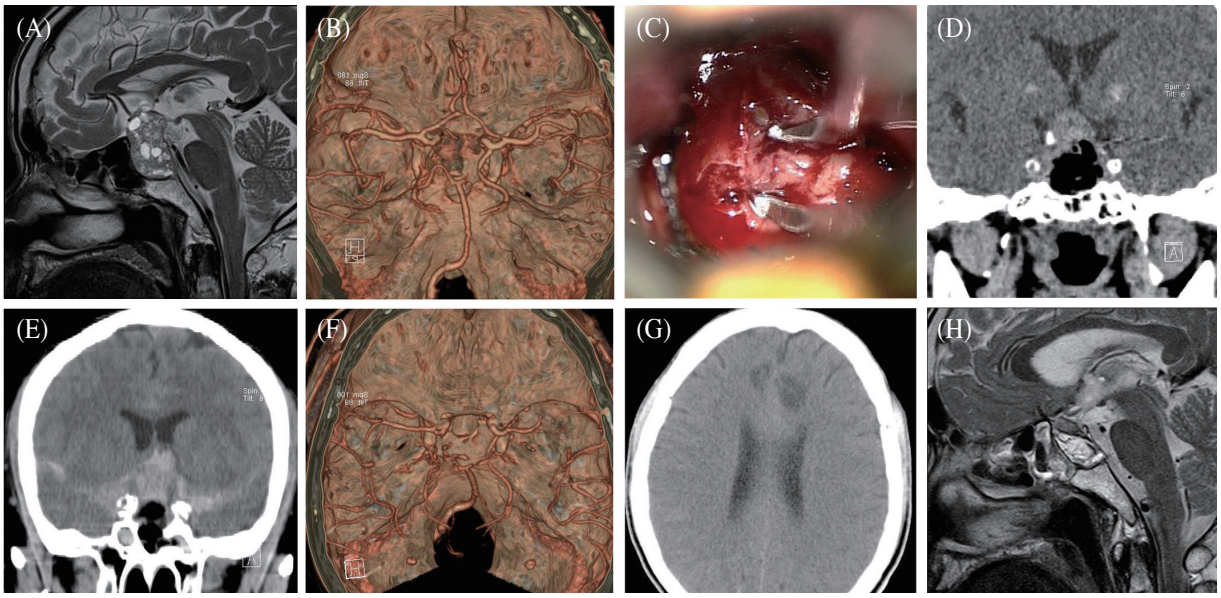

Fig. 1. Neuroimagings showing cerebral infarction and subarachnoid hemorrhage following transsphenoidal surgery in a 65-year-old man with pituitary macroadenoma. (A) A large pituitary adenoma with typical appearance at the sellar and suprasellar area was noted. (B) There is no evidence of intracranial vessel abnormalities on CT angiography before surgery. (C) Intraoperative photograph depicts a typical feature of pituitary adenoma without tumor bleeding. (D) A focal residual tumor but no hemorrhagic density was revealed on initial posoperative CT scan. (E) A diffuse subarachnoid hemorrhage in the sylvian fissure and suprasellar cistern was shown on the CT taken 20 hours after surgery. (F) Acute infarction involved the frontal cortex of both hemispheres was demonstrated on the eighth day postoperatively. (G) Diffuse steno-occlusion of the anterior cerebral arteries due to arterial spasm was evident. (H) A fat graft occupying the well-decompressed sella fossa was defined in 6 months postoperatively.

혈액 응고와 혈소판 응집에 장애가 있는 경우에도 뇌하수체 졸중이 보고되었다[6]. 지방흡입술, 내시경하 담낭절제술, 요추내 고정술[7], 뇌하 수체 기능 자극검사[8], 정형외과적 수술시 비치의자 자세 로 수술 후 뇌하수체 졸중을 유발한 증례가 보고 되었다. 정상적인 뇌혈관 소견을 보이는 지주막하 출혈 환자에 있어서 뇌하수체 선종의 출혈성 괴사로 인한 지주막하출혈 가능성을 항상 고려해야 한다[9].

그러나 경접형동 접근법으로 뇌하수체 선종을 제거한 후 발생한 터키안과 터키안 상부 출혈과 이로 인한 지주막하출혈의 증례는 매우 드물다. 경접형동 접근법으로 뇌하수체 선종절제술 후 터키안 상부에 부분 절제되어 남아 있던 종양에서 종양내 출혈로 인해 전대뇌동맥의 동맥류파열에 의한 지주막하출혈과 유사한 지주막하출혈이 발생할 수 있으며[4,10], 그로 인한 혈관연축도 발생 가능하다[11]. 부분 절제 후 남아있던 뇌하수체 선종에서 경색성 출혈이 발생할 수 있으며[12] 뇌하수체 선종 제거술 후 발생한 종양내 혈종이 양측 경동맥을 압박하여 급성 뇌허혈을 유발할 수 있다[13]. 수술로 인해 갑작스런 종양의 크기 감소로 남아 있던 종양에 상대적으로 많은 혈류공급이 이루어져 뇌하수체 선종 제거 후 남아있던 종양에 부종이 발생할 수 있다[3]. 뇌하수체 선종 제거술시에 경막내 내경동맥의 혈관분지의 손상과 동정맥 기형을 동반한 경우 선종 제거술 후 지주막하출혈이 발생할 수도 있다[14,15]. 본 증례에서의 "뇌하수체 수술 후 졸중(postoperative pituitary apoplexy)"의 원인으로는 완전 제거되지 않고 남아 있는 종양에 술후 혈압의 상승과 평소 복용중이던 아스피린의 영향으로 출혈이 발생한 것으로 판단된다. 종양내 출혈이 얇아진

종양피막을 뚫고 안상 뇌조(suprasellar cistern)로 파급되어 뇌지주막하출혈로 진행되었을 것이다.

뇌하수체 선종 제거술 후에 뇌하수체 졸중의 예방하기 위해서는 뇌하수체 선종을 완전 절제하여 남아있던 종양에서 발생할 수 있는 출혈을 최소화하여야 한다. 수술에 따른 환자의 통증을 적절히 제거하여 통증에 의한 혈압상승으로 인한 지혈된 종양내 미세 혈관으로부터의 출혈을 예방해야 한다. 종양 상부를 덮고 있는 얇은 피막과 터키안 상부의 지주막이 손상되면 작은 천공분지의 출혈이 유발되므로 주의를 요한다. 수술 후에도 부분적으로 남아있는 선종에 상대적으로 혈류가 증가할 수 있으므로 적극적인 혈압 조절이 필요하다. 종양이 거대하거나, 주변으로 파급되거나, 견고한 경우에는 경접형동 접근법 보다는 경두개 접근법을 이용하여 종양을 완전 절제하고 보다 철저하게 지혈하도록 한다. 그리고 경접형동 접근법을 이용한 뇌하수체 선종 제거술 후 뇌하수체 졸중이 발생할 수 있으므로, 이 드문 합병증에 대해 인지하여 조기발견과 즉각적인 처치가 필요할 것으로 판단된다.

본 증례에서는 뇌지주막하 출혈 8째에 심한 뇌혈관 연축과 지연성 뇌경색이 합병되었다. 뇌동맥류 파열에 의한 뇌지주막하출혈 환자에서 흔히 볼 수 있는 혈관 연축과 뇌경색과 동일한 기전에 의한 것이며 연축을 예방하기 위하여는 혈압을 올리고 혈관내 혈장을 보충하고 뇌혈관 이완제인 니모디핀을 사용하여야 한다. 이 증례에서도 뇌출혈이 확인된 후 수액을 충분히 보충하였고 니모디핀을 정맥 주사하였다[16]. 그러나 남은 종양에서의 재출혈의 가능성이 있어 유도 고혈압 치료(induced hypertensive therapy)을 시행하지 않았다.

결 론

경접형동 뇌하수체 선종 제거술은 고식적인 접근법에 비해 덜 침습적이고 합병증이 발생할 확률이 낮다. 그러나 수술시야가 좁고, 종양의 완전절제가 어렵고, 출혈부위의 지혈이 불완전하므로 합병증의 가능성에 대해 충분히 인지하고 준비하여야 한다. 수술 후에도 남아있는 종양의 출혈, 괴사, 부종에 의한 뇌지주막하출혈과 뇌내혈종이 발생할 수 있고, 이것은 뇌동맥류 파열 환자와 같은 혈관 연축, 수두증, 뇌경색 등의 이차적인 합병증이 발생할 수 있다.

참 고 문 헌

1. Ban SP, Kim DG, Kim YH, Han DH. Subarachoid hemorrhage after endoscopic removal of pituitary macroadenoma. *J Korean Brain Tumor Soc* 2010;**9**:108-11.
2. Barker FG, 2nd, Klibanski A, Swearingen B. Transsphenoidal surgery for pituitary tumors in the United States, 1996-2000: mortality, morbidity, and the effects of hospital and surgeon volume. *J Clin Endocrinol Metab* 2003;**88**:4709-19.
3. Goel A, Deogaonkar M, Desai K. Fatal postoperative 'pituitary apoplexy': its cause and management. *Br J Neurosurg* 1995;**9**:37-40.
4. Kuroyanagi T, Kobayashi S, Takemae T, Kobayashi S. Subarachnoid hemorrhage, midbrain hemorrhage and thalamic infarction following transsphenoidal removal of a pituitary adenoma. A case report. Neurosurg Rev 1994;**17**:161-5.
5. Barzaghi LR, Losa M, Giovanelli M, Mortini P. Complications of transsphenoidal surgery in patients with pituitary adenoma: experience at a single centre. *Acta Neurochir (Wien)* 2007;**149**:877-85; discussion 85-6.
6. Biousse V, Newman NJ, Oyesiku NM. Precipitating factors in pituitary apoplexy. *J Neurol Neurosurg Psychiatry* 2001;**71**:542-5.
7. Liu JK, Nwagwu C, Pikus HJ, Couldwell WT. Laparoscopic anterior lumbar interbody fusion precipitating pituitary apoplexy. *Acta Neurochir (Wien)* 2001;**143**:303-6; discussion 6-7.
8. Matsuura I, Saeki N, Kubota M, Murai H, Yamaura A. Infarction followed by hemorrhage in pituitary adenoma due to endocrine stimulation test. *Endocr J* 2001;**48**:493-

8.
9. Bjerre P, Videbaek H, Lindholm J. Subarachnoid hemorrhage with normal cerebral angiography: a prospective study on sellar abnormalities and pituitary function. *Neurosurgery* 1986;**19**:1012-5.
10. Nakahara K, Oka H, Utsuki S, Iida H, Kurita M, Mochizuki T, *et al*. Pituitary apoplexy manifesting as diffuse subarachnoid hemorrhage. *Neurol Med Chir (Tokyo)* 2006;**46**:594-7.
11. Majchrzak H, Wencel T, Dragan T, Bialas J. Acute hemorrhage into pituitary adenoma with SAH and anterior cerebral artery occlusion. Case report. *J Neurosurg* 1983;**58**:771-3.
12. Lee GY, Reilly PL. Pituitary surgery complicated by haemorrhagic necrosis of residual tumour. *Pituitary* 2001;**4**:279-82.
13. Kurschel S, Leber KA, Scarpatetti M, Roll P. Rare fatal vascular complication of transsphenoidal surgery. *Acta Neurochir (Wien)* 2005;**147**:321-5; discussion 5.
14. Furuya K, Segawa H, Shiokawa Y, Ide K, Sano K. Brain stem haemorrhage during transsphenoidal surgery. Possible risk of the manoeuvre of increasing the endexpiratory pressure in a case of pituitary adenoma associated with dural arteriovenous malformation. Case report. *Acta Neurochir (Wien)* 1993;**125**:188-91.
15. Matsuno A, Yoshida S, Basugi N, Itoh S, Tanaka J. Severe subarachnoid hemorrhage during transsphenoidal surgery for pituitary adenoma. *Surg Neurol* 1993;**39**:276-8.
16. Kim SS, Park DH, Lim DJ, Kang SH, Cho TH, Chung YG. Angiographic features and clinical outcomes of intra-arterial nimodipine injection in patients with subarachnoid hemorrhage-induced vasospasm. *J Korean Neurosurg Soc* 2012;**52**:172-8.