계명의대학술지 제31권 2호
Keimyung Med J
Vol. 31, No. 2, December, 2012

뇌농양을 동반한 폐렴막대균에 의한 신주위농양 1례

선린병원 내과

박준석·류병한·정여진·강수경·이승희·임태훈·최바울

A Case of Perinephric Abscess and Brain Abscess Caused by *Klebsiella pneumoniae*

Jun Seok Park, M.D., Byung Han Ryu, M.D., Yeojin Jung, M.D., Soo Kyoung Kang, M.D.,
Seung Hee Lee, M.D., Tae Hoon Yim, M.D., Paul Choi, M.D.

Department of Internal Medicine, Sunlin Hospital, Pohang, Korea

Abstract

Klebsiella pneumoniae causes pyogenic infection in various sites, with the risk of which increases in patients with impaired immunity such as diabetes mellitus or liver cirrhosis. We experienced a case of a 72-year-old alcoholic liver cirrhosis female diagnosed with perinephric abscess and brain abscess caused by *Klebsiella pneumoniae*. Despite the medical and surgical managements, patient died of secondary infection due to candidemia. This report suggests that clinician should be alert to the possibility of septic metastatic lesions during the treatment of *Klebsiella pneumoniae* infection.

Key Words : Brain abscess, *Klebsiella pneumoniae*, Perinephric abscess

서 론

폐렴막대균 감염은 주로 당뇨, 만성음주병력, 암환자, 간담도질환, 만성폐쇄성폐질환, 스테로이드 복용, 만성신부전 환자와 같은 면역저하자에게 흔한 것으로 알려져 있다[1]. 폐렴막대균은 균혈증을 비롯한 다양한 감염증을 일으키며 혈행성 전이로 간농양, 폐렴, 전립선염, 신우신염, 연부조직 농양 등의 원인이 된다[2].

폐렴막대균에 의한 간농양이 발병한 환자에서

교신저자: 최바울, 791-704 경북 포항시 북구 대신동, 선린병원 내과
Paul Choi, M.D., Department of Internal Medicine, Sunlin Hospital, Daesin-dong, Buk-gu, Pohang 791-704, Korea
Tel : +82-10-8521-3491 E-mail : kosincpu@naver.com

전이성 감염 병변이 발견된 예는 흔하게 보고되고 있으나[2], 간농양이 없는 환자에서 타 장기 감염이 동반된 예는 비교적 드물다. 국내에서는 신농양이나 신주위농양과 관련된 전이성 병변으로 안내염이 보고되었지만[2], 전이성 뇌농양이 보고된 바는 없다. 저자들은 알코올성 간경화 환자에서 폐렴막대균 감염의 혈행성 전이에 의해 신주위농양과 뇌농양이 동반된 1례를 경험하였기에 보고하는 바이다.

증 례

4년 전부터 알코올성 간경화로 본원 소화기내과에서 약물치료중인 72세 여성이 1주일간 지속된 전신무력감, 식욕부진, 양 손의 떨림이 있어 외래 경유하여 입원 하였다. 가족력상 특이사항은 없었다. 내원 당시 생체 활력징후는 혈압은 120/80 mmHg, 맥박은 84회/분, 호흡수 20회/분, 체온은 36.5℃였다. 만성 병색을 보였으나 의식은 명료하였고 양손의 간헐적인 운동성 떨림이 있었으나 운동능력 장애 및 다른 신경학적 징후는 없었다. 복부 청진상 장음은 정상이었으며 복부팽만 소견은 뚜렷하지 않았다. 말초혈액검사에서 백혈구 26,700/mm^3(호중구 78%), 혈색소 11.0 g/dL, 혈소판 164,000/mm^{3}이었고, 혈청 생화학 검사에는 총단백 5.7 mg/dL 알부민 2.4 mg/dL, 총빌리루빈 4.9 mg/dL, ALP 258 IU/L, AST 59 IU/L, ALT 33 IU/L, LDH 264 IU/L, C-반응 단백 6.1 mg/dL, BUN/Creatinine 15.6/0.60 mg/dL, 혈청 전해질 검사상 Na 138 mmol/L, K 3.3 mmol/L, Cl 100 mmol/L였고 포도당 114 mg/dL, 암모니아 39 μg/dL, 프로트로빈시간 16.3초, B형 간염 항원과 항체는 음성, C형 간염 항체는 음성, 소변 검사상 백혈구 1-4/HPF, 적혈구 >100/HPF, 단백질 2+ 소견 보였다.

환자는 입원 8시간 후 발열이 관찰되어 혈액배양검사 후에 경험적 항생제로 cefotaxime 투여를 시작하였으며 발열의 원인을 찾기 위해 시행한 복부 전산화단층촬영상 오른쪽 신장의 하극부위의 액체고임과 앞아래 부위의 저음영 소견보여 신주위농양 (Fig. 1A)으로 진단되었다. 신주위농양에 대한 흡인 및 배양검사가 필요할 것으로 판단되었으나 프로트 로빈시간의 연장, 자세유지의 어려움, 침습적 검사에 대한 보호자의 거부로 항생제를 유지하며 경과 관찰하였다.

입원 2일째까지 환자의 전신상태가 호전을 보이고 의식수준이 명료하였으나 입원 3일째 좌측 상, 하지의 운동능력 감소와 함께 의식착란, 전신경련 증상이 있어 뇌 전산화단층촬영을 시행하였고 우측 측두엽과 후두엽 부위의 종괴 모양과 주위의 부종으로 보이는 소견이 관찰되었다(Fig. 2A). 추가 검사로 뇌 자기공명영상을 시행하였고 우측 측두엽과 후두엽의 경계부위에 조영성의 뇌농양 소견을 보였다(Fig. 2B).

입원 4일째 천두공 및 배농술을 시행하였고 내원 당시 시행한 혈액배양 검사에서 ampicillin을 제외한 모든 항생제에 감수성 있는 폐렴막대균이 동정되어 항생제를 ceftriaxone으로 변경, 증량하여 투여하였다.

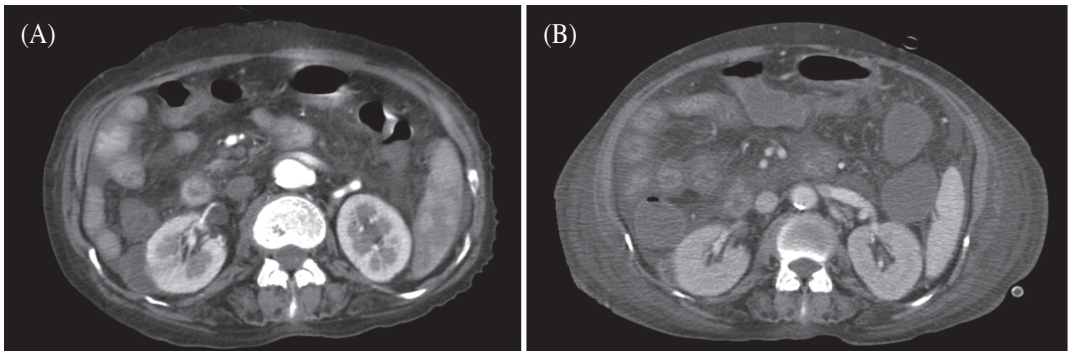

Fig. 1. (A) Abdominal CT scan shows subcapsular fluid collection around the lower pole of right kidney. (B) Follow-up abdominal CT scan after 20 days shows decreased amount of subcapsular fluid collection around the lower pole of right kidney.

이후 좌측 상하지 운동능력과 의식수준의 호전을 보였으나, 의식 저하, 호흡 저하가 관찰되어 기도 삽관 및 기계 환기를 시작하였다. 뇌농양의 치료 경과를 확인하기 위해 시행한 뇌전산화단층 촬영에서는 뇌농양과 부종이 호전됨을 관찰할 수 있었으나(Fig. 2C) 단순 흉부촬영에서 우측 중폐야의 폐렴이 의심되었다. 입원 11일째 폐렴이 진행하는 경과를 보여 병원획득 감염을 의심하여 ceftriaxone을 중단하고 meropenem에 내성을 가지는 *Acinetobacter baumannii*가 동정되어 colistin을 병합 투여하였다.

입원 20일째 시행한 복부 전산화단층촬영에서 신주위 농양의 호전을 확인하였고(Fig. 1B), 폐렴 또한 호전을 보였으며, 호흡곤란 및 의식 상태가 호전되어 기계 환기 치료를 중단하였다. 입원 23일째 원인을 설명할 수 없는 급격한 혈압저하 및 호흡곤란 이 발생하여, 수액요법, 승압제 투여 및 심폐 소생술을 시행하였으나 결국 환자는 사망하였다. 사망 후 확인한 혈액배양검사에서 *Candida albicans*가 동정 되었다.

고 찰

폐렴막대균에 의한 전이성 병변과 다발성 병변으로 가장 흔하게 보고되는 것은 간농양이며, 폐렴막대균 간농양 환자의 11~12%에서 전이성 병변을 갖는 것으로 보고되었다[3]. 간농양의 전이성 감염은 대부분은 한 장기를 침범하며 가장 흔한 부위로 안내염이 보고되었으나 폐렴, 중추신경계, 전립선 농양, 전립선염, 신우신염, 신주위농양 등도 보고되었다[4,5]. 그러나, 간농양이 없는 전이성 또는 다발성 장기 감염은 드물게 보고되어 신농양, 신주위 농양과 동반된 안내염이나 화농성 관절염에 대한 국내 증례보고가 있다[6,7]. 본 증례는 폐렴막대균의 혈행성 전이를 통해 신주위농양과 뇌농양이 합병된 증례로, 간농양 없이 다발성 장기감염이 발생한 드문 경우이다. 본 증례의 환자는 오른쪽 신주위농양에 대한 균 배양 검사가 이루어지지 않았으나 혈액배양 검사상 폐렴막대균이 동정되고 항생제 치료 후 신주위농양의 호전 양상을 볼 때 폐렴막대균에 의한 감염으로 추정 할 수 있다.

성인에게 뇌농양의 원인균주로 폐렴막대균은 흔하지 않은 것으로 알려져 왔으나 면역저하자, 외상, 신경외과적 수술을 받은 환자에게서는 빈도가 점차 증가하고 있다[8]. Yang의 연구에 따르면 1952년부터 1972년까지 400명의 뇌농양 환자 가운데 폐렴막 대균이 원인인 경우는 없었고[9], Louvis 등이 시행한 연구에서는 45명의 뇌농양 환자 중 1명만이(2%) 폐렴막대균이 원인이었으며[10], Liliang 등이 시행한 연구에서는 95명의 성인 뇌농양 환자 중 13명이(14%) 폐렴막대균에 의한 감염임을 보고하였다[8]. 13명 환자의 기저질환의 빈도는 당뇨, 만성음주력,

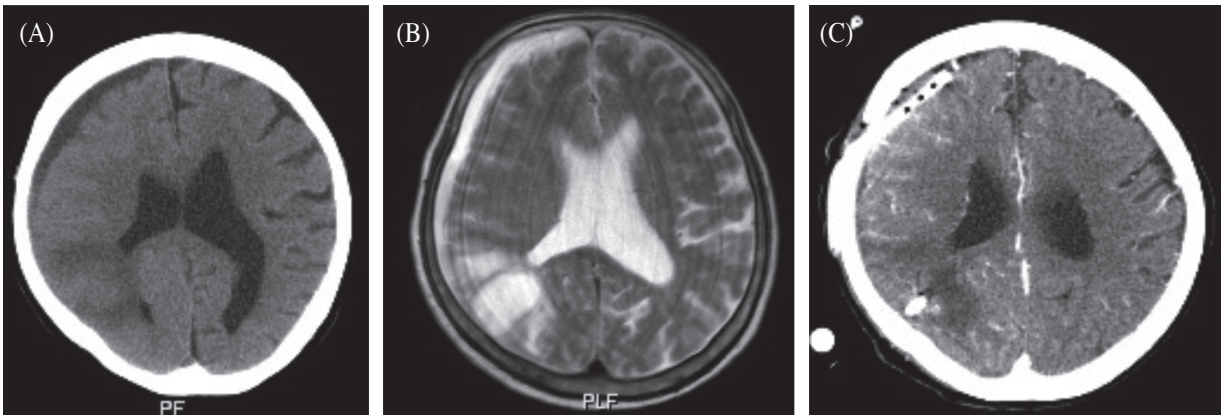

Fig. 2. (A), (B) Brain CT, MRI shows a brain abscess in right parietooccipital region, cerebritis in right temporoparietooccipital region and subdural empyema in right convexity. (C) Follow-up brain CT scan after 4 days shows decreased brain abscess and more improvement of the mass effect in right cerebral hemisphere.

만성중이염, 간경변, 개두술을 받은 환자 순이었으며 3명은 다발성 농양으로 모두 당뇨병이 있는 환자였다. 13명 중 3명의 환자에게 간농양이 동반되었으며 심장막염과 패혈성 관절염도 각각 1명에게 동반되었다[8].

Liliang 등의 연구에서 폐렴막대균에 의한 뇌농양은 의식저하 등의 급격한 임상증상을 나타내며 적절한 치료에도 불구하고 사망률이 31%로 높게 나타났다[8]. 폐렴막대균에 의한 뇌농양 환자 중 15%에서 공기를 형성하였는데, 기존에 공기를 형성하는 뇌농양의 원인균으로 알려져 있는 *Clostridum, Enterobacter, Peudomonas* 등의 감염과 감별이 필요하다[11].

치료에 있어서 재발 및 예후를 고려할 때 외과적 배농술과 함께 적절한 항생제 치료가 필요하나 다발성 뇌농양, 고위험군의 환자의 경우는 외과적 배농술의 위험도가 높아 항생제 치료만을 권고하기도 한다[12]. 본 증례에서는 천두공 및 배농술과 함께 경험적 항생제 치료를 시작하고 배농액의 배양 결과가 혈액배양 결과와 일치하여 폐렴막대균의 혈행성 전이에 의한 신주위농양과 뇌농양의 합병으로 판단하였고, 감수성 결과에 따른 항생제 치료를 지속하며 초기에는 신경학적 증상과 의식수준 호전을 보였다.

최근 신경외과적 수술의 발전, 영상의학적 진단 기술의 발전에도 불구하고 폐렴막대균에 의한 뇌농양은 높은 사망률, 불량한 예후를 보이므로, 폐렴막대균의 균혈증 및 원발 병소가 확인된 경우에도 신경학적 증상이 발생한 경우 뇌농양이 합병될 가능성을 고려하여 신속한 진단 및 적절한 치료가 필요하다.

요 약

폐렴막대균은 당뇨병, 간경변 환자와 같은 면역저하자에게 인체의 여러 부위의 화농성 감염을 일으킨다. 저자들은 알코올성 간경변이 있는 72세 여자에게 폐렴막대균에 의한 신주위농양 및 뇌농양을 경험하였다. 환자는 적절한 항생제 치료에도 불구하고 칸디다혈증으로 인한 이차감염으로 사망하였다. 본 증례는 폐렴막대균에 의한 감염의 치료에 있어 전이성 감염에 대한 주의가 필요함을 보여준다.

참 고 문 헌

1. Kang CI, Kim SH, Bang JW, Kim HB, Kim NJ, Kim EC, *et al*. Community-acquired versus nosocomial Klebsiella pneumoniae bacteremia: clinical features, treatment outcomes, and clinical implication of antimicrobial resistance. *J Korean Med Sci* 2006;**21**:816-22.
2. Seo JG, Park JC, Ahn HD, Lee SY, Kim JY, Park YS, *et al*. Klebsiella pneumoniae Multi-organ Infection not Accompanied by Liver Abscess : Report of 2 Cases. *Infect Chemother* 2008;**40**:346-9.
3. Wang JH, Liu YC, Lee SS, Yen MY, Chen YS, Wang JH, *et al*. Primary liver abscess due to Klebsiella pneumoniae in Taiwan. *Clin Infect Dis* 1998;**26**:1434-8.
4. Fang CT, Lai SY, Yi WC, Hsueh PR, Liu KL, Chang SC. Klebsiella pneumoniae genotype K1: an emerging pathogen that causes septic ocular or central nervous system complications from pyogenic liver abscess. *Clin Infect Dis* 2007;**45**:284-93.
5. Chung DR, Kang JM, Hong SS, Cho YK, Kim EO, Kim YS, *et al*. Epidemiologic study of pyogenic liver abscess in Korea, 1989-1998. *Clin Infect Dis* 1998;**27**:950.
6. Oh TS, Ahn Y, Chang SD, Lee YK. A Case of Endogenous endophthalmitis Caused by Klebsiella Pneumoniae from Emphysematous Pyelonephritis. *J Korean Ophthalmol Soc* 2002;**43**:1330-4.
7. Park CH, Joo YE, Choi SK, Rew JS, Kim SJ. Klebsiella pneumoniae septic arthritis in a cirrhotic patient with hepatocellular carcinoma. *J Korean Med Sci* 2004;**19**:608-10.
8. Liliang PC, Lin YC, Su TM, Rau CS, Lu CH, Chang WN, *et al*. Klebsiella brain abscess in adults. *Infection* 2001;**29**:81-6.
9. Yang SY. Brain abscess: a review of 400 cases. *J Neurosurg* 1981;**55**:794-9.

10. de Louvois J, Gortavai P, Hurley R. Bacteriology of abscesses of the central nervous system: a multi-centre prospective study. *Br Med J* 1977;**2**:981-4.
11. Cho KT, Park BJ. Gas-forming brain abscess caused by Klebsiella pneumoniae. *J Korean Neurosurg Soc* 2008;**44**:382-4.
12. Rosenblum ML, Hoff JT, Norman D, Edwards MS, Berg BO. Nonoperative treatment of brain abscesses in selected high-risk patients. *J Neurosurg* 1980;**52**:217-25.