계명의대학술지 제31권 2호
Keimyung Med J
Vol. 31, No. 2, December, 2012

고정형 후방십자인대 대체형 슬관절 전치환술 후 발생한 경골부 폴리에틸렌의 실패

계명대학교 의과대학 정형외과학교실, 열린 큰 병원[1]

배기철·엄대섭[1]

Polyethylene Failure Following Fixed Bearing Posterior Cruciate Ligament Substituting Total Knee Arthroplasty

Ki Cheor Bae, M.D., Dae Sub Eum[1], M.D.

Department of Orthopedic Surgery, Keimyung University School of Medicine, Yeolin Keun Hospital[1], Daegu, Korea

Abstract

The dislocation and failure of tibial polyethylene insert was reported after mobile bearing total knee arthroplasty but rare after fixed bearing posterior cruciate ligament substituting total knee arthroplasty. Only one case was reported in our country. We report a case of a dislocated and broken of tibial polyethylene insert in an 73-year-old women after fixed bearing posterior cruciate ligament substituting total knee arthroplasty with a review of articles.

Key Words : Dislocation and failure, Tibial polyethylene, Total knee arthroplasty

서 론

수명의 연장으로 인한 노령 인구의 증가로 슬관절의 퇴행성 관절염의 빈도는 증가하는 추세이다. 이에 대한 치료의 방법에는 여러 가지가 있지만 진행된 관절염에서는 인공 관절 전치환술이 가장 효과적인 치료 방법이다. 그러나 장기 추시가 가능하여 짐에따라 삽입물의 조기 해리, 폴리에틸렌의 마모, 감염 등의

교신저자: 배기철, 700-712 대구광역시 중구 달성로 56, 계명대학교 의과대학 정형외과학교실
Ki Cheor Bae, M.D., Department of Orthopedic Surgery, Keimyung University School of Medicine
56 Dalseong-ro, Jung-gu, Daegu 700-712, Korea
Tel : +82-53-250-7729 E-mail : bkc@dsmc.or.kr

합병증이 보고 되고 있으며, 이러한 합병증을 예방하기 위한 연구들 역시 활발하게 이루어지고 있다.

합병증들 중에 고정형 후방십자인대 대체형 슬관절 전치환술 시행 후 발생한 경골 폴리에틸렌 삽입물의 탈구 및 파손은 국내에서 1례만 보고된 흔하지 않은 합병증이다.

저자들은 9년 전 골관절염으로 후방십자인대 대체형 슬관절 전치환술을 시행한 후 1개월 이전부터 슬관절 통증 및 부종으로 내원한 환자에서 경골 폴리에틸렌 삽입물의 탈구 및 파손을 경험하였기에 문헌 고찰과 함께 보고하고자 한다.

증 례

9년 전 본원에서 고정형 후방십자인대 대체형 슬관절 전치환술을 받은 73세 여자 환자로서 내원 1개월 전부터 시작된 우측 슬관절의 동통 및 부종을 호소하며 내원하였다. 첫 수술 이후 외상은 없었으며 증상이 발생한 1개월 이전까지는 특이한 종창이나 불편함 없이 보행에 특별한 이상소견 없이 지냈으며, 내원 당시에도 보행은 가능하였다. 이학적 검사상 슬관절 주변에 전반적인 종창 및 가벼운 압통은 있었으나, 외상의 흔적은 발견할 수 없었다. 관절 운동범위는 완전 신전에서 120도 굴곡 가능하였다. 내원 후 시행한 방사선 사진상 이전 사진과 비교하여 삽입물 주위의 골용해 및 삽입물의 해리를 의심할 만한 소견은 없었으나, 경골 폴리에틸렌 삽입물의 음영이 전방 전이된 소견 보여 폴리에틸렌 삽입물의 탈구가 의심되는 소견이 발견되었다(Fig. 1).

최초 수술은 경골 폴리에틸렌 고정형의 후방십자인대 대체형 인공 슬관절(Sigma®, Depuy, USA)과 10 mm 폴리에틸렌을 사용하여 시행되었다. 재치환술은 이전의 상처를 통하여 시술하였으며, 수술 중에 폴리에틸렌 삽입물은 방사선 소견과는 달리 탈구된 양상은 보이지 않고 스스로 정복된 상태로 확인되었다. 골용해로 인한 대퇴 및 경골부위의 부품의 해리 현상은 없었고 모두 안정 고정된 상태였다.

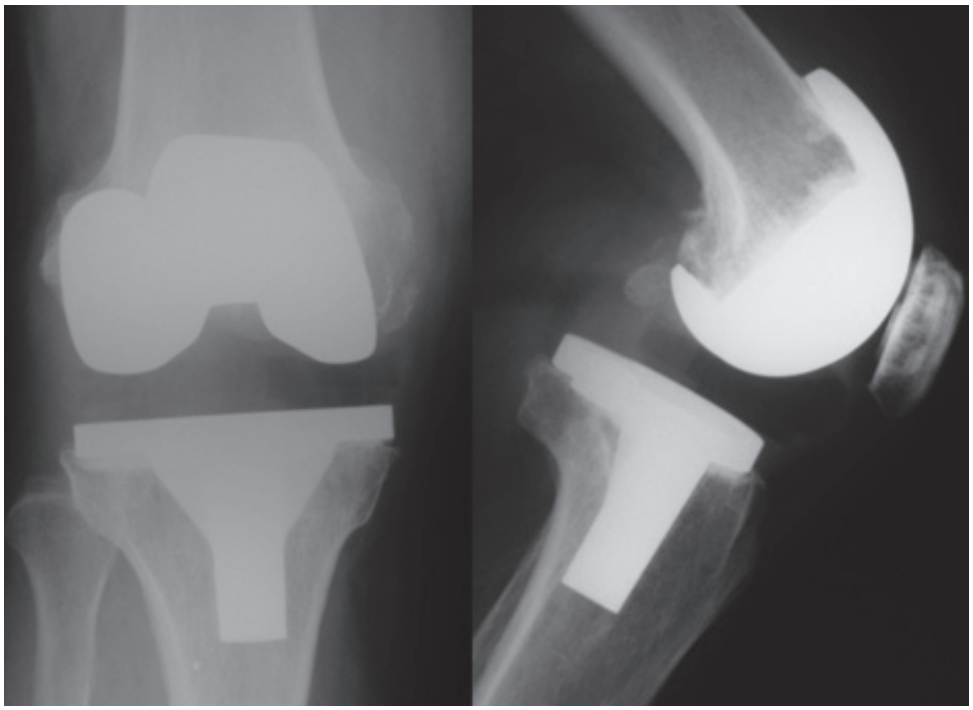

Fig. 1. Anteroposterior and lateral plain radiographs of the right knee shows slight anterior subluxation of polyethylene insert.

경골부 폴리에 틸렌의 전후방 긴장 검사상에서는 1~2 mm의 불안정성만 보였으나 폴리에틸렌의 전방하부에 잠금 장치(snap)가 파손된 소견 보였고 파손된 폴리에틸렌 파손 조각은 슬개상주머니 부위에 위치하고 있었다. 폴리에틸렌 삽입물 제거 후(Fig. 2) 새로운 경골 폴리에틸렌으로 대체하였다.

경골부 폴리에틸렌 재삽입 수술 후 현재까지는 증상의 재발은 없으며 특별한 문제점은 발견되지 않았다(Fig. 3).

고 찰

슬관절 전치환술의 결과는 수술 술기 및 삽입물의 발달로 상당히 양호하다. 이로 인해 좀더 젊고 활동적인 환자에게로 수술의 적응증이 점차 넓혀져 가고 있으며, 노령인구의 증가로 인해 수술의 빈도는 해마다 증가하고 있다[1]. 슬관절 전치환술이 시행된 이후로 추시 기간이 길어짐에 따라 대퇴 및 경골 삽입물의 조기 해리, 폴리에틸렌의 마모, 감염 등의 합병증이 점차 보고 되고 있으며, 이러한 합병증을 예방하기 위한 연구들 역시 활발하게 이루어지고 있다. Cho 등[1]은 슬관절 전치환술 후 발생한 합병증으로 감염이 가장 많다고 하였고, 폴리에틸렌의 탈구도 1례를 보고 하고 있으나 이는 가동형(mobile bearing type) 경골부 폴리에틸렌을 사용한 경우였으며 연부조직의 불균형이 원인이었다고 보고하였다. Hossain 등[2]은 슬관절 재치환술을 시행한 349례의 환자 중에 재치환술의 원인을 조사한 결과 감염이 32.7%로 가장 많았으며, 비 감염성 해리(aseptic loosening) 14.9%, 폴리에틸렌 마모가 12.3%라고 보고하였다.

본 증례에서처럼 후방십자인대 대체형 슬관절 전치환술에서 고정형 경골 폴리에틸렌의 잠금 장치인 snap 부위 파손으로 인한 탈구는 1례만 보고되었다[3].

Chung 등[4]은 슬관절 전치환술 후 발생한 7례의 경골부 폴리에틸렌의 파손에 대해 보고하고 있으나 이 경우는 폴리에틸렌의 심한 가속 마모가 동반된 경우로 상대적으로 두꺼운 폴리에틸렌 삽입물의 사용 및 폴리에틸렌 삽입물의 마모의 조기 발견의 중요성에 대해 주장하였다. Mestha 등[5]은 슬관절 전치환술 후 약 3년 뒤에 외상의 병력 없이 발생한 경골부 폴리에틸렌 안정화 기둥(tibial stabilizing post)의 골절 1례에 대해 보고 하였고, Yan 등[6]은 후방십자 인대 대체형 경골부 폴리에틸렌 기둥(tibial post)의 파손으로 인한 전방 탈구가 발생한 1례에 대해서

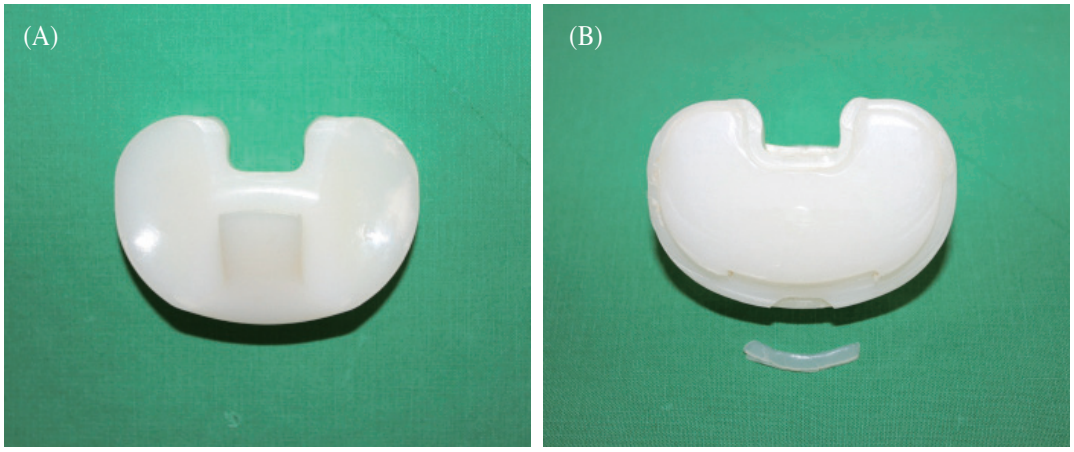

Fig. 2. (A) Clinical photographs of removed polyethylene insert. (B) Shows failure on anteroinferior side of polyethylene, some scratches at backside and broken of locking mechanism.

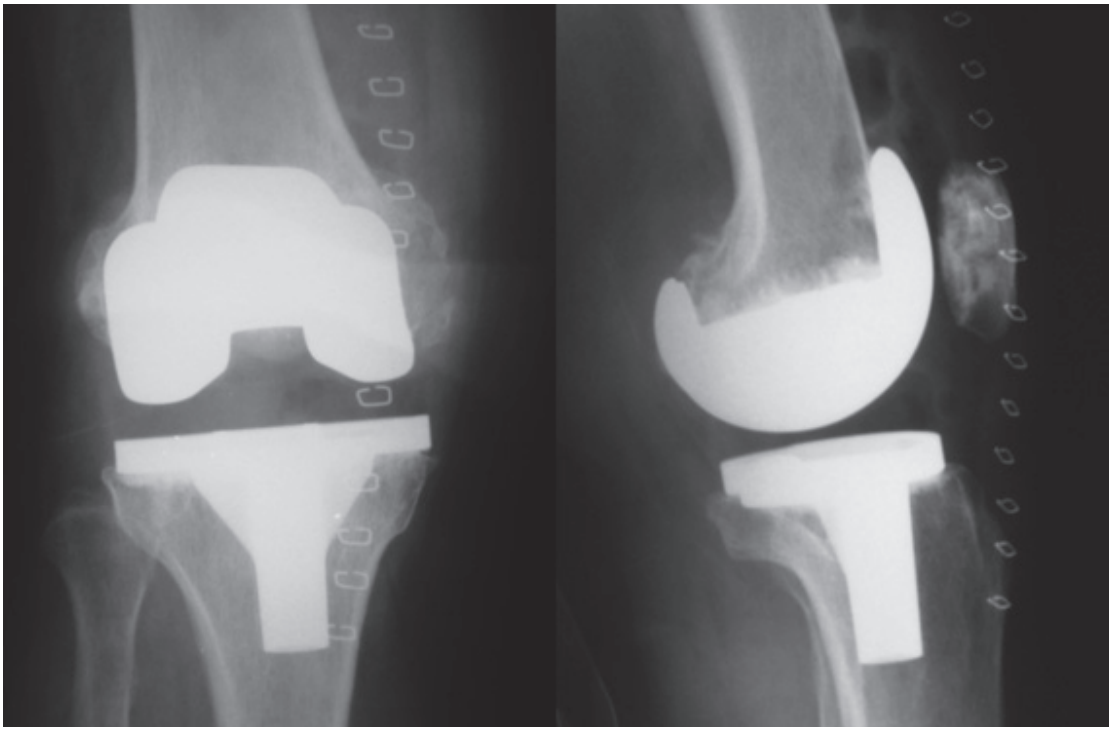

Fig. 3. Anteroposterior and lateral plain radiographs of the right knee after polyethylene change surgery shows well positioned polyethylene insert.

보고하였다. 이와 같이 인공 슬관절 전치환술 이후 폴리에틸렌의 삽입물의 파손은 흔하지 않은 합병증이다.

본 증례에서는 폴리에틸렌 삽입물의 파손과 함께 폴리에틸렌 삽입물의 뒤쪽 표면의 마모(back side wear) 소견이 관찰되었다. 초고분자 폴리에틸렌은 인공 관절 전치환술의 관절면을 이루는 표면으로 널리 사용되어지는 물질로서, 잘 디자인되고 잘 삽입된 인공 관절 전치환술에서는 15년 이상까지도 본래의 기능을 하는 관절면 부품을 만들 수 있는 물질이다[7]. 그러나 인공 슬관절 전치환술 후 발생하는 폴리에틸렌 삽입물의 마모를 완전히 없앨 수는 없으므로 이를 최소화 하려는 연구들이 시행되어져 왔다. 폴리에틸렌 삽입물의 마모는 미세운동에 의해서 발생된다. 미세운동이 반복되면서 폴리에틸렌의 삽입물 아래쪽 표면의 마모가 진행되어 폴리에틸렌 삽입물의 고정력에 변화를 주어 이로 인해 이차적인 폴리에틸렌 삽입물의 파손을 초래할 가능성이 점차 커지게 된다[8]. 미세운동의 발생을 완전히 없애기는 어렵다. 따라서 미세운동의 발생을 줄이기 위해서 폴리에틸렌 삽입물의 디자인의 개선이 필요할 것이다. 최근 폴리에틸렌 삽입물과 경골 경골부 금속 삽입물의 접합부위에 폴리에틸렌 삽입물의 크기를 좀더 크게 하고 모양에 변화를 주어 폴리에틸렌 삽입물과 경골부 금속 삽입물의 고정을 좀더 강하게 할 수 있게 하고 두 삽입물 사이의 잠김 현상(locking)을 좀더 강하게 하여 폴리에틸렌 삽입물의 미세운동을 줄이고, 경골부 금속 삽입물의 표면을 좀더 매끈하게 하여 폴리에틸렌 삽입물과의 마찰을 줄일 수 있도록 디자인이 개선된 제품도 개발되고 있다[8]. 본 증례에서도 파손된 폴리에틸렌은 잠금 장치(snap)가 앞쪽에 크게 하나였고 재수술 시 교환한 폴리에틸렌은 잠금 장치가 두 부위로 분리되어 있고 앞쪽에 bumper가 있어 전후 운동을 감소시켜 미세 운동을 줄이도록 디자인된 것으로 교환하였다.

결 론

고정형 후방십자인대 대체형 슬관절 전치환술을 시행한 이후 경골 폴리에틸렌 삽입물의 탈구 및 파손은 흔치 않은 합병증이나 환자의 병력, 이학적 검사 및 주의 깊은 단순 방사선 검사의 판독을 통해서 진단할 수 있으며 다른 이상이 없을 시 잠금 장치가 우수한 경골 폴리에틸렌 삽입물로의 대체를 고려해야 할 것으로 생각된다.

참 고 문 헌

1. Cho WS, Jeong YG, Park JH, Kim KY, Youn DJ, Shin JM. Analysis of 1,000 Cases of Total Knee Arthroplasty-Preliminary Report. *J Korean Orthop Assoc* 2001;**36**:409-14.
2. Hossain F, Patel S, Haddad FS. Midterm Assessment of Causes and Results of Revision Total Knee Arthroplasty. *Clin Orthop Relat Res* 2010;**468**:1221-8.
3. Park HS, Hyunh SS, Park HT, Choi SJ, Park JH. Disolocation of tibial insert after fixed bearing TKA using minimal invasive surgery – A case Report. *J Korean Knee Surg* 2007;**19**:244-7.
4. Chung HK, Choi CH, Kim KT, Yeo H. Polyethylene Failure Following TKRA. *J Korean Knee Soc* 2001;**13**:30-5.
5. Mestha P, Shenava Y, D'Arcy JC. Fracture of the Polyethylene Tibial Post in Posterior Stabilized (Insall Burstein II) Total Knee Arthroplasty. *J Arthroplasty* 2000;**15**:814-5.
6. Yan CH, Chiu KY, Ng FY. Anterior dislocation of Insall Burstein II total knee arthroplasty secondary to polyethylene tibial post fracture: a case report. *J Orthop Surg (Hong Kong)* 2010;**18**:385-8.
7. Li S, Burstein AH. Ultra-High Molecular Weight Polyethylene. The material and its use in total joint implants. *J Bone Joint Surg Am* 1994;**76**:1080-90.
8. Thienpont E. Failure of tibial polyethylene insert locking mechanism in posterior stabilized arthroplasty. *Knee Surg Sports Traumatol Arthrosc* 2012 May 1. [Epub ahead of print].