계명의대학술지 제32권 1호
Keimyung Med J
Vol. 32, No. 1, June, 2013

개방성 단독 주관절 탈구에 동반된 상완 동맥 절단

계명대학교 의과대학 정형외과학교실

이시욱·조철현

Brachial Artery Transection Combined Open Isolated Elbow Dislocation

Si Wook Lee, M.D., Chul Hyun Cho, M.D.

Department of Orthopedic Surgery, Keimyung University School of Medicine, Daegu, Korea

Abstract

Acute injury of brachial artery usually results from penetrating or lacerated injury in the arm. Sometimes it may be associated with humeral fracture or elbow dislocation. Although injury of brachial artery combined elbow dislocation without fracture is extremely rare, rapid assessment and prompt treatment are essential to prevent serious complications. We report a case of brachial artery transection combined isolated open elbow dislocation. The patient was successfully treated by reverse great saphenous vein graft for ruptured brachial artery and bridging external fixation for unstable elbow.

Key Words : Brachial artery, Elbow, External fixation, Posterior dislocation, Transection, Vein graft

교신저자: 조철현, 700-712 대구광역시 중구 달성로 56, 계명대학교 의과대학 정형외과학교실
Chul Hyun Cho, M.D., Department of Orthopaedic Surgery, Keimyung University School of Medicine
56 Dalseong-ro, Jung-gu, Daegu 700-712, Korea
Tel : +82-53-250-7729 E-mail : oscho5362@dsmc.or.kr

서 론

상완 동맥의 급성 손상은 그 빈도가 매우 드물지만 신속한 진단 및 적절한 치료가 이루어지지 않으면 팔과 수부의 생존을 위협하게 하는 심각한 합병증을 초래할 수 있다[1]. 성인에서는 상완부 관통상 또는 열상 등의 개방창 및 상완골 근위부 골절에서 주로 발생하며, 소아에서는 상완골 과상부 골절에 의해 혈관 손상이 비교적 잘 발생하는 것으로 알려져 있다[2]. 드물지만 주관절 탈구에 의해서도 혈관 손상이 발생할 수 있는데, 주관절 탈구와 상완 동맥의 손상이 동반된 경우는 안정적인 주관절 정복과 신속한 혈관의 재관류술이 필수적이다[1]. 그러나, 혈관 손상이 동반된 주관절 탈구에서 정복한 후에도 주관절이 불안정할 경우에 대한 치료 방침은 빈도가 드물어 정립되어 있지 않다[3]. 저자들은 개방성 단독 주관절 후방 탈구와 동반되어 상완 동맥이 완전 절단된 1례를 경험하였기에 그 진단 및 치료 방침에 대해 문헌 고찰과 함께 보고하고자 한다.

증 례

29세 남자가 음주 상태로 빗길에 미끄러져 손을 짚고 넘어진 후 좌측 주관절 동통을 주소로 응급실에 내원하였다. 진찰 검사 상 좌측 주관절 변형 소견과 함께 주관절 전방부에 약 10 cm 크기의 근육층과 관절낭을 포함하는 횡형의 심부 열상이 관찰되었다 (Fig. 1). 좌측 전완부의 전방부 및 수장부에 이상 감각이 있었으며, 수지의 운동은 주관절의 통증으로 인하여 정확한 검사가 불가능하였다. 좌측 요골 및 척골 동맥의 맥박은 촉지되지 않았으며, 수지 모세혈관의 재충전은 약 3초였다. 단순 방사선 검사 상 골절 소견은 없었으며, 주관절의 후방 탈구를 확인 할 수 있었다(Fig. 2).

진통제 및 근육이완제를 투여란 후 주관절 후방

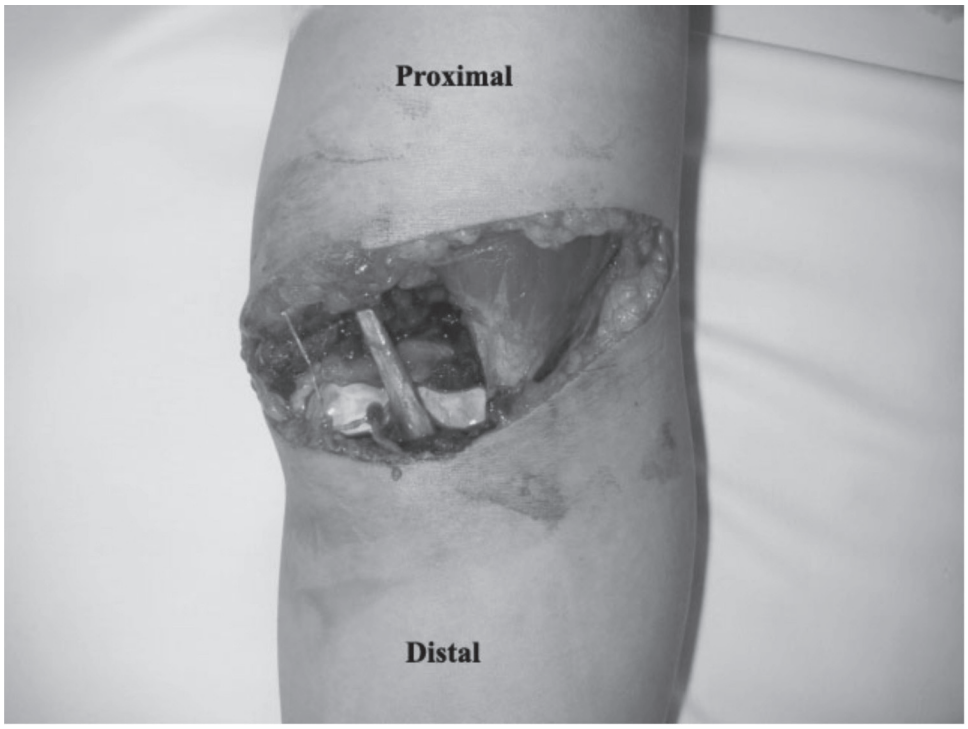

Fig. 1. Photograph shows 10 cm sized transverse open wound with elbow dislocation. Brachialis and anterior capsule were completely ruptured and median nerve and biceps were exposed without discontinuity.

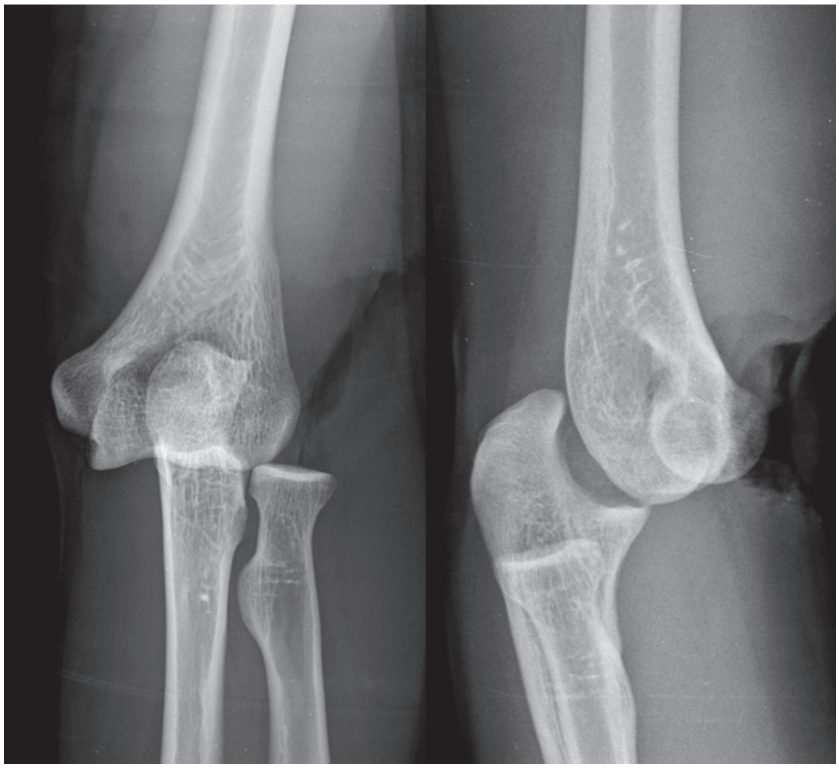

Fig. 2. Initial plain radiographs show posterior dislocation of the elbow.

탈구에 대한 도수 정복술을 먼저 시행하였다. 정복 후 시행한 진찰 검사에서도 요골 및 척골 동맥의 맥박은 촉지되지 않았으며, 수부의 허혈성 동통이 지속되었다. 신속히 혈관 조영 컴퓨터 단층 촬영을 시행하였으며, 주관절 상방 약 6 cm 부위에서 상완 동맥 완전 폐색과 함께 주관절 하방으로는 측부 순환(collateral circulation)을 통한 혈행을 관찰할 수 있었다(Fig. 3).

수상 5시간 경과 후 즉시 응급 수술을 시행하였다. 전신 마취 후 개방성 창상에 종적 피부 절개를 추가하여 주관절 전방부를 노출시켰다. 상완 동맥 및 정맥의 완전 파열을 확인할 수 있었으며, 정중 신경의 신연 손상이 관찰되었으나 연속성은 유지되었다. 상완근(brachialis)과 전방 관절낭의 광범위한 파열이 있었으며, 내측 및 외측 측부 인대의 파열이 동반되어 주관절은 불안정하였다. 파열된 상완 동맥의 근위 및 원위 단(stump) 모두 손상이 심하였으며, 단단 문합(end to end anastomosis)이 불가능하여 역행성 대복제 정맥 이식술(reverse greater saphenous vein graft)을 시행하였고, 전방 관절낭 및 상완근은 일차 봉합술을 시행하였다. 주관절 불안정성에 대해서는 내측 및 외측 측부 인대의 일차 봉합술을 시행하지 않고 약 70도 굴곡 위치에서 가교 외고정술(bridging external fixation)을 시행하였다. 피하 연부 조직 및 피부 봉합을 시행하고 난 다음 도플러를 이용하여 요골 및 척골 동맥의 정상 혈류를 확인하고 수술을 마쳤다.

술 후 3주째 외고정 기구를 제거하고 경첩 주관절 보조기를 착용하여 능동적 및 수동적 관절운동을 시작하였다. 술 후 6주에 시행한 진찰 검사상 요골 및 척골 동맥의 정상적 맥박을 촉지할 수 있었으며, 수지의 감각 및 운동 모두 정상으로 회복되었다. 술 후 2년째 주관절 운동 범위는 굴곡 구축 10도, 후속 굴곡 125도였으며, 환자는 주관절 불안정성 및 동통 없이 과도한 노동이 필요한 축산업에 복귀가 가능하였다(Fig. 4).

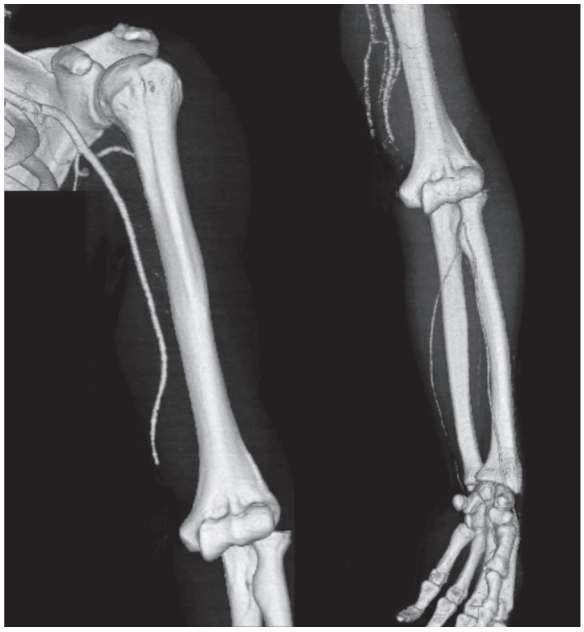

Fig. 3. CT angiographs reveal complete interruption of brachial arterial flow at 6 cm above elbow level and collateral circulation below the level of bifurcation of brachial artery.

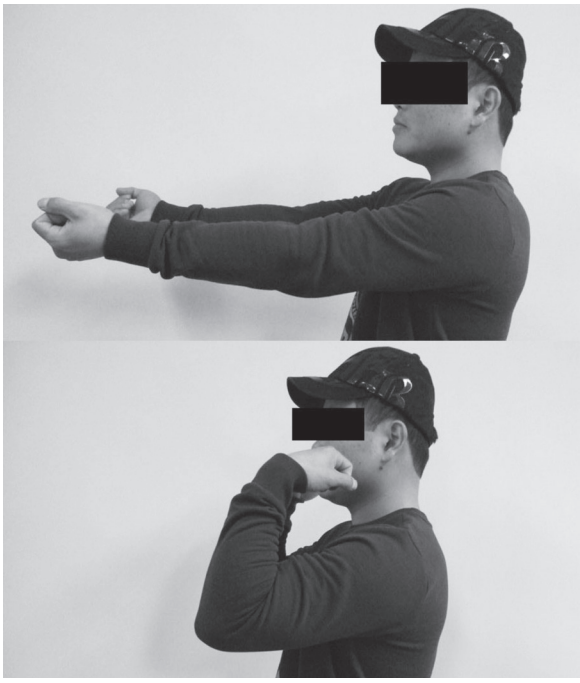

Fig. 4. Photographs at 2 years after surgery reveal satisfactory range of motion (10o-125o) of the elbow.

고 찰

성인에서 주관절 탈구는 견관절 탈구에 이어 두 번째로 흔히 발생하는 손상이지만, 상완 동맥 손상이 동반되는 경우는 약 5-13% 정도로 드물게 발생한다[3,4]. 주관절 탈구와 연관된 혈관 손상은 개방성 탈구 뿐만 아니라 폐쇄성 탈구에서도 발생할 수 있으며, 혈관 내막 손상과 혈전, 부분 파열, 가성 동맥류, 동정맥류, 완전 파열 등 다양한 형태로 나타날 수 있다[5,6].

해부학적으로 근위부의 상완 동맥은 상완 내측부에 위치하여 직접적인 손상으로 보호받게 되고, 전방부에 상완 이두근, 후방부에는 상완 삼두근, 외측에는 상완골이 위치하여 손상으로부터 보호받게 된다[4]. 그러나 원위부에서는 주관절 전방에 관절막과 가깝게 상완 동맥이 위치하기 때문에 손상에 노출되기 쉽다[5]. Marcheix 등[7]은 주관절 후방 탈구가 있을 경우 원위 상완 동맥이 원위 상완골과 이두 건막(bicipital aponeurosis) 사이에 끼이게 되면서 손상을 받을 수 있음을 보고하였다.

혈관 손상의 기전은 탈구 시 혈관 내막 또는 부분 손상으로 인한 혈전이 형성되어 상완 동맥의 폐색이 발생할 수 있고, 도수 정복 중에도 혈관 손상을 입어 폐색이 생길 수도 있다. 그러나 관통상 또는 골절을 동반하지 않고 단독 후방 탈구로 인해 상완 동맥이 신연 및 둔상으로 인하여 완전 절단된 문헌도 보고되어 있다[1,4,5,7-9]. 저자들이 경험한 증례에서도 마찬가지로 주관절 전방부에 10 cm의 개방창이 있었지만, 손상 기전 뿐만 아니라 비교적 개방창의 피부 변연부가 깨끗하였다는 점, 정중 신경의 연속성이 유지되었다는 점, 전방 관절막과 상완근의 광범위한 파열이 관찰되었다는 점을 종합 할 때 주관절 후방 탈구가 일어나면서 원위 상완골에 의한 직접적 신연 및 둔상에 의해 상완 동맥의 완전 절단이 일어났을 가능성이 높다고 판단된다.

주관절 탈구의 도수 정복 후에도 요골 또는 척골 동맥의 박동이 약하거나 소실되었다면 동맥의 손상을 강력히 시사하는 소견이며, 즉시 적절한 진단적 검사가 이루어져야 한다[5]. 상완 동맥 손상을 진단하는 데 가장 좋은 방법은 혈관 조영술이나,

최근에는 혈관 조영 컴퓨터 단층 촬영이 혈관 조영술보다 덜 침습적이고 신속히 시행할 수 있으며, 정확한 해부학적 위치를 파악할 수 있어 널리 쓰이고 있다. 본 증례에서 응급실 내원 당시 주관절 전방부의 개방창 부위에서 상완 동맥의 손상을 확인 할 수 있었기 때문에 혈관 촬영을 생략할 수도 있었지만, 응급 수술 전 상완 동맥의 정확한 손상 부위 및 측부 순환을 확인하기 위해 혈관 조영 컴퓨터 단층 촬영을 시행하였다.

주관절 탈구와 동반된 상완 동맥 손상의 치료로 과거에는 측부 순환이 가능하다는 근거로 상완 동맥을 결찰하는 방법도 사용되었으나 현재는 거의 추천되지 않는 방법이며, 단단 문합술 또는 정맥 이식술을 이용한 혈관 재관류술을 시행하여야 한다. 여러 저자들이 보고하였 듯이 상완 동맥의 완전 파열에서는 절단단의 손상이 심해 단단 문합술은 불가능한 경우가 많으며, 대복제 정맥 등을 이용한 혈관 이식이 고려되어야 한다[7]. 본 증례에서도 수술 소견 상 절단단의 좌상(contusion)이 심해 변연 절제술을 충분히 시행하고 난 후에는 약 3 cm 정도의 단축이 있어 반대측 하지의 대복제 정맥을 이용하여 역행성 정맥 이식술을 시행하였다. 그러므로 술 전 검사 상 상완 동맥의 완전 파열이 의심될 경우에는 정맥 이식술의 가능성을 고려하여 수술 준비를 하여야 하겠다.

상완 동맥의 재관류 이후에 발생될 수 있는 전완부의 구획 증후군을 피하기 위해 심한 연부 조직 손상이나 수상부터 혈관 재관류까지의 시간이 지체된 경우에는 전완부의 모든 구획에 근막 절개술의 시행이 필요하다[7]. 그러나 예방적인 근막 절개술이 필수적으로 시행되어야 하는 것은 아니며[9], 본 증례에서도 수상 후부터 상완 동맥의 재관류까지의 시간 간격이 6시간으로 비교적 신속한 진단 및 치료가 이루어졌고, 구획 증후군을 시사할 만한 증상이나 징후는 발견되지 않아 예방적 근막 절개술은 시행하지 않았다.

일반적으로 주관절 탈구에 대해 정복을 시행한 후 마취하 진찰 검사에서도 불안정성이 없다면 2주 이내로 부목 고정을 시행한 후 점차적인 수동적 및 능동적 관절 운동을 시행하면 된다[7]. 그러나, 혈관 손상이 동반된 주관절 탈구에서 정복한 후에도 지속적으로 관절이 불안정할 경우에 대한 치료 방침에 대해서는 문헌 상 언급이 드물어 치료 방침이 확립되어 있지 않다[3]. 관절 불안정성이 심한 경우에는 내측 및 외측 측부 인대의 일차 봉합술을 시행하거나 경첩 관절 외고정 장치를 이용할 수 있다[1,3,6,7,10]. Seidman과 Koerner[6]은 상완 동맥의 손상이 동반된 주관절 후방 탈구 환자에서 수술 소견 상 주관절 불안정성이 있어 측부 인대의 일차 봉합 후 만족스러운 결과를 보고하였다. 또한 몇몇 저자들은 증례를 통해 주관절 불안정성에 대해 측부 인대의 일차 봉합술을 시행하지 않고 외고정술을 이용하여 주관절을 안정화 시킴으로써 술 후 합병증을 줄 일 수 있다고 보고하였다[1,7,10]. 저자들의 증례의 경우 관절면이 완전히 노출된 개방성 탈구가 있었기 때문에 인대의 일차 봉합술은 추후 감염, 강직, 이소성 골화 등의 술 후 합병증을 높일 가능성이 있다고 판단하였기 때문에 외고정술을 이용하여 안정된 정복을 유지하였다. 그러나, 경첩 관절 외고정 기구가 준비 되지 않아 가교 외고정 기기를 이용하여 고정을 시행하였으며, 술 후 3주째 외고정 기기를 제거하고 경첩 관절 보고기를 착용한 상태에서 적극적인 재활을 시행하여 좋은 결과를 얻을 수 있었다. 최종 추시 관찰상 경도의 주관절의 굴곡 구축 이외에는 불안정성 등의 특별한 합병증 없이 과도한 노동이 필요한 직업으로의 복귀가 가능하였다.

결 론

저자들은 개방성 단독 주관절 후방 탈구와 동반되어 상완 동맥이 완전 절단된 1례를 경험하였고, 이에 대한 치료로 대복제 정맥 이식술 및 가교 외고정술을 시행하여 만족스러운 결과를 얻었기에 보고하고자 한다.

참 고 문 헌

1. Martin DJ, Fazzi UG, Leach WJ. Brachial artery

transection associated with closed and open dislocation of the elbow. *Eur J Emerg Med* 2005;**12**:30-2.
2. Siebenlist S, Reeps C, Kraus T, Martetschläger F, Schmitt A, Stöckle U, *et al*. Brachial artery transection caused by closed elbow dislocation in a mature in-line skater: a case report with review of the literature. *Knee Surg Sports Traumatol Arthrosc* 2010;**18**:1667-70.
3. Kuhn MA, Ross G. Acute elbow dislocations. *Orthop Clin North Am* 2008;**39**:155-61.
4. Carter SJ, Germann CA, Dacus AA, Sweeney TW, Perron AD. Orthopedic pitfalls in the ED: neurovascular injury associated with posterior elbow dislocations. *Am J Emerg Med* 2010;**28**:960-5.
5. Lee TJ, Park IS, Cho KJ, Park SR, Choi SW. Brachial artery transection with closed elbow dislocation: a case report. *J Korean Fracture Soc* 2004;**39**:837-9.
6. Seidman GD, Koerner PA. Brachial artery rupture associated with closed posterior elbow dislocation: a case report and review of the literature. *J Trauma* 1995;**38**:318-21.
7. Marcheix B, Chaufour X, Ayel J, Hollington L, Mansat P, Barret A, *et al*. Transection of the brachial artery after closed posterior elbow dislocation. *J Vasc Surg* 2005;**42**:1230-2.
8. Howard AC, Cooper JC, Welsh CL. Transection of the brachial artery complicating closed posterior dislocation of the elbow. *Injury* 1991;**22**:240-2.
9. Nazli Y, Colak N, Uras I, Komurcu M, Cakir O. Brachial artery transection associated with open elbow dislocation in a 12-year-old: a case report. *Vascular* 2013;**21**(1):27-30.
10. Reynders P, Broos P, Stoffelen D. Brachial artery injury in closed posterior elbow dislocation: case report. *Acta Orthop Belg* 2001;**67**:73-6.