계명의대학술지 제33권 1호
Keimyung Med J
Vol. 33, No. 1, June, 2014

# 기관지 결핵으로 인한 기관지 림프절 누공 1례

포항 선린병원 내과

강수경·신원혁·이승희·임태훈·김지선·김병철·김학로

# A Case of Bronchonodal Fistula by Endobronchial Tuberculosis

Soo Kyoung Kang, M.D., Won Hyuk Shin, M.D., Seung Hee Lee, M.D.,
Tae Hoon Yim, M.D., Jee Seon Kim, M.D., Byung Chul Kim, M.D., Hak Ro Kim, M.D.

*Departments of Internal Medicine, Pohang Sunlin Hospital,*
*Pohang, Korea*

## Abstract

The Bronchial fistula is caused by infection, malignancy, trauma, inflammatory disease and foreign body. The bronchonodal fistula by endobronchial tuberculois is very rare complication. The authors present a 70-year-old man presented with hoarseness and sore throat. This patient diagnosed with endobronchial tuberculosis, which was complicated by bronchonodal fistula by sputum acid fast bacilli stain, bronchoscopy, and chest computed tomography. The patient was treated with antituberculosis therapy for 1 year, and follow up bronchoscopy and radiologic study showed regression of bronchonodal fistula.

**Key Words :** Bronchial fistula, Tuberculosis

## 서 론

기관지 림프절 누공은 기관지루의 일종으로 기관지와 종격동 또는 폐문 림프절과 연결이 생긴 것이다. 보통 면역저하자, 기관지암, 호지킨 림프암에서 호발하며 림프절염이 선행 후 이것의 괴사변화가 주변의 기도로 침습하여 관을 형성하게 된다. 기관지 결핵에 의한 기관지 림프절 누공은 극히

**교신저자**: 신원혁, 791-704 경상북도 포항시 북구 대신동 69-7, 포항 선린병원 내과
Won Hyuk Shin, M.D., Departments of Internal Medicine, Pohang Sunlin Hospital
69-7 Daesin-dong, Buk-gu, Pohang-si, Gyeongsangbuk-do 791-704, Korea
Tel : +82-54-245-5000 E-mail : shinsion@hanmaill.net

드문 경우이며 대개 작은 기도를 가진 5세 이하의 소아에게서 결핵이 기도를 침범하여 발생하나, 성인에서는 동반질환 없이 결핵에 의해 발생한 예는 발표된 적이 없다. 기관지 림프절 누공은 기관지 내시경 또는 흉부 전산화 단층 촬영 결과 우연히 발견되거나 관찰되어 진단된다. 본원에서는 약 3주간의 쉰 소리와 연하통를 주소로 내원한 70세 남환이 이비인후과에서 시행한 목 전산화 단층 촬영 결과 기관지 림프절 누공이 의심되어 시행한 흉부 전산화 단층 촬영에서 기관지 림프절 누공이 관찰되었고, 기관지 내시경을 시행하였다. 기관지 세포세척액에서 항산성균 양성이었고 배양검사에서 결핵균이 배양되어 1년간의 항결핵약제 투여 후 기관지 림프절 누공이 폐쇄되어 보고하는 바이다.

## 증 례

**환 자**: 남자, 70세

**주 소**: 내원 3주 전부터 쉰 소리, 연하통, mMRC 3의 호흡곤란.

**과거력**: 3년간의 COPD로 흡입기 사용 중(spiriva, seretide)

**가족력**: 특이 사항 없음.

**사회력**: 흡연력은 없었고, 하루에 소주 반 병씩 50년간 음주력.

**현병력**: 내원 3주 전부터 시작된 상기 증상으로 이비인후과 방문하여 시행 한 목 전산화 단층촬영에서 기관지 림프절 누공이 의심되어 정확한 진단과 치료를 위해 입원하였다.

**진찰 소견**: 혈압 120/70 mmHg, 맥박수 88회/분, 호흡수 20회/분, 만성병색을 보였으며 흉부 청진상 거친 호흡음외에 다른 진찰 소견은 정상이었다.

**검사실 소견**: 내원 당시 시행한 말초혈액검사상 혈색소 12.6 g/dL, 백혈구 6,100/mm$^3$(호중구 70%), 혈소판 265,000/mm$^3$이었고 ESR 46 mm/hr, CRP 1.3 mg/dL로 염증성 지표가 상승되어있었다. 혈청 전해질 검사, 동맥혈 검사 및 혈청 생화학 검사는 정상 소견이었다. 입원 당시 객담검사는 객담이 없어 시행하지 못하였고 혈액 배양검사에서 균은 동정되지 않았다. 폐 기능검사에서 FEV1 1.45L (Best/Pred 65.2%), FEV1/FVC (%) 43.18%로 폐쇄성 소견(obstructive pattern)을 보였다(Fig. 1A).

단순 흉부 방사선 사진에서는 우측 하엽에 폐

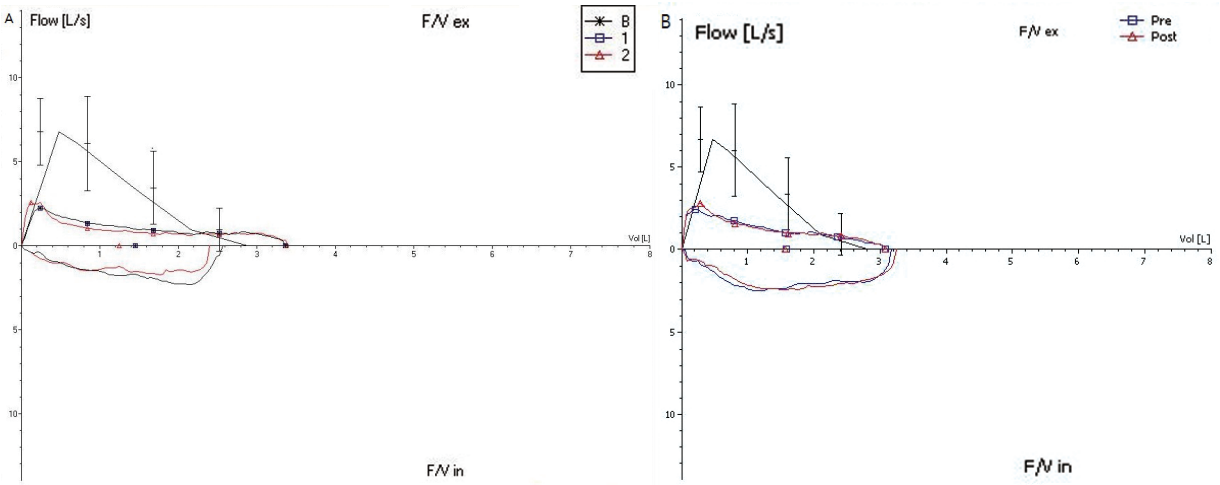


**Fig. 1.** A: flow-volume curve on admission, B: flow-volume curve on termination of treatment.

음영의 증가가 보여 임상적으로 폐렴과 결핵을 의심하였고(Fig. 2), 입원하여 시행한 흉부 전산화 단층 촬영에서는 종격동부위 공기 음영과 기관지분기부 사이 누공(Fig. 3A)을 확인할 수 있었으며 우측 하엽에서는 폐소엽 중심성 결절 및 분기상 음영(Fig. 3B)이 관찰되어 활동성결핵이 의심되었다. 기관지 내시경에서는 기관지분기부(carina) 직하부 양쪽에 종격동과 연결되는 누공(Fig. 4A)이 관찰되었고 누공 안은 하얀색의 괴사물질(Fig. 4B)로 덮여있었다. 오른 기관지 누공에서 기관지 세포세척과 조직검사를 시행하였고 오른 폐하엽에서 기관지 세포세척을 시행하였다.

**치료 경과**: 기관지 세포세척액에서 항산균 양성소견과 배양검사에서 결핵균이 동정되고 조직검사에서 육아조직소견(granulation tissue)을 보였다. Isoniazid, Rifampin, Ethambutol, Pyrazinamide 4제 요법투여 후 퇴원하여 외래 경과 관찰하였다. 치료 시작 6개월 후 쉰 소리가 지속되고 항결핵약제 투여 후 치료평가를 위해 시행한 흉부 전산화 단층 촬영에서 예전에 보였던 종격동 부위 공기 음영(Fig. 5)이 소실되었고 기관지 내시경에서 기관지분기부(Fig. 6)에 보였던 누공이 폐쇄되었음을 보여주었다. 치료 종료 후 시행한 폐 기능검사에서 FEV1 1.56L (72.3%), FEV1/FVC (%) 50.7%로 치료 전에 비해 향상된 폐 기능을 보였다(Fig. 1B). ICS/LABA 흡입기(상품명 Seretide)를 지속적으로 사용하였으며 총 1년간 항결핵제 표준요법 유지 후 치료 종료하였고 외래 경과관찰하고 있다.

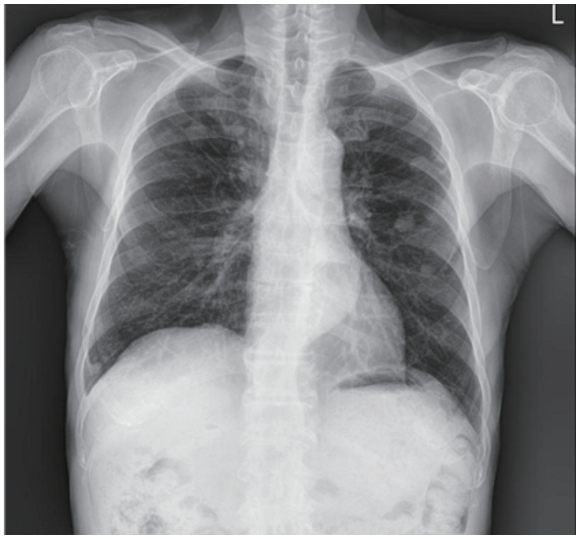


**Fig. 2.** The radiographic study of chest shows linear and centrilobular infiltration in right lower lung field.

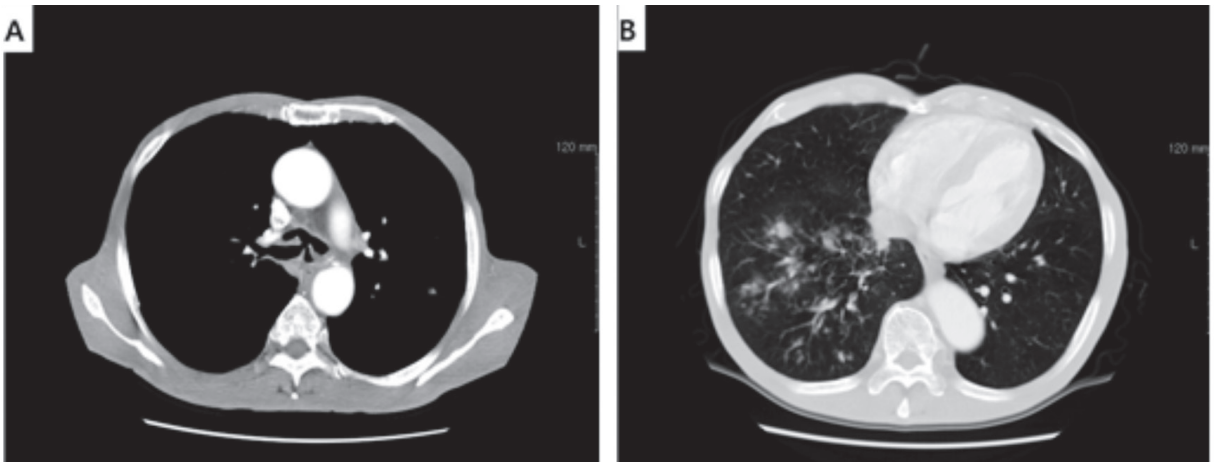


**Fig. 3.** A: Chest CT scan revealed irregular shaped air cyst in the precardinal region, communicating with tracheal lumen, suggesting of bronchonodal fistula, B: Chest CT in lung setting shows centrilobular nodules and tree-in-bud appearance in right lower lobe.

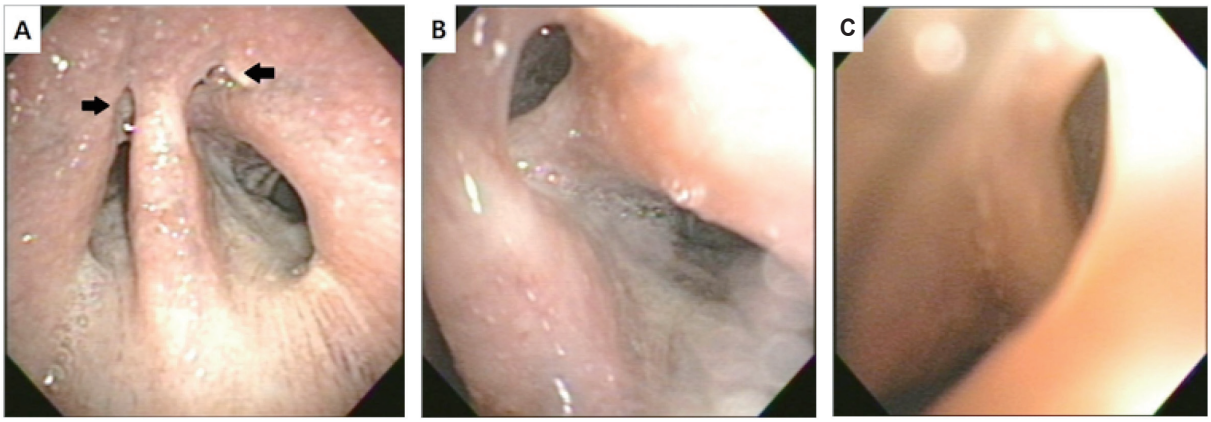


**Fig. 4.** A: Bronchoscopy shows two openings just under carina along with anterior surface, comminicating with mediastinum. B: A opening in Rt main bronchus. The cavity in opening was covered with whitish-necrotic masterial. C: opening in Lt main bronchus.

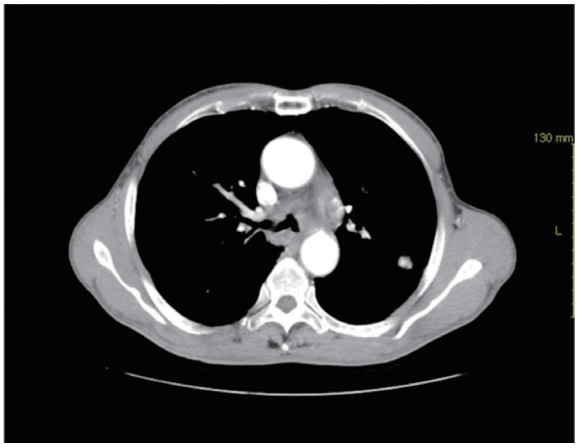


**Fig. 5.** Follow up contrast enhanced CT scan show no abnormal air collection in precarinal region.

**Fig. 6.** Follow up brochoscopy showed closure of bronconodal fistula, both main bronchus.

## 고 찰

폐 결핵은 과거 50년 동안 현저하게 줄어들었으나 여전히 기관지 결핵은 보건학적 문제로 남아있다. 그 이유는 첫째 결핵의 유병율이 줄어들어 초기에 결핵을 의심하지 않는 이상 진단이 늦어지며, 둘째 항결핵제를 투여해도 기관지 협착과 같은 심각한 합병증이 발생하며, 셋째 종종 기관지 천식이나 폐암으로 오진되어 진단이 늦어지기 때문이다[1-3].

기관지 결핵은 활동성 폐 결핵의 10-40%에서 동반하는 것으로 알려져 있으며, 가장 흔한 합병증인 기관지 협착은 90% 이상의 환자에서 다양하게 나타난다[4]. 기관지 결핵으로 인한 기관지 누공의 형성은 매우 드물며, 가장 흔한 기관지 누공은 기관지 흉막루이다[5]. 국내에서 보고 된 기관지 림프절 누공 증례는 비세포성 폐암에 의한 경우와 후천성면역결핍

증후군에서 결핵에 의한 증례가 있으나[6,7], 성인에서 동반질환 없이 기관지 결핵으로 발생한 기관지 림프절 누공은 본 증례가 유일하다. 결핵으로 발생한 기관지 누공은 Isoniazid, Rifampin, Pyrazinamide, Ethambutol 의 항결핵 4제 요법이 치료의 근간이 되며 기간은 보통 6-9개월이나 기관기 결핵의 경과와 치료기간에 대해서는 연구가 더 필요한 실정이다[3,5,8]. 국내 일부 3차 병원에서는 9개월보다는 1년간 항결핵약제를 투여하며 중격동 림프절이 침범되었거나 당뇨와 같은 질환이 동반될 경우 1년 6개월을 투여하기도 한다[3]. 수술적 치료는 항결핵제 결과가 나타나기까지 지연될 수 있으나 농흉 배액과 기흉과 같은 급성 합병증 발생시 누공폐쇄를 위해 흉곽성형술, 근성형술 및 폐절제술 등을 시행할 수 있다[5]. 기관지 결핵의 발생 기전은 아직 완전히 알려져 있지 않으나 관여한다고 여겨지는 기전은 다섯 가지가 알려져 있다. 첫째 인접 폐 실질부에서의 결핵 병소로부터의 직접적인 침윤, 둘째 감염된 객담의 기관지로의 착상, 셋째 혈행성 전파, 넷째 림프절의 기관지 내로의 미만, 다섯째 초 감염 결핵과 같이 폐를 침범하면서 동시에 기관지도 침범하는 경우이다[9].

흉부 방사선 소견은 반상 침윤(patchy infiltration), 섬유선상 음영(fibrostreaky densities), 폐 허탈, 종괴 소견을 빈번하게 보이며 정상소견도 보여 흉부 방사선 소견만으로 기관지 결핵을 배제할 수 없다[3,10]. 객담 검사는 기관지 결핵 진단에 필수적이고 첫 번째 시행되어야 할 검사이나 음성이라고 해도 기관지 결핵을 배제 할 수 없어 기관지 결핵이 임상적으로 의심되는 상황에서는 기관지 내시경 및 흉부 전산화 단층촬영을 시행해야 한다[8,11].

기관지 내시경은 기관지 결핵을 진단을 확진하며 기관지 결핵의 중증도 및 치료 중 경과를 살펴보는데 유의하다[3,10]. 기관지 결핵의 기관지경 소견은 건락성 괴사형(active caseating type), 부종 충혈형(edematous-hyperemic type), 섬유성 협착성(fibrostenotic type), 종양형(tumorous type), 과립형(granular type), 궤양형(ulcerative type) 및 비특이성 기관지염형(nonspecific bronchitis type)의 일곱 가지 아형으로 분류된다. 모든 아형은 치료 중 다른 아형으로 변할 수 있으며 후유증 없이 치료되는 것은 질환이 진행된 정도로 주로 결정되며 육아 조직(granular tissue)의 형성과 연관되어있다[12]. 보통 기관지 내시경 소견은 기관지 결핵을 진단하는데 도움이 되나 전형적인 육아조직 소견이 보이지 않을 경우 폐암과 감별이 어려워 항산균 도말 검사에서 양성과 기관지 세척에서 결핵균배양이 진단에 필수적이다[1,11].

흉부 전산화 단층 촬영은 기관지 협착, 폐쇄와 같은 기관지 내 병 변을 평가하는데 있어 용이하며 기관지 병 변과 연관되는 종격동 림프절염을 쉽게 평가할 수 있다[3]. 기관지 결핵의 특징적인 흉부 전산화 단층 촬영 소견은 비대칭 폐소엽 중심성 결절(centrilobular nodule) 및 분기상 음영(tree-in-bud appearance)으로 본 환자에서 전형적인 소견을 보였다.

증상은 기관지 암처럼 서서히 발생하거나 천식처럼 갑자기 발생할 수도 있으며 어떤 경우에는 치료가 마친 후에 발생하는 경우도 있다[3]. 기관지 결핵은 젊은 여성에게서 호발하는데 그 이유는 명확하지 않으나 젊은 여성은 사회적으로 남성보다 기침을 덜하거나 남성보다 기관지가 좁고 가늘어 결핵균이 있는 가래를 잘 뱉지 못하는 이유를 생각해 볼 수 있다[3,10,11].

기관지 결핵의 흔한 합병증인 기관지협착은 특별한 예방법은 없는 것으로 알려져 있다. 스테로이드 치료가 남아있는 기관지 협착을 예방하는데 도움이 된다고 하나 아직까지 연구가 필요한 실정이다. 그럼에도 불구하고 스테로이드 치료는 항결핵약제와 함께 경험적으로 투여되고 있으며 보통 건락성 괴사형(active caseating type), 부종 충혈형(edematous- hyperemic type), 종양형(tumorous type)인 경우, 기관지 협착을 빈번하게 야기하여 스테로이드 치료가 효과적이며, 또한 생명을 위협하는 기관 및 양쪽 주 기관지 협착에서도 도움이 된다[11].

이 증례의 환자는 3주간의 쉰 소리를 주소로 하여 시행한 목 전산 단층 촬영에서 기관지 림프절 누공이 의심되어 흉부 전산화 단층 촬영을 시행하여 전용골(precarinal) 부위에 기관과 통하는 비규칙적 형태의 공기 낭을 발견하였다. 그 이후 기관지 내시경을 시행하여 기관지 림프절 누공을 발견하였으며 누공 안과 우측 하엽에서 시행한 기관지 세포세척액에서

항산균 양성 및 배양 검사에서 결핵균이 검출되어 항결핵 표준요법으로 치료를 시작하였다. 6개월 후 추적 검사로 시행한 기관지 내시경 및 흉부 전산화 단층 촬영에서 이전에 보였던 전용골부위 기관지 림프절 누공이 폐쇄된 소견을 보여 문헌고찰과 함께 보고하는 바이다.

## 요 약

기관지 결핵으로 인한 기관지 림프절 누공은 매우 드물다. 흉부 방사선 촬영 및 객담 검사에서 정상이라 할지라도 기관지 결핵이 의심되는 임상상황에서는 흉부 전산화 단층 촬영 및 기관지 내시경을 시행해야 한다. 기관지 결핵의 특징적인 흉부 전산화 단층 촬영 소견은 비대칭 폐소엽 중심성 결절(centrilobular nodule) 및 분기상 음영(tree-in-bud appearance)이다. 기관지 내시경을 통한 기관지 세포세척액에서 항상균 도말 검사 양성과 결핵균 배양이 기관지 결핵의 진단에 필수적이다.

## 참 고 문 헌

1. Matthews JI, Matarese SL, Carpenter JL. Endobronchial tuberculosis simulating lung cancer. *Chest* 1984;**86**:642-4.
2. Albert RK, Petty TL. Endobronchial tuberculosis progressing to bronchial stenosis. Fiberoptic bronchoscopic manifestations. *Chest* 1976;**70**:537-9.
3. Shim YS. Endobronchial tuberculosis. *Respirology* 1996;**1**:95-106.
4. Han JK, Im JG, Park JH, Han MC, Kim YW, Shim YS. Bronchial stenosis due to endobronchial tuberculosis: successful treatment with self-expanding metallic stent. *AJR Am J Roentgenol* 1992;**159**:971-2.
5. Donath J, Khan FA. Tuberculous and posttuberculous bronchopleural fistula. Ten year clinical experience. *Chest* 1984;**86**:697-703.
6. Kim SW, Kim HK, Jeun SJ, Park HS, Jang JH, Lee JH, *et al*. A Case of Node-bronchial Fistula by Non-small Cell Lung Cancer. *Tuberc Respir Dis* 2010;**68**:231-5.
7. Yoon JH, Jung JY, Min JW, Park SY, Jeon YD, Hong HC, *et al*. Lymphobronchial Fistula of Tuberculous Lymphadenitis in Acquired Immunodeficiency Syndrome. *Infect Chemother* 2012;**44**:35-9.
8. Kashyap S, Mohapatra PR, Saini V. Endobronchial tuberculosis. *Indian J Chest Dis Allied Sci* 2003;**45**:247-56.
9. Smart J. Endo-bronchial tuberculosis. *Br J Tuberc Dis Chest* 1951;**45**:61-8.
10. An JY, Lee JE, Park HW, Lee JH, Yang SA, Jung SS, *et al*. Clinical and Bronchoscopic Features in Endobronchial Tuberculosis. *Tuberc Respir Dis* 2006;**60**:532-9.
11. Ip MS, So SY, Lam WK, Mok CK. Endobronchial tuberculosis revisited. *Chest* 1986;**89**:727-30.
12. Chung HS, Lee JH. Bronchoscopic assessment of the evolution of endobronchial tuberculosis. *Chest* 2000;**117**:385-92.