

풍선 카테터와 기관지동맥색전술을 이용한 기관지 출혈 치료 1례

대구가톨릭대학교 의과대학 내과학교실

김민근 · 김지원 · 백상아 · 송정은 · 박연웅 · 김경찬

Treatment of Endobronchial Hemorrhage Using Balloon Tamponade and Bronchial Artery Embolization

Min Keun Kim, M.D., Ji Won Kim, M.D., Sang Ah Baek, M.D.,
Jeong Eun Song, M.D., Yon Woong Park, M.D., Kyung Chan Kim, M.D.

*Department of Internal Medicine, Catholic University of Daegu College of Medicine,
Daegu, Korea*

Abstract

Endobronchial hemorrhage is common complication of bronchoscopic biopsy. There are several hemostatic methods including cold saline irrigation, topical vasoactive substance instillation, tranexamic acid treatment, and balloon tamponade. Insertion of balloon catheter into bronchoscopic working channel is relatively simple and useful method for the selective hemostasis. Here, we report a case of 75-year-old female patient who had hemorrhage during endobronchial biopsy with flexible bronchoscopy. Since primary treatments such as cold saline irrigation and epinephrine instillation had been failed to stop hemorrhage, balloon catheter was immediately inserted into the bleeding site for temporal hemostasis. And then, bronchial artery embolization was followed for the additional treatment of hemorrhage. We suggest to use balloon catheter as a bridge therapy before bronchial artery embolization.

Key Words : Balloon tamponade, Bronchial artery embolization, Bronchoscopy, Hemorrhage

서론

기관지 출혈은 기관지경을 시행할 때 가장 빈번하게 발생하는 합병증 중 하나이다. 특히 기관지 생검을 시행할 때 흔히 출혈이 생긴다[1]. 일부에서 치명적인 대량 출혈이 발생할 수 있는데, 이 때 질식에 의해 사망하게 된다[2]. 이처럼 위험성이 높은 기관지 출혈에 대한 국소적인 지혈 방법으로 차가운 생리 식염수, epinephrine과 같은 혈관수축제, tranexamic acid, 풍선 탐폰삽입(balloon tamponade) 등이 현재 사용되고 있다[3]. 특히 풍선 카테터는 다른 지혈 방법과 달리 기관지경 작업통로를 통해 삽입하여 출혈하는 특정 기관지 부분을 직접 압박하여 지혈시킬 수 있다. 또한 검사실 내에 구비해 두었다가 출혈시 손쉽게 사용할 수 있는 장점을 가지고 있다.

기관지동맥색전술은 현재 국내에서 대량 객혈의 치료 방법으로 널리 사용되고 있다. 대량 객혈의 경우 수술적 절제가 가장 확실한 치료 방법이지만 대량 객혈 환자들은 중등도 이상의 심폐 기능 장애를 동반한 경우가 많아서 기관지동맥색전술을 먼저 시행하는 경우가 대부분이다[4]. 그러나 이 방법도 혈관촬영실 검사 일정에 따라 최소 20-30분 이상의 준비 시간이 필요하며 시술 준비 중 출혈이 악화되는 경우도 흔히 발생한다. 이때 기관지경을 통한 풍선 카테터를 이용하여 지혈시켜 추가적인 출혈을 일시적으로 막을 수 있다면 도움이 될 것이다.

저자들은 굴곡 기관지경을 통하여 기관지 생검을 한 후 지속적인 기관지 출혈이 발생하였을 때 풍선 카테터를 통해 일정 시간 지혈시키는 동안 기관지동맥색전술을 준비한 뒤 시행하게 하여 출혈을 성공적으로 멎게 한 환자 1례를 경험하였기에 문헌 고찰과 함께 보고하는 바이다.

증례

75세 여자가 2개월 전 호흡곤란을 주소로 순환기 내과를 방문하였다. 흉부X선 이상이 발견되었고 심장초음파 시행 결과 국소적인 심벽운동 이상은 없었으며 심박출률 54%, 수축기 폐동맥압 77

mmHg가 관찰되었다. 폐 병변에 의한 이차적인 폐동맥고혈압으로 판단하고 호흡기 내과로 의뢰되었다. 진찰 결과 양측 폐에서 호흡음이 감소되어 있었다. 흉부 컴퓨터단층촬영을 시행하였고 기관지확장증과 우중엽 허탈 소견이 확인되었다. 우중엽 허탈 및 폐동맥고혈압의 원인을 찾기 위해 입원 당일 외래에서 굴곡 기관지경을 시행하였다. 검사 전 혈액 검사에서 백혈구 9,400/mm³ (호중구 42%, 림프구 50%, 단핵구 6.9%, 호산구 0.7%), 혈색소 13.0 g/dl, 혈소판 294,000/mm³이었고 응고 검사는 정상 범위 내에 있었다. Atropine 및 pethidine 근육주사, lidocaine 분무 흡입 등의 전처치를 시행한 후 검사 직전 midazolam 2.0 mg을 정맥 주사하였다. 시술 중 코삽입관으로 산소를 분당 5리터 공급하였고 검사 도중 맥박산소측정기로 측정된 산소포화도 (SpO₂)는 94-97%로 유지되었다.

기관지경은 환자의 비강을 통해 삽입되었고 성대를 통해 진입하여 기관 및 기관지를 관찰하였다. 기관지경 소견은 양측 주기관지 내벽 일부, 좌상엽 기관지 일부, 우상엽 기관지에서 기관지탄분섬유화증이 관찰되었다. 우중엽 기관지에서 섬유화에 의하여 발생한 협착 소견이 관찰되었고 이로 인하여 기관지 하부를 관찰할 수 없었다. 우하엽 기관지 입구에서 결절성 점막 병변이 관찰되어 생검 검사를 이용하여 생검을 시도하였다. 한차례 생검을 시행한 후 생검 부위에서 출혈이 발생하였다. 저절로 지혈되기를 기다렸으나 출혈이 지속되었다. 차가운 생리식염수와 epinephrine 희석액을 기관지경 작업통로를 통해 각각 2차례 주입하였고 기관지경 끝부분으로 병변 부위를 압박하여 보았으나 출혈이 멎지 않았다. 출혈 양상을 관찰한 결과 맥박수와 비슷한 횡수로 간헐적으로 분출하는 형태를 보였다. 생검시 기관지 동맥 분지가 파열되어 출혈이 발생한 것으로 추정하였다.

검사실에 구비되어 있던 풍선 카테터를 기관지경 작업통로를 통해 삽입하였다. 사용한 풍선 카테터(Olympus B5-2C, Olympus, Japan)는 도관 직경이 2 mm, 작업 길이 1,050 mm, 최대 공기 2.1 ml 주입후 팽창된 풍선 직경이 11 mm인 일회용 제품이다(Fig. 1). 우하엽 기관지 입구에서 풍선을 팽창시켜 우하엽 기관지를 완전히 막은 상태에서(Fig. 2) 약 5분간

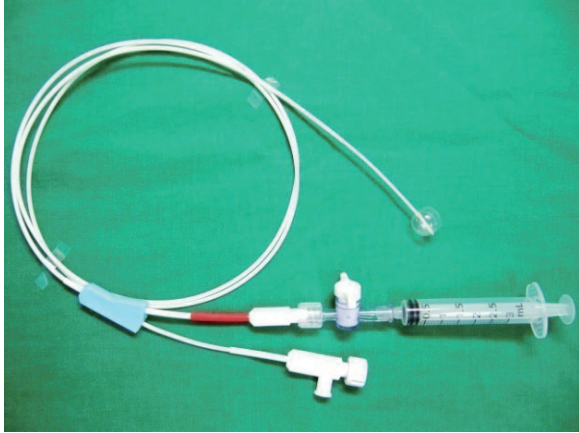


Fig. 1. Catheter with a inflated balloon (11 mm diameter).

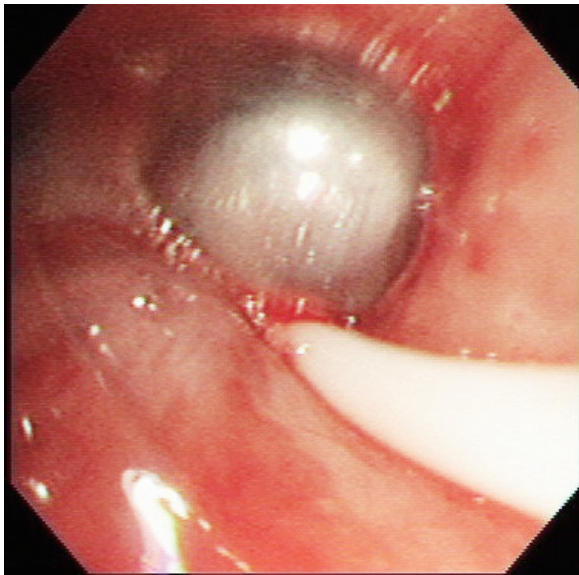


Fig. 2. Endobronchial occlusion of the right lower lobe bronchus with a inflated balloon catheter.

유지시킨 후 풍선을 수축시켜 병변 부위를 관찰하였다. 풍선을 팽창시킨 상태에서는 출혈이 관찰되지 않았으나 풍선을 수축시킨 뒤에는 다시 같은 양상의 출혈이 발생하였다. 동일한 방법으로 약 10분간 유지시켜 보았으나 효과가 없었다. 풍선 카테터만으로는 완전히 지혈시킬 수 없다고 판단하였다. 당시 본원 기관지경실에는 전기 소작술이나 레이저를 이용하여 출혈을 조절할 수 있는 장비가 구비되어 있지 않아

기관지동맥색전술을 응급으로 시행하기로 결정하였다. Tranexamic acid 500 mg/5ml와 hemocoagulase (Botropase®, Hanlim Pharm, Korea) 1 IU/1ml 제재를 각각 정주하였다. 환자의 비강을 통해 삽입된 기관지경과 팽창된 풍선 카테터를 그대로 유지시킨 상태에서 환자를 혈관조영실로 이동시켰다.

혈관조영실에 도착하여 시행한 동맥혈 가스분석 결과는 pH 7.306, PaCO₂ 43.6 mmHg, PaO₂ 61.5 mmHg, HCO₃⁻ 21.3 mmol/L, SaO₂ 83.7%였다. 이후 산소를 마스크로 분당 15리터로 공급하면서 SpO₂는 88-90%로 상승하였다. 먼저 우측 늑간-기관지 동맥의 혈관조영술을 시행하였고 (Fig. 3) 가벼운 기관지 동맥 비대와 우하엽 폐실질 내 과다혈관 소견을 관찰하였다. 우측 늑간-기관지 동맥에 대해 polyvinyl alcohol 입자를 미세 카테터를 통해 주입하여 색전술을 시행하였다. 우측 쇄골하 동맥에 대한 혈관조영술도 시행하였는데 비정상적이거나 측부 순환을 보이는 혈관은 관찰되지 않았다. 기관지동맥색전술을 시행한 후 풍선 카테터를 수축시켜 기관지 내부를 살펴본 결과 더 이상 출혈이 없는 것을 확인하였고 기관지경과 풍선 카테터를 제거하였다. 기관지 생검으로 출혈이 발생한

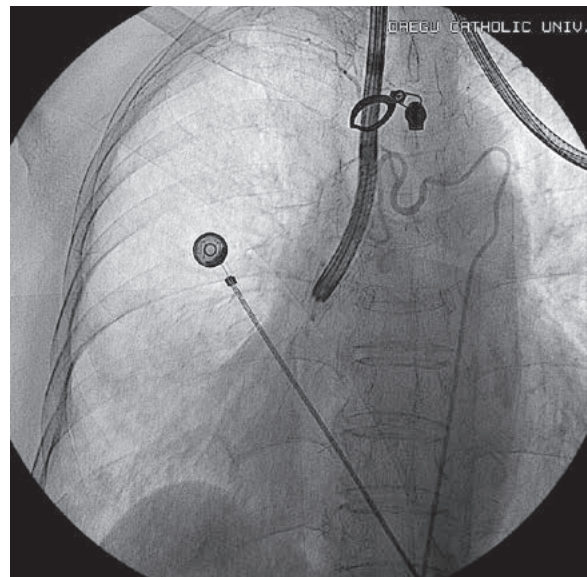


Fig. 3. Bronchial angiography with the inserted flexible bronchoscope.

이후 기관지동맥색전술을 종료한 시점까지 약 1시간 30분이 소요되었는데, 그 동안 기관지경 및 팽창된 풍선 카테터는 환자의 기관지 내에 계속 위치시킨 상태로 유지시켰다. 이후 환자는 내과계 중환자실로 이송되었다.

중환자실 입원 당시 생체활력징후는 혈압 135/80 mmHg, 맥박 120회/분, 호흡수 26회/분, 체온 36.8℃이었다. 산소는 마스크로 분당 10리터를 공급하여 SpO₂ 98%이었다. 입실 약 1시간 후 호흡수가 분당 40회로 현저히 증가하였고 산소를 분당 15리터로 증가시켰으나 SpO₂ 71%로 급격히 감소하였다. 폐청진상 양측 폐에서 천명음이 심하게 들렸다. 동맥혈 가스분석 결과 pH 7.041, PaCO₂ 94.8 mmHg, PaO₂ 54.3 mmHg, HCO₃⁻ 25.1 mmol/L, SaO₂ 71.2%이었다. 기관지탄분섬유화증과 관련된 만성폐질환 악화로 인한 호흡부전으로 판단하고 기관내삽관을 시행하였다. 인공호흡기를 연결하였고 흡입산소농도(FiO₂) 0.6, 용적조절환기, 일회 호흡량 400 ml, 호흡수 16회/분, 호기말양압 3 mmHg로 조정하였다. Salbutamol과 ipratropium을 인공호흡기 회로를 통해 분무하였고 methylprednisolone 62.5 mg 하루 4회 정주하였다. 2시간 경과후 시행한 동맥혈 가스분석 결과는 pH 7.383, PaCO₂ 39.4 mmHg, PaO₂ 123.4 mmHg, HCO₃⁻ 22.9 mmol/L, SaO₂ 98.4%이었다. 기관내관을 통해 분비물을 흡인할 때 검은 혈액 덩어리는 관찰되었으나 선홍색의 혈액은 관찰되지 않았다. 이틀 경과 후 천명음은 소실되었고 2시간 T-piece 이탈에 성공한 후 발관하였다. 다음날 중환자실에서 퇴실하였고 일반 병동에서 3일간 관찰한 후 퇴원하였다. 이후 5개월간 추적 관찰한 결과 객혈은 더 이상 재발하지 않았다.

고 찰

출혈은 기관지경을 시행할 때 흔히 발생하는 합병증이다. 기관지경 조작 중 기관지에 물리적인 손상을 가하거나 심하게 흡인하는 경우, 기관지내 솔질(brushing) 및 생검, 폐조직 검사 등을 시행할 때 흔히 출혈이 발생한다[1]. 기관지 출혈은 일부에서

생명을 위협할 정도의 대량 출혈로 나타날 수 있는데, 이때 실혈에 의한 쇼크보다는 질식에 의해 사망하게 된다[2]. 그러므로 기관지 생검을 시행할 때 늘 출혈에 유의해야 하며 시술 도중 발생한 기관지 출혈을 신속하게 지혈할 수 있도록 다양한 방법들을 숙지해 두어야 한다. 대량 출혈시 경직 기관지경술은 기도를 확보하여 폐환기를 유지시켜 질식을 막게 해 준다. 또한 피딩이를 굽은 작업통로를 통해 흡인하여 검사 중 시야 확보를 용이하게 해 준다. 그러나 국내 대부분의 기관지경 검사실에서는 대량 출혈 치료에 유용한 경직 기관지경술을 시행할 수 없는 것이 현실이다.

굴곡 기관지경을 이용한 기관지 출혈의 지혈 방법으로는 차가운 생리식염수, 혈관작용제, tranexamic acid, fibrinogen-thrombin, 풍선 탐폰삽입 등이 있다. 차가운 생리식염수는 1980년 Conlan과 Hurwitz이 대량 객혈 환자를 대상으로 사용한 후 처음 보고하였다[5]. 국소적으로 출혈 부위에 혈관수축제를 투여하는 것도 지혈에 효과적일 수 있는데, 주로 epinephrine 희석액(1:1,000~1:20,000)이 사용된다. 그러나 이는 출혈이 중등도 이하일 경우 효과적이지만, 대량 출혈일 경우 약제가 희석되고 혈액과 함께 제거되기 때문에 유용하지 않다. 또 epinephrine을 기관지 안에서 국소적으로 사용함에도 불구하고 급성 고혈압이나 부정맥 등의 심혈관계 부작용이 발생할 수 있다[4,6]. Tranexamic acid는 합성 항섬유소 용해 제제로 500 mg/5 ml를 기관지경 작업통로를 통해 투여하는데 부작용은 거의 없어 안전하게 사용할 수 있다[7]. Fibrinogen-thrombin 조합 또한 효과가 있는 것으로 알려져 있다[8]. 그러나 이러한 방법들은 기관지 부위의 출혈을 간접적인 방법으로 지혈시킨다. 특히 이번 증례와 같이 기관지경 생검 후 특정 기관지에서 출혈이 발생할 경우 풍선 카테터와 같이 직접적으로 물리적인 힘을 가하여 지혈시키는 방법이 더 유용할 수 있다. 레이저 응고술, 전기 소작술, 아르곤 플라즈마 응고술[9] 등도 특정 출혈 부위에 대해 직접 지혈시킬 수 있지만 고가이어서 국내의 경우 기관지경 검사실에서 구비하고 있는 경우가 흔하지 않다.

풍선 카테터를 이용한 지혈 방법은 1975년 Gottlieb 등이 대량 객혈 환자에서 Fogarty 풍선

카테터를 이용한 기관지내 탐폰삽입으로 지혈시킨 증례를 처음 보고하였다[10]. 굴곡 기관지경을 통해 우측 주기관지에 풍선 카테터를 삽입시켜 풍선을 팽창시킨 후 유지시켜 대량 객혈 환자를 치료하였다. 이후 Freitag 등은 이중 도관 카테터를 사용하여 지혈한 경험을 보고하였다[2]. 카테터의 통로 중 하나는 풍선을 팽창시키는 목적으로 사용하고 나머지 하나는 혈관수축제 등의 국소 치료 약제를 투입하는 경로로 사용하였다. 카테터의 근위부에 떼어낼 수 있는 이중 판막 구조가 있어 풍선 카테터의 위치를 그대로 둔 상태에서 환자로부터 기관지경을 제거할 수 있었다. 그러나 이 방법들은 한쪽 주기관지 전체를 풍선으로 막는 방법이어서 현재 대량 출혈의 제한된 경우에만 사용되고 있다. 이번 증례의 경우 출혈이 발생한 기관지 부위가 명백히 확인되었으므로 처음부터 우측 주기관지 전체를 막는 것보다는 기관지경 영상을 관찰하면서 출혈 부위만을 풍선으로 직접 압박하여 지혈시키는 것이 더 나을 것으로 판단하였다. 이번 증례에 사용한 풍선 카테터는 이중 도관으로 구성되어 있지만, Freitag이 사용한 카테터와 달리 카테터의 근위부를 제거할 수 없어 기관지경을 기도 내 삽입한 상태에서 기관지동맥색전술을 시행하게 되었다.

기관지동맥색전술은 Remy 등에 의해 1973년 처음 객혈 치료에 시행되었고[4] 1990년대 중반 3-french 미세 카테터가 도입된 이후 신경학적 합병증을 피할 수 있게 되어 이후 널리 확산되었다. 대체로 57-100%에서 객혈이 즉시 조절되는 것으로 보고되었다[4,11]. 현재 국내에서는 대량 객혈의 치료 방법으로 기관지동맥색전술이 가장 널리 사용되고 있다. 그러나 기관지동맥색전술이 시행되기 위해서는 넓은 공간의 혈관 촬영실과 이 시술을 제대로 시행할 수 있는 숙련된 경험을 가진 전문 의사가 있어야 한다. 그러나 국내 실정상 많은 검사 일정으로 인하여 객혈 발생 이후 즉시 기관지동맥색전술을 시행하기는 매우 어렵다. 만약 기관지경술 도중 기존의 방법으로 지혈되지 않는 출혈이 발생하여 즉시 기관지동맥색전술을 의뢰한다고 하더라도 시술을 시작하는 데만 최소 20-30분 이상의 시간이 소요될 것이다. 이는 지속되는 기관지 출혈이 환자의 기도를 막아 질식에 이르게 할 수 있는 충분한 시간이다. 이때 풍선

카테터를 사용하여 그 대기 시간 동안이라도 지혈시킬 수 있다면 매우 유용할 것이다. 풍선 카테터는 기관지내 특정 출혈 부위를 직접적으로 압박하여 지혈시킬 수 있을 뿐만 아니라 검사실 내에 구비해 두었다가 필요할 때 즉시 꺼내 간편하게 사용할 수 있는 장점을 가지고 있다. 출혈 부위를 정확히 모르는 경우에도 특정 엽기관지 하부에서 출혈이 발생하였다는 것만 추정할 수 있다면 풍선 카테터로 의심 가는 특정 엽기관지 부위를 막아 최소한 혈액이 다른 기관지로 흡인되는 것은 막을 수 있을 것이다. 이와 같이 풍선 카테터는 기관지 출혈시 신속하고 편리하게 사용을 시도해 볼 수 있으며 지혈을 완전히 성공시키지 못하더라도 이후 기관지동맥색전술과 같은 더 확실한 지혈 방법을 행하기 전까지 출혈을 일시적으로 억제시키는 역할을 수행할 수 있다.

객혈의 근본적인 치료 방법은 수술적 절제이지만 전신 상태가 불량한 경우, 중등도 및 심한 심폐 기능 장애, 양측성 폐질환 등의 경우 시행하기는 매우 어렵다. 이러한 경우 기관지동맥색전술을 시술하게 되어 현재 수술은 감소 추세에 있다. 그러나 기관지동맥색전술을 시행한 후 반복적으로 재발하는 경우 수술을 시행해야 한다[12]. 만약 수술적 절제를 준비하는 동안 추가적인 기관지 출혈로 인한 질식 발생이 예견된다면 이 또한 기관지경을 통한 풍선 카테터를 사용하여 수술적 절제를 시행하기 직전까지 일시적인 지혈 상태를 유지시키는데 도움을 받을 수 있을 것이다.

요약

기관지경 검사 중 기관지 출혈이 발생할 경우 검사실이 보유한 기구를 적절히 활용하여 대처해야 한다. 본 증례는 굴곡 기관지경을 통하여 기관지 생검을 시행한 후 지속적인 출혈이 발생하였고 차가운 생리식염수와 혈관수축제를 투여하였으나 실패한 상태에서 풍선 카테터를 이용하여 일시적으로 지혈시키는 동안 기관지동맥색전술을 준비하게 한 후 시술을 시행하여 성공적으로 지혈시켰다. 풍선 카테터는 기관지동맥색전술을 시행하기 전 대기하는

중 출혈의 악화를 일시적으로 막을 수 있는 간편한 기관지경 지혈 도구로 사용해 볼 수 있을 것이다.

참 고 문 헌

1. Vachani A, Sterman DH. Bronchoscopy. In: Albert RK, Spiro SG, Jett JR, editors. *Clinical Respiratory Medicine*. 3rd ed. Philadelphia; Mosby; 2008. p. 177-96.
2. Freitag L, Tekolf E, Stamatidis G, Montag M, Greschuchna D. Three years experience with a new balloon catheter for the management of haemoptysis. *Eur Respir J* 1994;7:2033-7.
3. Solomonov A, Fruchter O, Zuckerman T, Brenner B, Yigla M. Pulmonary hemorrhage: A novel mode of therapy. *Respir Med* 2009;103:1196-200.
4. Sakr L, Dutau H. Massive hemoptysis: an update on the role of bronchoscopy in diagnosis and management. *Respiration* 2010;80:38-58.
5. Conlan AA, Hurwitz SS. Management of massive haemoptysis with the rigid bronchoscope and cold saline lavage. *Thorax* 1980;35:901-4.
6. Shin JA, Ha JY, Kim SY, Lee BK, Kim HJ, Ahn CM, et al. Stress related cardiomyopathy during flexible bronchoscopy. *Korean J Crit Care Med* 2013;28:127-32.
7. Mannucci PM. Hemostatic drugs. *N Engl J Med* 1998;339:245-53.
8. de Gracia J, de la Rosa D, Catalán E, Alvarez A, Bravo C, Morell F. Use of endoscopic fibrinogen-thrombin in the treatment of severe hemoptysis. *Respir Med* 2003;97:790-5.
9. Morice RC, Ece T, Ece F, Keus L. Endobronchial argon plasma coagulation for treatment of hemoptysis and neoplastic airway obstruction. *Chest* 2001;119:781-7.
10. Gottlieb LS, Hillberg R. Endobronchial tamponade therapy for intractable hemoptysis. *Chest* 1975;67:482-3.
11. Shigemura N, Wan IY, Yu SC, Wong RH, Hsin MK, Thung HK, et al. Multidisciplinary management of life-threatening massive hemoptysis: a 10-year experience. *Ann Thorac Surg* 2009;87:849-53.
12. Fartoukh M, Khalil A, Louis L, Carette MF, Bazelly B, Cadranet J, et al. An integrated approach to diagnosis and management of severe haemoptysis in patients admitted to the intensive care unit: a case series from a referral centre. *Respir Res* 2007;8:11.