계명의대학술지 제34권 2호
Keimyung Med J
Vol. 34, No. 2, December, 2015



# 방수도포제 흡입 이후 발생한 화학성 폐렴 1례

김지원·라모니·조형호·김현수·김명규·김경찬

대구가톨릭대학교 의과대학 내과학교실

# Chemical Pneumonitis after Inhalation of Waterproofing Spray: A Case Report

Ji Won Kim, M.D., Moni Ra, M.D., Hyeong Ho Jo, M.D., Hyeon Su Kim, M.D.,
Myung Kyu Kim, M.D., Kyung Chan Kim, M.D.

*Department of Internal Medicine, Catholic University of Daegu School of Medicine, Daegu, Korea*

Received: September 18, 2015
Revised: October 5, 2015
Accepted: October 12, 2015
Corresponding Author: Kyung Chan Kim, M.D.,
Department of Internal Medicine,
Catholic University of Daegu School of Medicine,
17-Gil 33, Duryugongwon-ro, Nam-gu,
Daegu 42472, Korea
Tel: +82-53-650-4294
E-mail: solar903@chol.com

• The authors report no conflict of interest in this work.

Waterproofing spray is commonly used to waterproof textile, tents, boots, etc. Chemical pneumonitis caused by inhalation of waterproofing spray has often been reported. Most waterproofing sprays contain a fluoropolymer in combination with hydrocarbons. However, chemical pneumonitis caused by waterproofing spray not containing fluoropolymer is uncommon. The authors are reporting a case of chemical pneumonitis caused by waterproofing spray, which contained hydrocarbon only. A 35-year-old man presented with dyspnea. The patient used a waterproofing spray on a tent for 30 minutes in a closed room. One hour and a half after spraying, the patient developed dyspnea, and his dyspnea had gotten worse. The patient's respiratory rate was fast, and the patient's arterial blood gas analysis showed hypoxemia. The chest X-ray and high resolution computed tomography showed bilateral ground-glass opacities and areas of consolidation in both lower lung fields. The patient was diagnosed with chemical pneumonitis caused by inhalation of waterproofing spray. Oxygen was given to the patient, and the patient was started on methylprednisolone intravenously. The patient's symptom improved after one day. After one week, most of symptoms of the patient improved and his chest X-ray showed improvement, so the patient was discharged. After discharge, oral prednisolone was prescribed instead of methylprednisolone, and was gradually tapered off. One month later, the patient's chest X-ray showed complete resolution.

**© Copyright**
Keimyung University School of Medicine 2015

**Key Words:** Hydrocarbon, Inhalation, Pneumonitis, Waterproofing spray

## 서 론

방수도포제는 일상생활 또는 작업 현장에서 섬유, 텐트, 신발, 부츠 등의 방수 처리를 위해 사용된다. 방수도포제의 섭취, 흡인 또는 흡입 때문에 화학성 폐렴이 발생하는 사례가 종종 보고되고 있다[1-3]. 화학성 폐렴은 노출 후 수 시간 내에 증상이 발생하며 기침, 흉통, 호흡 곤란과 함께 신경계, 소화기계 증상을 동반하기도 한다. 치료는 산소, 기관지 확장제, 스테로이드 및 항생제 등을 사용하는 대증 치료이다.

흔히 접하는 방수도포제는 탄화수소에 불소중합체가 포함되어 있으며 이로 인한 화학성 폐렴의 보고는 흔하지만, 불소중합체가 포함되지 않은 탄화수소로 인한 화학성 폐렴은 드물다. 국내에서 보고된 탄화수소의 흡입으로 인한 화학성 폐렴은 모두 불소중합체가 포함된 탄화수소로 인한 것이었다[4,5].

저자들은 탄화수소로만 이루어진 방수도포제의 흡입 후 발생한 화학성 폐렴 1례를 경험하였기에 문헌 고찰과 함께 이를 보고하는 바이다.

## 증 례

35세 남자가 호흡곤란을 주소로 내원하였다. 환자는 내원 3시간 전 자택 내 방에서 등산용 텐트를 펼쳐 놓은 상태에서 방수 처리를 위해 텐트 지붕에 473 ml 용량의 방수도포제(Fabric Guard 303, Sunbrella, USA) 1통 반을 약 30분간 분무하였다. 당시 창문은 열어 두었고 방문은 닫아 놓았으며 마스크는 쓰지 않고 작업하였다. 분무 1시간 경과 후 갑자기 기침이 발생하였고 심한 오한과 열감이 동반되었다. 두 차례 구토하였으나 흡인되지 않았다. 화농성 객담이나 객혈 소견은 동반되지 않았다. 분무 1시간 30분 경과 후 호흡곤란이 발생하였으며 흉막성 흉통이 동반되었다. 이후 호흡곤란이 빠르게 악화하였고 가만히 앉아 있어도 숨이 찬 상태로 진행되어 본원 응급실을 방문하였다. 과거력에서 고혈압, 당뇨병, 결핵, 간경변 등의 병력은 없었다. 직업은 상용차(트럭) 판매원이며 가족력 상특이 소견은 없었다. 흡연력은 18갑년이었고 음주력은 소주 2병을 1주에 2회씩 약 8년간 마셨다.

이학적 소견은 내원 당시 혈압 140/70 mmHg, 맥박수 90회/분, 호흡수 20회/분, 체온 37.2℃였다. 의식은 명료하였으나 급성 병색을 보였다. 결막은 창백하지 않았고 황달은 관찰되지 않았으며 목 부위 종물은 만져지지 않았다. 흉부 진찰상 양측 폐야에 호흡음이 감소하여 있었으며 천명음이나 미세 수포음은 들리지 않았다. 복부 진찰에서 간, 비장 종대는 관찰되지 않았으며 말초부종도 관찰되지 않았다.

검사실 소견은 말초혈액 검사에서 백혈구 12,200/μL (호중구 86%, 림프구 11%, 호산구 1%), 혈색소 15.3 g/dL, 혈소판 179,000/μL이었다. 아스파르테이트아미노 전달효소 36 IU/L, 알라닌아미노전달효소 42 IU/L, 혈액요소질소 13.0 mg/dL, 크레아티닌 0.9 mg/dL, 나트륨 139 mEq/L, 칼륨 3.9 mEq/L이었다. 혈액 응고 검사에서 이상 소견이 관찰되지 않았다. 대기 흡입 상태에서 시행한 동맥혈 가스 검사 결과는 pH 7.425, $PCO_2$ 33.6 mmHg, $PO_2$ 54.6 mmHg, $HCO_3^-$ 21.6 mmol/L, 산소포화도 89.5%이며 $PaO_2/FiO_2$는 195이었다. C-반응단백질 6.3 mg/L, procalcitonin 2.14 ng/mL, 젖산염 1.9 mmol/L이었다. 생화학 검사에서 칼슘 8.6 mg/dL, 인 3.5 mg/dL, 공복시 혈당 93 mg/dL, 콜레스테롤 168 mg/dL, 총빌리루빈 0.90 mg/dL, γ-Glutamyl transpeptidase (γ-GT) 28 IU/L, 총단백질 6.7 g/dL, 알부민 4.1 g/dL, 요산 5.1 mg/dL였다. 미생물 검사에서 세균, 결핵, 진균은 검출되지 않았다. 객담 결핵균 유전자 검사에서 음성이 나왔고 사람면역결핍바이러스 항체 음성이었다.

영상의학적 소견은 흉부X선에서 양 폐 전체에서 흐린 음영이 관찰되었다(Fig. 1A). 흉부 고해상전산단층촬영에서는 양폐 전체에서 간유리 음영이 관찰되었으며 양측 하엽 체위 의존 부위에서 경화 소견이 관찰되었다 (Fig. 2). 이들 음영 병변은 흉막하 부분에서는 관찰되지 않았다. 기관지경을 사용하여 기관지폐포세척술을 시행하였고 결과는 백혈구 수 140/μL, 대식세포 70%,

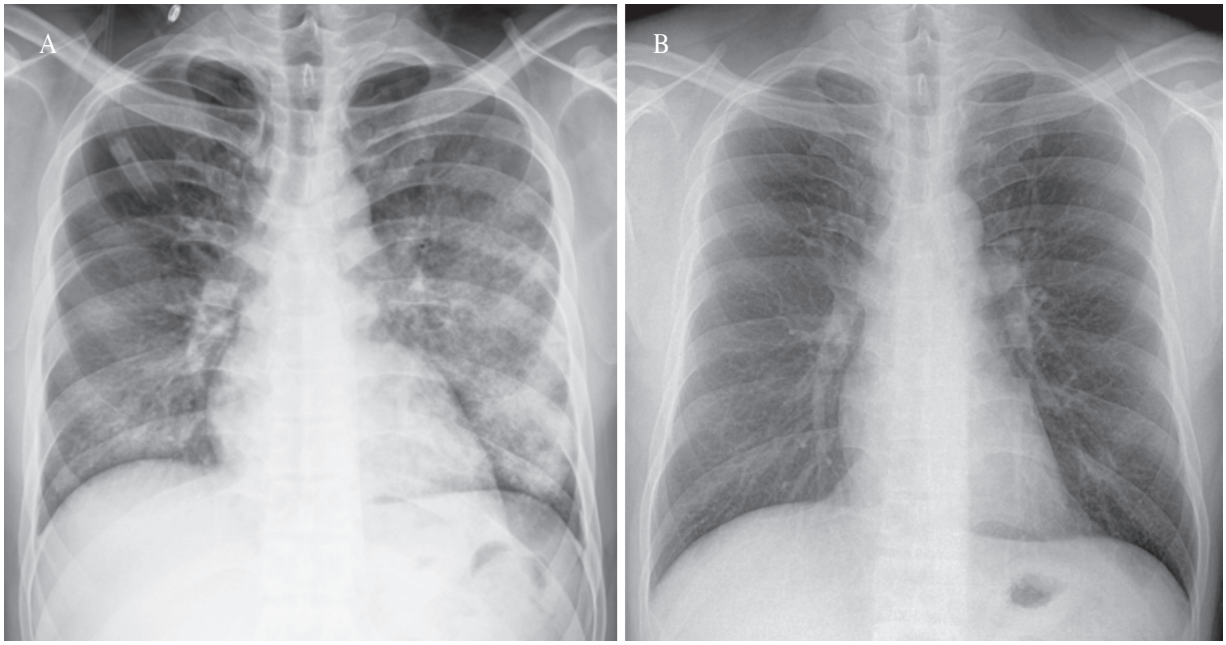


**Fig. 1.** (A) Chest radiograph on admission shows bilateral haziness and areas of consolidation in left lower lung zone. (B) Chest radiograph of shows complete resolution 1 month later.

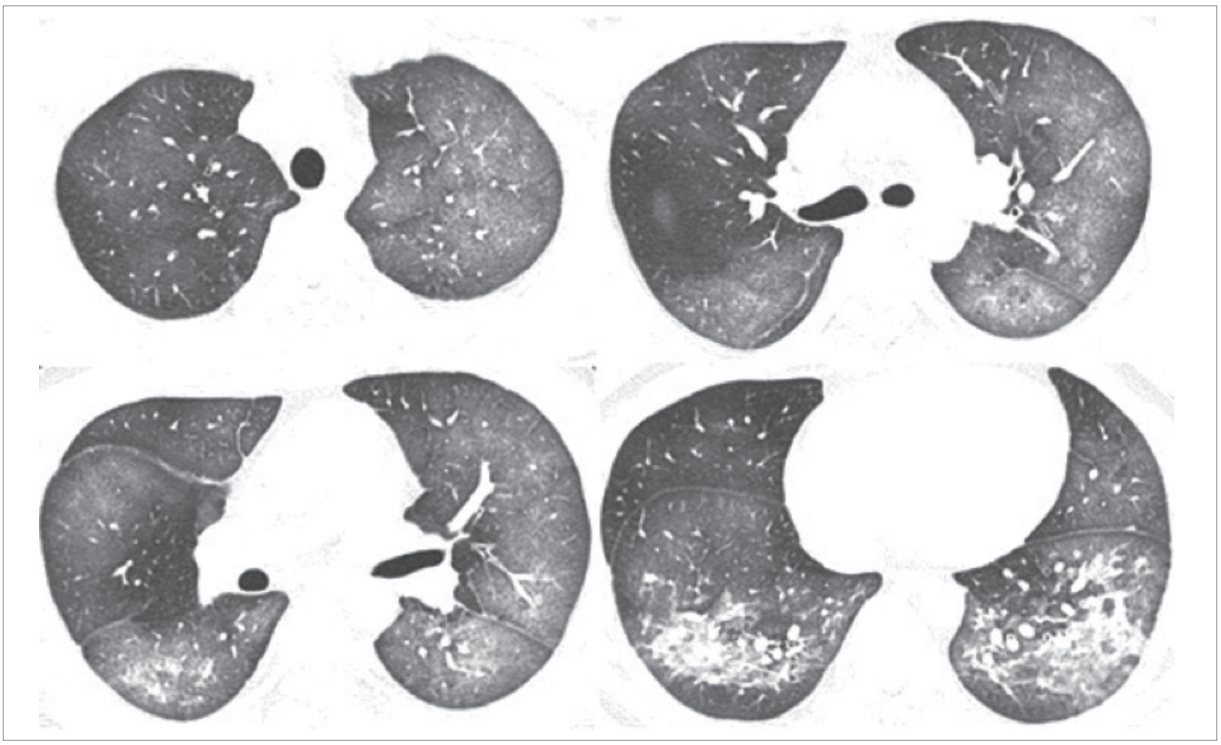

**Fig. 2.** High resolution computed tomography scans show diffuse bilateral ground-glass opacities and areas of consolidation in both lower lung fields.

호중구 21%, 림프구 3%, 단핵구 5%, 호산구 1%이었다.

방수도포제를 사용한 직후 호흡기 증상이 발생하였고 흉부 고해상컴퓨터단층촬영에서 양측성 폐침윤이 관찰되는 점 등을 종합하여 방수도포제 흡입에 의한 화학성 폐렴으로 진단하였다. 메틸프레드니솔론(methylprednisolone) 125 mg을 1회 정주한 후 60 mg 하루 4번씩 투여하였다. 세균성 폐렴의 가능성을 완전히 배제할 수 없어 경험적으로 세프트리악손(ceftriaxone)과 레보플록사신(levofloxacin)을 정주하였다. 산소는 코삽입관으로 분당 3리터를 공급하였고 이때 동맥혈가스분석 결과는 pH 7.394, $PCO_2$ 38.6 mmHg, $PO_2$ 83.4 mmHg, $HCO_3^-$ 23.1 mmol/L, 산소포화도 96.2%이었다. 하루 경과 후 호흡곤란 증상이 호전되기 시작하였고 2일 경과 후 흉부X선에서 호전 소견을 보였다. 메틸프레드니솔론은 1주일에 걸쳐 30 mg 하루 1번까지 감량하였다. 입원 1주일째 호흡기 증상이 대부분 호전되었고 흉부X선에서도 간유리 음영이 거의 소실되어 퇴원하였습니다. 이후 경구용 프레드니솔론 (prednisolone)으로 교체하여 1개월에 걸쳐 감량한 뒤 중단하였다. 방수도포제 흡입 1개월 후 외래 추적 관찰에서 호흡기 증상은 완전히 소실되었고 흉부X선 소견도 완전히 정상화되었다(Fig. 1B).

## 고 찰

방수도포제는 흔히 섬유, 텐트, 신발, 부츠 등의 방수 처리를 위해 사용된다. 방수도포제는 일반적으로 추진제(propellant), 유기 또는 무기 용매(solvent), 그리고 방수 도포 물질(water repelling agent)의 3가지 구성 성분으로 이루어진다[6]. 추진제는 부탄, 프로판과 같은 탄화수소이다. 용매는 1,1,1-삼염화에탄이 사용되었으나, 오존층 파괴의 주범으로 밝혀져 사용이 중단되고, 석유 증류액(petroleum distillate), 아세트산염, 메틸에틸케톤 등으로 대체되었다. 방수 도포 물질은 불소중합체(fluoropolymer) 수지, 실리콘계 수지 등이 있다. 1994년부터 1,1,1-삼염화에탄을 함유하는 제품의 생산을 금지하였고 새로운 용매로 변경하여 사용하면서 방수 도포 물질인 불소중합체 수지가 용매에 용해가 잘 되지 않는 문제점이 생겼다. 따라서 용해도를 증가시키기 위해 불소중합체 수지를 변형하여 사용하기 시작했고, 이후 폐독성의 발생이 잇따라 보고되었다[7].

본 증례의 방수도포제는 불소중합체 또는 실리콘계 수지 없이 석유 증류액으로만 구성되어 있다. 석유 증류액은 원유(crude oil)로부터 추출된 지방족 탄화수소 용매이며, mineral spirits, 케로신(kerosene), white spirits, 나프타(naphtha), Stoddard solvent 등이 있다. 불소중합체가 포함되지 않은 탄화수소로 이루어진 방수도포제의 흡입에 의한 화학성 폐렴의 보고는 드물다. 또한, 탄화수소의 아급성이나 만성 흡입에 의한 화학성 폐렴은 세계적으로 여러 증례가 보고되었지만 [8,9]. 급성 흡입에 의한 화학성 폐렴은 제한적으로 보고되었다[5]. 국내의 탄화수소에 의한 화학성 폐렴은 대부분이 섭취나 흡인에 의한 것이며 불소중합체가 포함된 탄화수소 흡입에 의한 화학성 폐렴은 보고 되었으나, 불소중합체가 포함되지 않은 탄화수소로만 구성된 방수도포제 흡입에 의한 화학성 폐렴의 예는 보고되지 않았다.

탄화수소의 독성은 점도, 휘발성, 표면장력 등의 물리적 특성과 지방족, 방향족, 할로겐화탄화수소 등의 화학적 특성과 용량에 따라 결정된다. 가솔린, 등유, 나프타와 같이 낮은 점도와 높은 휘발성을 가진 탄화수소는 흡입 시 쉽게 흡수된다. 흡수된 탄화수소는 표면활성제를 파괴하여 폐유순도를 감소시킨다. 또한, 직접적인 염증 반응으로 폐손상을 유발하고, 염증, 부종, 괴사를 일으킨다. 폐포 상피세포의 박리는 폐포의 부종을 유발하고, 폐포 및 사이질 공간을 체액과 단백 물질로 채우며 심한 경우 폐포 출혈도 일으킨다.

방수도포제에 노출된 후 4~8시간 이내에 열감, 독감 유사 증상이 나타나며 기침, 흉통, 호흡곤란 등이 동반된다. 호흡기계 증상 외에도 두통, 의식 저하, 어지럼증과 같은 신경계 증상과 오심, 구토, 복통과 같은 소화기계 증상이 나타나기도 한다[2,3,7]. 가장 흔한 신체검사 소견은 천명음 또는 수포음의

청진이다. 2005년 미국독성조절센터에서 조사한 방수도포제에 노출된 후 발생한 폐독성 보고에 따르면 33%에서 천명음, 23%에서 수포음이 청진되었다[6]. 본 증례에서처럼 천명음이나 수포음의 동반 없이 호흡음 감소 소견만 보이는 경우도 있었다. 흉부 방사선 사진은 대부분 양측 또는 한쪽 폐의 침윤을 나타낸다. 다만 응급실 방문 당시에 흉부 사진이 정상이더라도, 12시간 후 다시 시행한 흉부 사진에서 폐침윤이 관찰되기도 하므로 흉부 사진의 추적 관찰이 필요하다[1].

화학성 폐렴의 치료는 산소 공급을 통한 저산소혈증의 교정이 중요하며, 심한 경우에는 기계 환기가 필요할 수 있다. 그리고 호흡곤란과 천명음을 동반하는 경우가 있으므로 기관지 확장제를 사용할 수 있다[1,6,10]. 스테로이드의 사용에 대해서는 논란이 있지만, 본 증례에서와같이 스테로이드 투여 후 화학성 폐렴이 호전된 증례들이 있다[1,2,10]. 스테로이드 사용의 근거는 섬유화를 막고 폐출혈, 폐부종을 감소시킨다는 것이다. 그러나 화학성 폐렴의 경우 증상과 흉부 사진 변화가 급격하게 일어나므로 스테로이드의 항염증 작용이 효과를 발휘하기에는 시간이 부족하다는 견해가 있다[11]. 스테로이드를 사용한 군과 사용하지 않은 군에서 생존율에 유의한 차이가 없다는 보고가 있으며[12], 스테로이드의 사용 없이 화학성 폐렴이 호전된 증례들도 다수 보고되었다[3,4,13]. 이번 증례에서는 초기에 적절한 스테로이드를 투여하여 화학성 폐렴을 호전시켰으므로 필요할 경우 스테로이드의 사용을 고려해 볼 수 있을 것이다.

표면활성제 손상으로 인한 화학성 폐렴의 발생 기전을 생각하였을 때, 외인성 표면활성제의 투여는 이론적으로 가능한 치료법으로 생각된다. 급성 호흡곤란 증후군에서 외인성 표면활성제를 투여하는 것에 대하여 동물 실험에서는 효과가 있는 것으로 보고되었다[14,15]. Horoz 등[16]의 보고에 따르면, 탄화수소에 의한 17개월 남아의 화학성 폐렴 증례에서 외인성 표면활성제의 기관 내 주입 후 산소화 및 방사선 사진의 개선을 확인하였다.

현재 방수도포제가 일상생활에 흔히 사용되고 있음에도 불구하고 이로 인하여 화학성 폐렴이 발생할 수 있고 사망에 이를 만큼 위험하다는 점을 일반인들은 제대로 인식하지 못하고 있다. 특히 대부분의 화학성 폐렴은 폐쇄된 실내에서 방수도포제를 사용한 후 발생한 경우들이 대부분이다[1,4,10,13]. 따라서 탄화수소 독성으로 인한 화학성 폐렴의 발생을 예방하기 위해서는 무엇보다도 환기가 중요하다는 점을 널리 홍보해야 한다. 그리고 방수도포제 용기 표면에 사용 시 주의 및 경고 사항들을 좀 더 분명히 표기해야 할 필요가 있을 것으로 판단된다.

## 참고문헌


1. Weibrecht KW, Rhyee SH. Acute respiratory distress associated with inhaled hydrocarbon. *Am J Ind Med* 2011;**54**:911-4.
2. Caron MF, White CM. Pneumonitis following inhalation of a commercially available water repellent. *J Toxicol Clin Toxicol* 2001;**39**:179-80.
3. Cormican LJ, Rees PJ. Hill walkers' lung. *Respiration* 2006;**73**:836-9.
4. Han SS, Baek HJ, Lee HY, Ryu DR, Cho JH, Park CW. Chemical pneumonitis due to exposure to waterproofing spray containing perfluoroalkyl acrylate copolymer. *J Korean Soc Emerg Med* 2014;**25**:780-3.
5. Lee JY, Kim MJ, Yoo JY, Ahn BK, Hwang HG, Lim GI, *et al*. A case of chemical pneumonitis induced by teflon inhalation. *Korean J Med* 2011;**80**:S194-8.
6. Daubert GP, Spiller H, Crouch BI, Seifert S, Simone K, Smolinske S. Pulmonary toxicity following exposure to waterproofing grout sealer. *J Med Toxicol* 2009;**5**:125-9.
7. Vernez D, Bruzzi R, Kupferschmidt H, De-Batz A, Droz P, Lazor R. Acute respiratory syndrome after inhalation of waterproofing sprays: a posteriori exposure-response assessment in 102 cases. *J Occup Environ Hyg* 2006;**3**:250-61.
8. Perrone H, Passero MA. Hydrocarbon aerosol pneumonitis in an adult. *Arch Intern Med* 1983;**143**:1607-8.

9. Cullen MR, Balmes JR, Robins JM, Smith G. Lipoid pneumonia caused by oil mist exposure from a steel rolling tandem mill. *Am J Ind Med* 1981;**2**:51-8.
10. Khalid I, Godfrey AM, Ouellette DR. Chemical pneumonitis and subsequent reactive airways dysfunction syndrome after a single exposure to a household product: a case report. *J Med Case Rep* 2009;**3**:112.
11. Noh DH, Kim HR, Cho KH, Kim D, Shin SN, Shin JH, *et al*. Two cases of chemical pneumonitis induced by hydrocarbon aspiration. *Tuberc Respir Dis* 2009;**67**:148-53.
12. Steele RW, Conklin RH, Mark HM. Corticosteroids and antibiotics for the treatment of fulminant hydrocarbon aspiration. *JAMA* 1972;**219**:1434-7.
13. Jinn Y, Akizuki N, Ohkouchi M, Inase N, Ichioka M, Marumo F. Acute lung injury after inhalation of waterproofing spray while smoking a cigarette. *Respiration* 1998;**65**:486-8.
14. van Daal GJ, So KL, Gommers D, Eijking EP, Fievez RB, Sprenger MJ, *et al*. Intratracheal surfactant administration restores gas exchange in experimental adult respiratory distress syndrome associated with viral pneumonia. *Anesth Analg* 1991;**72**:589-95.
15. Kerr CL, Ito Y, Manwell SE, Veldhuizen RA, Yao LJ, McCaig LA, *et al*. Effects of surfactant distribution and ventilation strategies on efficacy of exogenous surfactant. *J Appl Physiol* 1998;**85**:676-84.
16. Horoz OO, Yildizdas D, Yilmaz HL. Surfactant therapy in acute respiratory distress syndrome due to hydrocarbon aspiration. *Singapore Med J* 2009;**50**:e130-2.