계명의대학술지 제34권 2호
Keimyung Med J
Vol. 34, No. 2, December, 2015

흉요천추 보조기의 부적절한 착용으로 인해 발생한 대퇴감각이상증 1례

고상형·조경진·백정현·선형주[1]

대전 선병원 재활의학과, 내과[1]

Meralgia Paresthetica Resulting from Inaccurate Wearing of a Thoraco-lumbo-sacral-orthosis

Sanghyung Ko, M.D., KyoungJin Cho, M.D., JungHyun Baek, M.D., HyeongJu Sun[1], M.D.

Department of Physical Medicine and Rehabilitation, Internal Medicine[1], Sun General Hospital, Daejeon, Korea

Received: September 18, 2015
Revised: October 6, 2015
Accepted: October 13, 2015
Corresponding Author: Sanghyung Ko, M.D.,
Department of Physical Medicine and Rehabilitation,
Sun General Hospital,
29 Mokjung-ro, Jung-gu, Daejeon 34811, Korea
Tel: +82-42-220-8744
E-mail: kosang45@hanmail.net

• The authors report no conflict of interest in this work.

Meralgia paresthetica is a lateral femoral cutaneous neuropathy that results in symptoms of anterolateral thigh paresthesia and numbness. Its presentation due to compression of a thoraco-lumbo-sacral-orthosis (TLSO) has not been reported. We experienced a case of a 67-year-old woman who developed left lateral femoral cutaneous neuropathy as a complication of inaccurate wearing of a TLSO. The patient suffered from tingling sensation and pain in the anterolateral aspect of the left thigh without muscular weakness. An electro-diagnostic study revealed a conduction block in the left lateral femoral cutaneous nerve (LFCN) around the inguinal ligament. Ultrasonography revealed swelling of the left LFCN compared with the right side. The patient's symptoms improved after she ceased wearing the TLSO and received conservative care. Considering the complications can develop after wearing spinal orthosis, we suggest that orthosis be prescribed accurately and inspected meticulously by experts physician.

Key Words: Lataral femoral cutaneous neuropathy, Meralgia paresthetica, Thoracolumbosacral orthosis

서 론

대퇴감각이상증은 외측 대퇴피부신경의 단발 신경병증으로 인하여 근력약화 없이 대퇴부의 전외측에 통증과 이상감각이 발생하는 질환이다. 대퇴감각이상증을 유발하는 원인으로는 복강 내 종양, 비만, 임신, 꽉 끼는 바지나 벨트, 코르셋, 좌석벨트 등으로 인한 신경의 압박이 보고되어

© Copyright
Keimyung University School of Medicine 2015

있으며, 장골 이식술, 서혜부 탈장 교정술, 제왕절개술과 같은 수술로 인한 신경의 직접적인 손상으로도 발생할 수 있고, 당뇨, 갑상샘 저하증, 알코올 중독 등도 연관이 있는 것으로 알려졌다[1]. 저자들은 요추 골절의 보존적 치료를 위하여 착용한 플라스틱 바디 재킷형 흉요천추 보조기로 인하여 발생한 일측 대퇴감각이상증을 경험하였다. 척추보조기로 인해 발생한 대퇴감각이상증은 아직 보고된 바 없으나 부적절한 방법으로 흉요천추 보조기를 착용시 발병 소지가 있어 이를 보고하고자 한다.

증 례

67세 여자가 내원 당일 화장실에서 넘어져 발생한 허리 통증으로 본원 응급실로 내원하였다. 응급실에서 시행한 요추부 단순촬영검사 및 자기공명영상 검사상 요추 3번의 압박골절로 진단되어 신경외과로 입원하였다. 신경외과에서는 보존적 치료를 결정하여 플라스틱 바디 재킷형 흉요천추 보조기를 처방하였다. 환자는 수일간의 침상 안정 후 보조기를 착용하고 보행을 시작하였으나 흉요천추 보조기 착용 시 좌측 전상장골극 부위가 보조기에 닿아 불편하고 통증이 있어 신경외과 의사에게 이를 호소하였다. 신경외과 의사는 환자에게 흉요천추 보조기를 좀 더 올려서 착용하도록 지시하였으나 보조기를 수정하지는 않았다. 이후 흉요천추 보조기 착용 7일째부터 좌측 대퇴부 전면에 저리고 찢기는 느낌의 통증 및 이상감각이 발생하였다. 통증 및 이상감각이 발생하고 열흘이 지나도 증상이 지속하자 요추 자기공명영상 검사를 다시 한 번 시행하였으나, 입원 당시 시행한 자기공명영상 검사와 비교하여 변화된 소견은 없었다. 다시 일주일이 경과한 후까지도 통증이 지속하여, 신경외과 의사는 제5번 요수 신경뿌리병증을 감별하기 위한 진단적 목적으로 좌측 5번 요수 신경뿌리에 선택적 신경뿌리 차단술을 시행하였으나 효과가 없었다. 이에 좌측 대퇴부 전외측 통증 및 이상감각이 발생한 지 3주째에 본원 재활의학과로 근전도 및 신경전도검사가 의뢰되었다.

환자는 키 155 cm, 체중 51 kg으로 신체질량지수 21.23의 정상 체형이었고, 약 15년 전 당뇨병 진단받고 현재까지 복약 중이었나 평소 혈당 관리가 잘 되는 편으로 입원 당시 당화혈색소는 5.7%였다. 이외 다른 과거력은 없었다. 도수근력검사상 하지 근력은 정상으로 양측에 차이가 없었다. 좌측 대퇴부 전외측에 수치통증 척도 점수상 8점의 통증 및 이상감각을 보였으며, 좌측 전상장골극 부위를 가볍게 두드렸을 때 좌측 대퇴부 전외측으로 통증이 방사되는 티넬 징후가 보였다. 그 외 하지 부위 감각은 정상 소견이었다. 하지 직거상 검사상 하지로 방사되는 통증은 발생하지 않았고, 심부건반사도 정상 소견이었다.

Ma와 Liveson이 제안한 방법[2]에 따라 외측 대퇴피부신경의 역방향성 감각 신경전도검사를 시행하였다. 샅고랑인대 아래에서 자극하였을 때 양측의 잠시에 차이는 없었으나 진폭은 우측 10.12 μV, 좌측 4.52 μV로 좌측이 우측과 비교하여 절반 아래로 감소하여 있었다. 샅고랑인대 위에서 자극하였을 때 우측에서는 정점잠시 3.0 ms, 진폭 9.04 μV였으나 좌측에서는 신경활동전위가 나타나지 않았다 (Fig. 1, Table 1). 그 외 다른 하지의 운동과 감각신경 검사들은 정상이었으며 (Table 1&2), 침근전도 검사상에서도 모든 근육에서 정상 소견이었다.

전기진단검사를 통해서 좌측 외측 대퇴피부신경병증으로 진단하고, 이의 확인을 위하여 외측 대퇴피부신경 의 초음파 검사를 시행하였다. 탐식자를 전상장골극 바로 위에서 횡 방향으로 위치한 다음, 전상장골극과 샅고랑인대를 확인하고 탐식자를 전상장골극을 기준으로 상하 방향으로 움직여 외측 대퇴피부신경을 찾았다. 전상장골극 부위에서의 신경 단면 영상을 포착시켜 양측 신경의 단면적을 비교한 결과 우측 6.0 mm^2, 좌측 14.5 mm^2로 좌측 외측 대퇴피부신경에서 신경의 종창이 있음을 확인할 수 있었다(Fig. 2).

신경외과 의사에게 좌측 외측 대퇴피부신경병증이 진단되었음을 알리고, 흉요천추 보조기의 수정 제작과 증상이 지속할 경우 신경차단술을 고려해 볼 것을 권유하였다. 신경외과에서는 골절된 제3번 요추의 추체 압박 정도가 30% 미만으로 보조기가 꼭 필요한 상태가 아니고, 환자가 보조기에 대한 거부감이 있어 더는 흉요 천추 보조기를 착용하지 않고 경과 관찰하기로

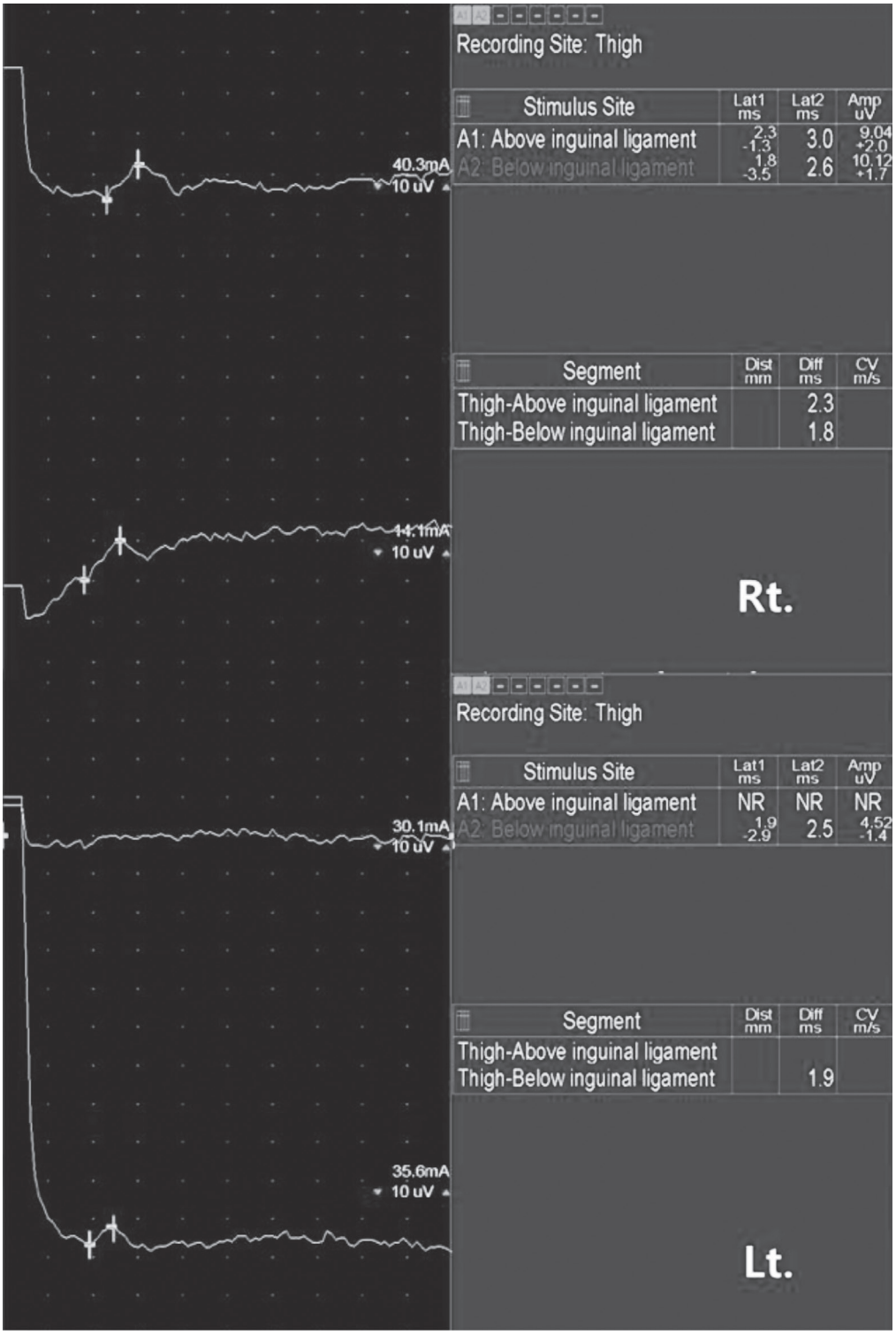

Fig. 1. Recording of the conduction of the right and left lateral femoral cutaneous sensory nerves (LFCN). The amplitude of the conduction of the left LFCN is reduced when stimulated below the inguinal ligament and there is no response when stimulate above the inguinal ligament.

Table 1. Findings of sensory nerve conduction study

Nerve	Stimulation	Recording	Peak latency (msec)	Amplitude (μV)
Superficial peroneal	Lower leg	Rt. Ankle	3.1	15.14
		Lt. ankle	3.2	14.78
Sural	Calf	Rt. lateral malleolus	3.1	12.60
		Lt. lateral malleolus	3.2	13.40
LFCN	Above IL	Rt. lateral thigh	3.0	9.04
	Below IL	Rt. lateral thigh	2.6	10.12
	Above IL	Lt. lateral thigh	No response†	
	Below IL	Lt. lateral thigh	2.5	4.52†

† Abnormal finding, LFCN: lateral femoral cutaneous nerve, IL: inguinal ligament.

Table 2. Findings of motor nerve conduction study

Nerve	Stimulation	Recording	Latency (msec)	Amplitude (mV)	NCV (m/sec)
Peroneal	Ankle	Rt. EDB	4.2	4.81	46
	Fibular head	Rt. EDB	9.9	4.47	
	Ankle	Lt. EDB	4.4	4.98	45
	Fibular head	Lt. EDB	10.1	4.75	
Tibial	Ankle	Rt. AH	4.0	12.03	47
	Knee	Rt. AH	11.3	8.30	
	Ankle	Lt. AH	4.1	11.02	47
	Knee	Lt. AH	11.4	8.90	

NCV: nerve conduction velocity, EDB: extensor digitorum brevis, AH: abductor hallucis.

결정하였다. 퇴원하여 좌측 대퇴 전외측 부위의 통증 발생 2개월 후 재활의학과 외래에 내원하였을 때 환자의 통증은 많이 감소하여 있었다.

고 찰

외측 대퇴피부신경은 순수 감각 신경으로 제2, 3 요수의 신경근에서 기시하여 장요근의 앞쪽을 전상장골극 방향으로 비스듬히 가로질러 내려온다. 보통 전상장골극 바로 내측 하방에서 샅고랑인대 아래, 넙다리빗근 앞쪽으로 주행하여 하지로 내려오며, 샅고랑인대의 약 10 cm 하방에서 대퇴근막을 통하여 피하조직으로 나온다. 샅고랑인대를 지나 넙다리빗근 앞쪽에서 전방 분지와 후방 분지로 나뉘어 대퇴에서 슬부까지 앞쪽의 표피와, 둔부에서 대퇴골의 대전자 부위까지의 외측 표피를 각각 지배한다. 그러나 이러한 주행 경로 상에서 매우 다양한 해부학적 변이가 보고되어 있다.

대퇴감각이상증은 외측 대퇴피부신경의 단발

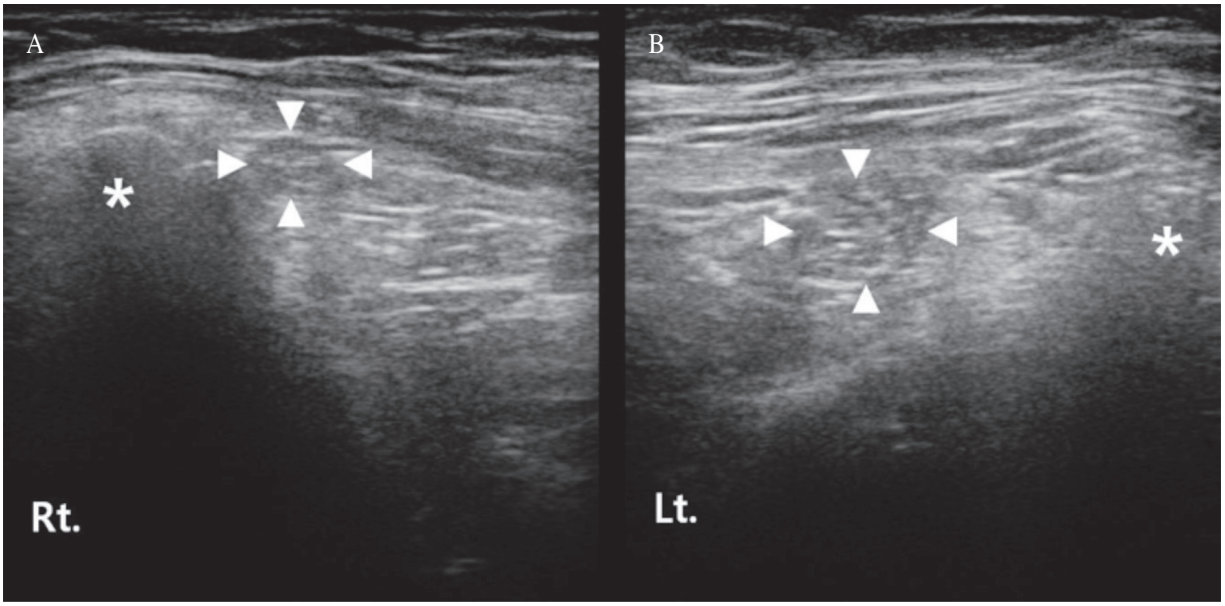

Fig. 2. (A) Cross-sectional ultrasonography findings of the lateral femoral cutaneous nerve (LFCN, arrowheads), medial to the anterior superior iliac spine (ASIS, asterisk). (B) The LFCN is swollen compared with the right LFCN.

신경병 증으로 대퇴부 전외측의 화끈거림이나 찌르는 듯한 느낌의 저린감 및 통증, 감각 이상, 감각 저하가 주증상으로 나타난다. 다양한 원인이 있으며, 정확한 원인을 찾을 수 없는 경우가 많지만, 본 증례에서와같이 전상장골극 주변에서 낮은 강도의 반복적인 손상이 외측 대퇴피부 신경에 가해져 신경병증을 유발하는 경우가 흔하다[1].

흉요추 보조기에서 전방 하단의 위치는 치골결합의 약 1/2 인치 상방, 그리고 샅굴주름을 따라서 위치해야 하며, 양 끝은 장골연과 전자부의 중간에 있는 근육 부분에 위치해야 뼈 돌출부위를 피할 수 있다[3]. 그러나 본 증례 환자의 경우 그보다 짧아 보조기의 하단이 양측 전상장골극 부위에 위치하도록 착용하고 있었다(Fig. 3). 또한, 요추부 단순촬영 검사상 콥스각 10도 수준의 약간의 척추측만증과 골반 회전이 있었으며, 이로 인해 좌측 전상장골극 주변에서 흉요천추 보조기에 의한 지속적이고 반복적인 압박이 좌측 외측 대퇴피부신경에 가해져 대퇴감각이상증이 발생한 것으로 사료된다.

대퇴감각이상증은 증상의 유사성으로 인해 요추부 신경뿌리병증과의 감별에 주의가 필요하다. 진단은 임상 증상과 국소마취 신경차단술의 효과를 통해 이루어질 수 있으나, 객관적이고 신뢰할 수 있는 검사로 감각신경전도 검사나 체성감각유발전위 검사를 통해 진단할 수 있다. 또한 초음파 검사를 통해서 신경의 부종 및 염증 소견 같은 형태학적 변화를 확인하는 것도 진단에 도움이 될 수 있다[4]. 특히 초음파 검사는 신경의 주행 경로를 확인하고, 필요한 경우 정확한 부위에 신경차단술까지 시행할 수 있는 장점이 있다[5]. 본 증례에서도 요추부 신경뿌리병증과 감별하는 것에 어려움이 있었으며, 이로 인해 진단 및 치료가 지연되었다. 임상 증상에서 대퇴 감각이상증이 의심될 경우, 증상 발생 후 약 10일 정도 경과하면 왈러 변성이 진행되어 외측 대퇴피부신경의 감각신경전도 검사를 통해 진단할 수 있다. 신경전도 검사에서도 감별이 어려울 경우에는 초음파 검사를 시행하고, 필요한 경우 초음파 유도하 신경차단술까지 시행한다면 더욱 빠른 진단 및 치료를 할 수 있을 것이다.

대퇴감각이상증의 치료는 우선 보존적 치료를 시행하는 것이 추천된다. 원인이 확인되었다면 해당 원인을 제거하여야 하며, 약 85%의 환자에서 보존적

Fig. 3. The patient wearing the plastic body jacket thoraco-lumbo-sacral-orthosis (TLSO). Both bottom ends of the TLSO are touching the anterior superior iliac spine (ASIS, arrow). The correct bottom position of the TLSO (dashed line) is indicated, where both ends of the TLSO are located between the ASIS (arrow) and the greater trochanter of the femur (arrowhead).

치료에 양호한 경과를 보이는 것으로 보고되어 있다[6]. 본 증례에서도 기저 원인이 확인되었다고 판단하였기에 보존적 치료만을 시행하였고 경과 또한 좋았다. 보존적 치료에도 통증이 지속하는 경우 주사치료를 시행한다. 주사치료에도 치료에 실패하는 경우 박동성 고주파치료 [7] 혹은 수술적 치료[8]까지도 고려해볼 수 있다.

척추측만증, 흉요추의 골절, 기타 척추 수술 이후의 환자들에게 플라스틱 바디 재킷과 같은 척추 보조기가 많이 처방된다. 그러나 척추 보조기가 잘못 제작되거나 부적절한 방법으로 착용 되는 경우가 많다. 이로 인해 불편감이나 통증이 발생하는 경우가 흔하고, 이는 환자의 순응도 저하로 이어져 예후에 나쁜 영향을 줄 수 있다. 플라스틱 바디 재킷과 같은 척추 보조기로 인해 발생할 수 있는 합병증으로 근육이나 연부조직의 위축, 피부 손상, 증상의 악화 등이 있다. 그러나 척추 보조기 때문에 발생한 외측 대퇴피부신경병증은 본 증례에서 처음 보고되는 것이다. 이를 예방하기 위해서는 보조기의 정확한 제작과 검수, 올바른 착용에 대한 환자 교육이 필요하다. 실제로 앉거나 선 자세로 보조기를 착용하거 나 흉추 띠를 매지 않는 등과 같이 보조기를 잘못 착용한 예나 앉을 때 불편하다는 이유로 짧게 제작하여 착용한 경우를 흔히 볼 수 있다. 척추보조기 사용 행태에 대한 Han 등[9]의 연구에 의하면 20명의 대상 환자 중 3명은 보조기를 전혀 착용하지 않았고, 나머지 17명의 환자 중에서도 보조기가 정확히 제작되어 올바른 방법으로 잘 착용하고 있는 환자는 5명에 불과하였다. 나이트 테일러 흉요추 보조기 또는 나이트 요추 보조기를 착용한 척추전이암 환자에 국한된 연구이기는 하지만 플라스틱 바디 재킷 등의 다른 흉요추 보조기에서도 순응도 및 사용상의 문제점은 마찬가지일 것으로 생각된다.

본 증례에서와같이 흉요천추 보조기의 부적절한 제작 및 착용이 환자에게 대퇴감각이상증과 같은 심한 통증을 일으키는 합병증을 유발할 수 있음을 유념하고, 흉요천추 보조기의 정확한 처방, 검수 및 추적 관찰이 필요하다고 하겠다.

참고문헌

1. Braddom RL, Chan L. *Physical medicine and rehabilitation*. Philadelphia: Elsevier/Saunders; 2011.
2. Ma DM, Liveson JA. *Nerve conduction handbook*. F.A. Davis; 1983.
3. DeLisa JA, Gans BM, Walsh NE. *Physical medicine and rehabilitation*. Philadelphia: Lippincott Williams Wilkins; 2005.
4. Suh DH, Kim DH, Park JW, Park BK. Sonographic and electrophysiologic findings in patients with meralgia paresthetica. *Clin Neurophysiol* 2013;**124**:1460-4.
5. Tagliafico A, Serafini G, Lacelli F, Perrone N, Valsania

V, Martinoli C. Ultrasound-guided treatment of meralgia paresthetica (lateral femoral cutaneous neuropathy): technical description and results of treatment in 20 consecutive patients. *J Ultrasound Med* 2011;**30**:1341-6.

6. Dureja GP, Gulaya V, Jayalakshmi TS, Mandal P. Management of meralgia paresthetica: a multimodality regimen. *Anesth Analg* 1995;**80**:1060-1.
7. Choi HJ, Choi SK, Kim TS, Lim YJ. Pulsed radiofrequency neuromodulation treatment on the lateral femoral cutaneous nerve for the treatment of meralgia paresthetica. *J Korean Neurosurg Soc* 2011;**50**:151-3.
8. Son BC, Kim DR, Kim IS, Hong JT, Sung JH, Lee SW. Neurolysis for meralgia paresthetica. *J Korean Neurosurg* Soc 2012;**51**:363-6.
9. Han TR, Kim JH, Chung SG, Shin HI. The early usage pattern of spinal orthosis in patients with spinal metastasis. *J Korean Acad Rehabil Med* 1999;**23**:869-74.