계명의대학술지 제36권 1호
Keimyung Med J
Vol. 36, No. 1, June, 2017

스테로이드치료로 완치된 혈구탐식 림프조직구증식증으로 발현한 중증열성혈소판감소증후군 2례

김윤정·배소현·정혜진·이상아·김민정·장현하·김신우·김수정·이종명

경북대학교 의학전문대학원 내과학교실

Two Cases of Severe Fever with Thrombocytopenia Syndrome Manifested with Hemophagocytic Lymphohistiocytosis Successfully Treated with Steroids

Yoon Jung Kim, M.D., So Hyun Bae, M.D., Hye Jin Jung, M.D., Sang Ah Lee, M.D., Min Jung Kim, M.D., Hyun Ha Chang, M.D., Shin Woo Kim, M.D., Su Jeong Kim, M.D., Jong Myung Lee, M.D.

Department of Internal Medicine, Kyungpook National University School of Medicine, Daegu, Korea

Received: April 10, 2017
Revised: April 26, 2017
Accepted: May 31, 2017
Corresponding Author: Hyun Ha Chang, M.D., Department of Internal Medicine, Kyungpook National University Hospital, 130 Dongdeok-ro, Jung-gu, Daegu 41944, Korea
Tel: +82-53-200-6553
E-mail: changhha@knu.ac.kr

• The authors report no conflict of interest in this work.

© Copyright
Keimyung University School of Medicine 2017

Severe fever with thrombocytopenia syndrome (SFTS) is an emerging and potentially life-threatening tick-borne virus disease in Korea. It can be presented with hemophagocytic lymphohistiocytosis (HLH) as severe complicated cases. Here, we report two cases of SFTS associated HLH patients fully recovered with steroids and conservative treatment, even though they had high risk factors of poor prognosis.

Keywords: Fever, Hemophagocytic lymphohistiocytosis, Steroids, Thrombocytopenia

서 론

중증열성혈소판감소증후군(severe fever with thrombocytopenia syndrome, SFTS)은 급성 발열성 바이러스 질환으로 1-2주 정도의 잠복기를 거쳐 발열, 오심, 구토, 설사, 경련, 의식저하, 범혈구 감소 및 다발성 장기부전으로 발현된다. 2011년 중국에서 첫 사례 보고가 있었고 당시 SFTS 바이러스가 규명되었다. 국내에서는 2013년에 처음 보고된 이후 매년 발생이 증가하고 있는 중요 감염질환이다[1]. 국내에서 보고된 사망률이 30% 정도 되지만 효과적인 백신 및 정립된 치료법이 아직 없어

현재 항바이러스제 투여와 함께 혈장교환, 스테로이드, 면역글로불린 등의 치료가 시도되고 있다[2-3]. 혈구탐식림프조직구증식증(hemophagocytic lymphohistiocytosis, HLH)은 고열과 범혈구 감소, 간과 비장의 비대, 간 기능 부전 등과 같이 전신을 침범하는 염증반응을 보이는 질환이며, 원발성(유전성, 가족성)과 이차성(바이러스감염이나 악성 종양과 연관) HLH으로 나뉘어 진다. 최근 HLH로 발현되어 SFTS로 진단되는 사례들이 보고 되고 있으나, 현재까지 정립된 치료법은 없는 상태이다[4-5]. 본 증례에서는 HLH로 발현된 SFTS 환자에서 steroids 투여와 보존적인 치료로 완치된 사례를 경험하여 보고하는 바이다.

증 례

증례 1

농사 짓는 73세 여자로 기저질환으로 고혈압, 심방 세동이 있으며, 내원 8일 전부터 열감이 발생하였다. 이후 전신 쇠약감이 지속되어 2차 병원에 입원하여 시행한 검사에서 백혈구감소증 보이고 열이 지속되어 전원 되었다.

내원 당시 활력징후는 혈압 103/62 mmHg, 맥박수 49회/분, 체온 37.2℃, 호흡수 20회/분이었다. 의식은 명료 하였으며 신체 검사상 특이소견은 없었다. 입원 당시 시행한 말초혈액검사에서 white blood cell (WBC) 560/μL, absolute neutrophil count (ANC) 270/μL, hemoglobin (Hb) 11.7 g/dL, platelet (PLT) 52,000/μL, aspartate transaminase (AST) 765 IU/L, alanine aminotransferase (ALT) 211 IU/L, creatine phosphokinase (CPK) 360 IU/L, lactate dehydrogenase (LDH) 1,376 IU/L, ferritin 33,697 mg/dL, blood urea nitrogen (BUN) 13.4 mg/dL, creatinine (Cr) 0.84 mg/dL, c-reactive protein (CRP) 0.31 mg/dL, procalcitonin 0.241 mg/dL, triglyceride 195 mg/dL, fibrinogen 211 mg/dL, D-dimer 13.98 ug/mL, NK 세포활성도(nature killer cell activity) 21.3%이 확인되었다. 소변검사상 특이소견 없었으며, soluble interleukin-2 receptor에 대한 검사는 시행하지 않았다.

혈액으로 시행한 Epstein-barr virus anti-viral capsid antigen IgM, human immunodeficiency virus (HIV) antigen (Ag)/antibody (Ab) 및 Cytomegalovirus IgM, hepatitis B/C virus, *Oritentia tsutsugamushi* Ab, Leptospira Ab, Hantaan virus Ab 및 nasal swab influenza 검사 모두 음성 소견이었다. 자가면역검사상 C3/C4 48/26.7 mg/dL로 C3 감소를 보이나, 이외 antinuclear antibodies (ANA), anti-neutrophil cytoplasmic antibody (ANCA) 검사에서 모두 정상 이었다. 흉부 전산화단층촬영(computed tomography, CT)에서 우측 액와부위 림프병증이 확인되었으며, 이외 복부 CT 및 심장초음파검사에서 특이소견은 없었다. 검사결과가 나오기 전 경험적 항생제로 meropenem 주사 및 doxycycline 경구 복용을 하였다. 대구시 보건환경연구원에서 혈액 샘플로 real time reverse transcription polymerase chain reaction (PCR)을 통해 M segment glycoprotein N/C (Gn/Gc, 22.91 cycle), S segment nucleocapside protein N/nonstructural protein (N/NSs, 21.07 cycle) gene의 viral RNA를 증폭하여 SFTS가 확진 되었다. 입원 1일째에는 골수질환을 감별하기 위하여 골수검사를 진행하였다. 골수검사에서 저세포성 골수(hypocellular marrow) 및 혈구탐식증(조직구, histiocyte 13.3%, Fig. 1A&B)을 보였으며, 2004년 HLH 진단기준에 따라 38.5℃ 이상 발열, 혈소판 감소, 혈색소 감소, ferritin 증가, 골수검사의 8가지 항목 중 4가지를 만족하여 임상적으로 HLH을 진단하였다.

입원 5일째부터 dexamethasone 5 mg 정주로 5일간 투여하였으며 이후 증상 호전 및 말초혈구세포수가 정상화 되어 prednisolone 15 mg/일로 감량하여 3일간 투여 후 중지하였다. 스테로이드 치료기간 동안 특별한 부작용은 없었으며 증상 및 골수기능이 회복되었다. 총 2주 입원 치료 후 퇴원 하였고 이후 6주간 외래 추적관찰 후 치료 종결 하였다. 치료 후 말초혈액검사에서 WBC 4,970/μL, ANC 2,950/μL, Hb 12.4 g/dL, PLT 279,000/μL, AST 20 IU/L, ALT 17 IU/L, CPK 55 IU/L, LDH 174 IU/L, ferritin 82 mg/dL, BUN 18.3 mg/dL, Cr 0.74 mg/dL, CRP 0.05

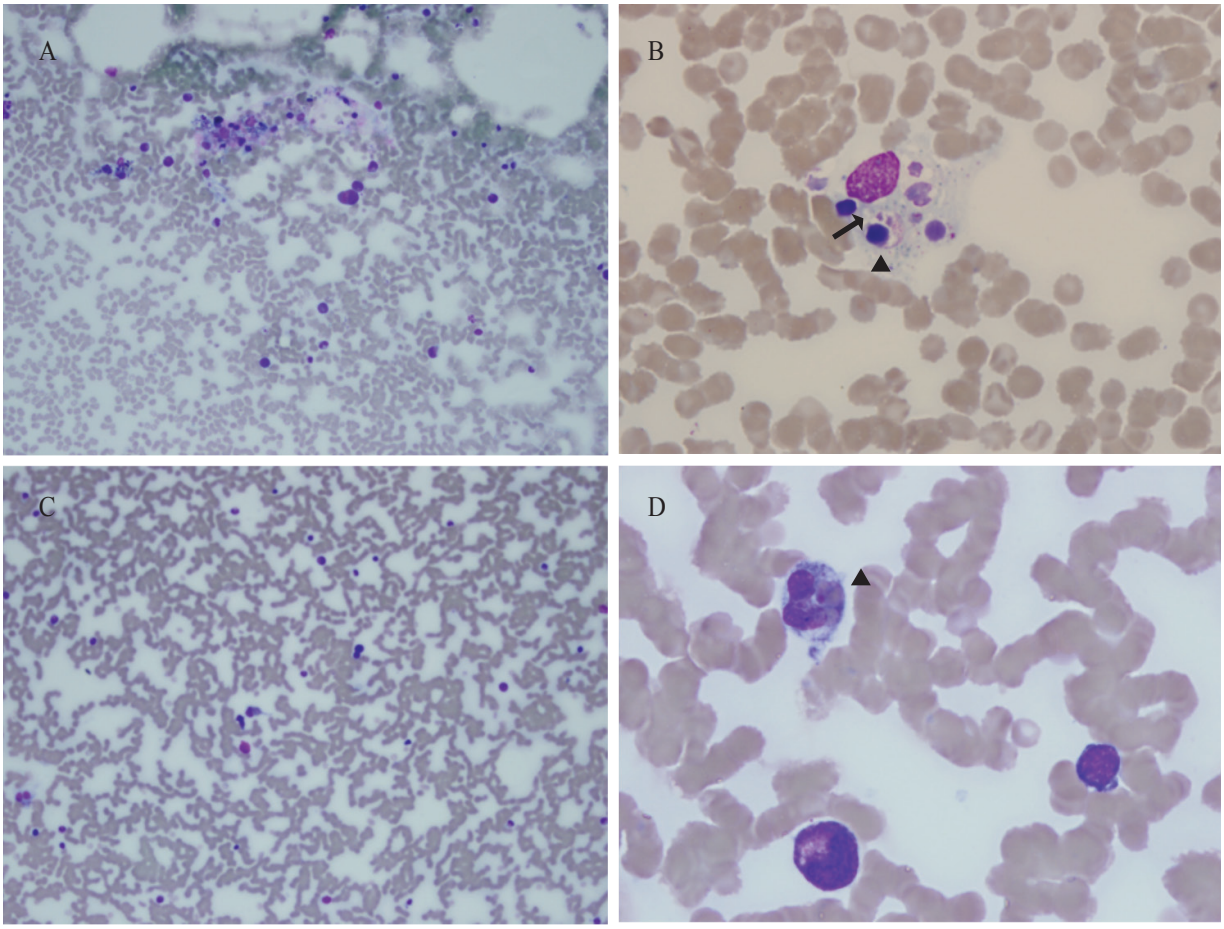

Fig. 1. The smears of the bone marrow aspiration show multiple histiocytes with phagocytosis. (A) A bone marrow aspiration of case 1. The histiocytic hyperplasia and hemophagocytosis are observed. (B) A bone marrow aspiration of case 1. Activated histiocytes containing myeloid precursors (arrowhead) and platelets (arrow) are observed (C) A bone marrow aspiration of case 2. The hypoplastic bone marrow is observed (D) A bone marrow aspiration of case 2. The histiocytes with phagocytosis of red blood cells are observed. Wright Giemsa stain, ×200 (A,C), ×1,000 (B,D)

mg/dL로 혈구수치 및 간 효소수치, 근육수치, LDH, ferritin 수치가 회복되었다 (Table 1,2).

증례 2

농사 짓는 82세 남자로 기저질환으로 고혈압이 있으며 내원 2주 전부터 복통, 설사 및 4일 전부터 열감, 전신쇠약감 등이 있었다. 2차 병원에서 장염으로 치료 하였으나 열이 지속되고 혈액검사상 백혈구 감소, 혈소판 감소가 있어 전원 되었다.

내원 당시 활력 징후는 혈압 113/68 mmHg, 맥박수 58회/분, 체온 35.8℃, 호흡수 20회/분이었다. 의식은 명료 하였으며, 신체 검진상 장음이 항진되어 있었으며 그 외의 다른 이상 징후는 관찰되지 않았다. 입원 당시 시행한 말초혈액검사에서 WBC 2,210/μL, ANC 1,840/μL, Hb 12.1 g/dL, PLT 63,000/μL, AST 135 IU/L, ALT 47 IU/L, CPK 225 IU/L, LDH 671 IU/L, ferritin 2,141 mg/dL, BUN 24 mg/dL, Cr 0.8

Table 1. Basic characteristics of reported SFTS-associated HLH cases

	Case 1*	Case 2*
Age (years)	73	82
Sex	Female	Male
Fever (℃)	38.5	39
Rash	-	-
Lymphadenopathy	Right axilla	Both supraclavicular, right external iliac & right inguinal area
Splenomegaly	-	-
Hemorrhage	-	-
CNS symptom/sign	-	-
Gastro intestinal symptom/sign	-	Abdominal pain, diarrhea
ICU care	-	-
Outcome	Recovered	Recovered

* SFTS virus was confirmed by RT-PCR analysis. CNS: central nervous system.

mg/dL, CRP 1.28 mg/dL, procalcitonin 5,913 mg/dL, triglyceride 93 mg/dL, fibrinogen 248 mg/dL, d-dimer 24.76 ug/mL이었다. NK cell activity와 soluble interleukin-2 receptor에 대한 검사는 시행하지 않았다.

혈액검사상 HIV Ag/Ab 및 hepatitis B/C virus검사, *Oritentia tsutsugamushi* Ab, Leptospira Ab검사상 음성이 확인되었고, Hantaan virus Ab (<1:200) 양성 확인되나, 신증후군 출혈열(hemorrhagic fever with renal syndrome, HFRS)의 임상증상 및 혈액검사상 해당 소견 없어 위양성의 가능성이 높은 것으로 고려되었다. 자가면역검사상 C3/C4 40.8/38.1로 C3 감소 소견 보이나, 이외 ANA, ANCA검사 모두 정상으로 확인되었다.

거짓막결장염(pseudomembranous colitis) 가능성을 고려하여 시행한 *Clostridium difficile* toxins A와 B 검사 및 *Clostridium difficile* toxin B gene PCR검사상 모두 음성이었다. 요시험지법검사상 단백뇨 2+ 확인되었고, 요 백혈구와 혈뇨는 확인되지 않았다.

검사결과가 나오기 전 경험적 항생제로 piperacillin/tazobactam을 주사 하였으며 입원기간 중 혈소판 감소가 지속되어 입원 4일째 골수검사를 시행하였다. 골수검사에서 저세포성 골수(hypocellular marrow) 및 혈구포식(hemophagocytosis) (조직구, histiocyte 2.8%, Fig. 1C&D)가 확인되었다. 발열, ferritin 증가, 골수검사 소견으로 2004년 HLH 진단기준 8가지 중 3가지 기준만 만족하였고 임상적으로 HLH로 진단 하였다. 열이 지속되어 시행한 양전자 방출 컴퓨터 단층촬영(Positron emission tomography-computed tomography, PET-CT)에서 악성종양 의심 병변은 확인되지 않았으며, 폐렴이 동반되어 있어 항생제치료를 지속하였다. 대구시 보건환경연구원에서 혈액 샘플로 real time reverse transcription PCR을 시행해 M segment Gn/Gc (26.14 cycle), S segment N/NSs (24.66 cycle) gene의 viral RNA를 증폭하여 SFTS가 확진 되었다.

입원 3일째부터 dexamethasone 10 mg 정주로 4일간 투여하였으며 증상 및 혈액검사의 호전을 보여 prednisolone 30 mg 경구로 감량하여 10일간 투여하였다. 2주 입원기간 동안 골수기능 회복 및 증상이 호전되어 퇴원하였고 이후 5주간 외래 추적관찰 하였다. 퇴원 이후 매주 prednisolone 5 mg 씩 감량하여 투여하였고 prednisolone 5 mg을 일주일 투여 후 특별한 부작용 없이 스테로이드치료를 종료하였다. 치료 종결 후 말초혈액검사에서 WBC

8,930/μL, ANC 5,850/μL, Hb, 12.1 g/dL, PLT 231,000/μL, AST 18 IU/L, ALT 20 IU/L, LDH 220 IU/L, ferritin 75 mg/dL, BUN 25.3 mg/dL, Cr 0.76 mg/dL, CRP 0.36 mg/dL로 혈구수치 및 간효소수치, LDH, ferritin 수치가 회복되었고 단백뇨가 호전되었다(Table 1,2).

고 찰

본 증례의 환자들 모두 혈청 SFTS virus PCR 검사를 통하여 SFTS가 확진 되었고, 증례-1의 경우, 2004년 HLH 진단 기준 8가지 중 38.5℃ 이상 발열, 혈소판과 혈색소 감소, ferritin 증가 및 골수검사의 4가지 기준을 만족하였다. 당시 soluble interleukin-2 receptor에 대한 검사는 시행하지 못하였으나, 임상적으로 HLH를 강력히 의심할 수 있는 ferritin이 최고 50,000 ng/mL 이상 확인되었다. 증례-2의 경우, 발열, ferritin 증가 및 골수검사의 진단기준 3가지를 만족하였고, 기저 면역저하 정도를 확인할 수 있는 NK세포 활성도와 면역 활성도를 나타내는 soluble interleukin-2 receptor에 대한 검사는 시행되지 못하였으나 PET-CT검사에서 비장의 미만성 섭취도 증가 소견은 확인되었다.

과염증상태가 HLH와 유사한 임상양상 및 검사결과를 보일 수 있기 때문에 중증 감염 환자에서 HLH를 의심하여 진단기준 확인 시 3-5개 이내의 진단기준을 만족하는 경우가 빈번하게 있을 수 있고, 골수검사상 hemophagocytosis는 감염, 종양, 류마티스 등 다른 질환에서도 나타날 수 있는 비 특이적인 현상으로

Table 2. The laboratory results of reported SFTS-associated HLH cases

Laboratory test (reference value)	Case 1 (F/73 yr)		Case 2 (M/82 yr)	
	Pre-steroids	Post-steroids	Pre-steroids	Post-steroids
White blood cell (/μL) (4,800-10,800)	560	4,970	2,210	8,930
Absolute neutrophil count (/μL) (1,900-8,000)	270	2,950	1,840	5,850
Hemoglobin (g/dL) (12-16)	11.7	12.4	12.1	12.1
Platelet (/μL)(130,000-400,000)	52,000	279,000	63,000	231,000
Alanine aminotransferase (IU/L) (<41)	211	17	47	20
Aspartate aminotransferase (IU/L) (<40)	765	20	135	18
Lactate dehydrogenase (IU/L) (<250)	1376	174	671	220
Ferritin (mg/dL) (30-400)	33,697	82	2141	75
Blood urea nitrogen (mg/dL) (6-20)	13.4	18.3	24.0	25.3
Creatinine (mg/dL) (0.7-1.30)	0.84	0.74	0.8	0.76
Sodium (mmol/L) (136-145)	135.0	141.0	135.0	139.0
Potassium (mmol/L) (3.5-5.1)	4.0	4.2	4.2	4.0
C-reactive protein (mg/L) (<0.5)	0.31	0.05	1.28	0.36
Procalcitonin (mg/dL) (0-0.1)	0.241	NA	5.913	NA
Triglyceride (mg/dL) (<200)	195	NA	93	NA
Fibrinogen (mg/dL) (200-400)	211	NA	248	NA
D-dimer (ug/mL) (0-1.0)	13.98	NA	24.76	NA

N/A, not available.

알려져 있다[4]. 이로 인해 HLH가 아닌 질환을 HLH로 판단해 버리는 오류를 범할 수 있기 때문에 NK 세포 활성도, 유전자 돌연변이 검사 등을 보완적으로 시행하고 있으나, 현재 검사 가능한 기관이 제한적이고 결과 보고에도 상당한 시간이 소요되므로 정확한 감별진단이 매우 어려운 것이 현실이다[5]. 본 증례에서도 HLH 진단관련 혈액검사를 시행하지 못한 제한 점이 있으며 2004년 HLH 진단기준에는 정확하게 부합하지는 않았으나, 이는 비정상적인 면역병증이 본격적으로 발현되기 전인, 상대적으로 HLH 발현의 초기 단계에 입원하여 검사를 시행하였기 때문으로 생각하였고, 임상증상 및 이중혈구감소(bicytopenia) 양상을 보여 시행한 골수검사상 혈구탐식구증이 확인되어 임상적으로 HLH로 진단하였다.

SFTS는 열, 두통, 위장관계 증상, 혈구 감소, 림프병증을 나타내는 것으로 특징되는 발열기 단계(fever stage)가 있으며 약 7일 정도 지속된다. 이후 의식 저하와 같은 신경학적인 증상, 지속적인 혈소판 감소 및 파종성 혈관 내 응고 및 다발성 장기부전으로 진행될 수 있는 다발성 장기 기능저하 단계(multi organ dysfunction stage)가 질병 시작 약 7일에서 13일에 발생한다. 그리고 질병시작 11일에서 19일 사이 임상 증상과 혈액검사 소견이 정상화되는 회복기 단계(convalescence stage)를 거치게 된다고 알려져 있다[3] 이 중 환자의 생존율과 밀접한 관련성이 있는 단계는 다발성 장기 기능저하 단계로 알려져 있으며[3], 본원에서는 다발성 장기 기능저하 단계로 가기 전 즉각적인 스테로이드치료 를 시작하였고, 두 증례 모두 회복기 단계를 거쳐 특별한 합병증 없이 퇴원하였다. SFTS의 불량한 예후를 나타내는 요인들로 고령의 나이, 중추신경계증상, 파종성 혈관 내 응고, 높은 LDH, CPK 수치, 바이러스 증식 정도 등이 알려져 있으며, HLH 의 불량한 예후 인자로는 고령의 나이, 중추신경계증상 및 높은 ferritin 수치가 알려져 있다[7-8]. 본 증례의 경우, 불량한 예후인자들을 가지고 있었으나 초기 스테로이드 치료를 통해 호전된 사례라 할 수 있겠다.

현재까지 바이러스 증식 정도와 SFTS 질환의 심각도가 바이러스 감염의 직접적 혹은 간접적인 효과로 인한 것인지 연관성은 잘 알려져 있지 않은 상태이다[3]. SFTS virus 감염에서 사이토카인이나 병인의 분자학적 작용기전에 대해 알려진 연구 결과가 없으나, 바이러스 감염 급성기에 나타나는 사이토카인 과분비(cytokine storm)가 사망률의 주된 원인이 될 것이라 생각되고 있다[3]. 본 증례들을 통해 HLH를 동반한 SFTS 감염에서 cytokine storm 및 비장에서 면역매개 혈소판 소모(immune-mediated platelet consumption)의 조절에 효과가 있는 것으로 알려진 스테로이드 초기 치료가 사망과 연관된 나쁜 예후 인자들을 가진 환자들 일부에서는 효과가 있을 것으로 사료된다. 이를 통해 초기 일부의 환자들의 경우 스테로이드 치료 및 보존적 치료 만으로도 회복 가능할 것으로 생각되나 앞으로 더 많은 환자들을 대상으로 한 연구 및 보고가 필요할 것으로 사료된다. 이차성 HLH는 원발성(유전성, 가족성)을 제외한 경우로, 바이러스감염이나 악성 종양과 연관되어 활성화된 면역체계가 혈구탐식과 사이토카인 과분비를 유발하여 증상을 유발하며 스테로이드 및 필요시 항암제로 치료하는 질환이다[6]. 이는 적절한 치료가 이루어 지지 않으면 치명적이며 조기에 의심하지 않으면 진단이 어렵다. 그러므로 이차성 HLH의 치료에는 감염원이나, 악성종양 등 유발인자를 밝히는 것이 치료에 중요하다.

SFTS 및 HLH의 임상양상은 발열을 동반한 전신쇠약과 같이 비 특이적인 증상이며 검사실 소견에서도 둘 다 범혈구감소를 동반하며 그 외 간 효소수치의 상승 등 비 특이적인 소견으로 비슷하다[6]. 따라서, SFTS 유행시기인 4월부터 11월까지는 혈구감소증을 동반한 발열환자에서는 SFTS과 함께 HLH 동반 가능성도 고려하여 적극적인 골수검사 및 주요 침범 장기의 조직검사가 이루어져야 할 것으로 사료된다.

본 증례들은 SFTS 진단 시에 HLH가 함께 진단되어 항암치료나, 항바이러스치료 없이 스테로이드 단독 치료만 했을 때도 특별한 부작용 없이 증상 호전 및 혈액검사가 회복되는 것을 볼 수 있었던 증례들이다. 현재까지 알려진 SFTS 치료는 대증적 치료이며, SFTS에만 효과가 있는 항바이러스제는 아직까지 없고, 예방백신 또한 없다[6]. 치료 효과를 기대하며 시행한 다양한 연구들이 있으나, 최근 연구에 따르면 ribavirin 또는 tetracycline이 SFTS 환자들에서 생존율 증가를 가져다 주지 못함이 보고된 바가 있고[9], ribavirin

치료 지연이 SFTS 사망과의 연관성이 없다는 보고가 있었다[3]. SFTS 단독 감염인 경우, 치사율이 30%에 이르며, HLH를 동반한 SFTS는 치사율이 40%에 이르는 것으로 알려져 있다[10]. 아직까지 SFTS 관련 치료 효과에 대한 대규모의 환자-대조군 비교 연구 결과가 없는 등 근거 자료가 부족하여, 2016년에 발표된 국내 SFTS 진료지침에는 스테로이드 치료가 일반적인 SFTS의 치료로 추천되지 않았다. 하지만 본 증례처럼 HLH를 주요 임상양상으로 보이는 일부의 SFTS 환자에서는 초기 스테로이드 투여가 SFTS 치료 예후 및 생존율 증가에 도움이 될 수 있을 것으로 생각되며, 이에 대한 향후 추가적인 연구가 필요할 것이다.

참 고 문 헌

1. Kim KH, Yi JY, Kim GY, Choi SJ, Jun KI, Kim NH, *et al*. Severe fever with thrombocytopenia syndrome, South Korea, 2012. *Emerg Infect Dis* 2013;**19**:1892–4.
2. Ding F, Zhang W, Wang L, Hu W, Soares Magalhaes RJ, Sun H, *et al*. Epidemiologic features of severe fever with thrombocytopenia syndrome in China, 2011–2012. *Clin Infect Dis* 2013;**56**:1682–3.
3. Gai ZT, Zhang Y, Liang MF, Jin C, Zhang S, Zhu CB, *et al*. Clinical progress and risk factors for death in severe fever with thrombocytopenia syndrome patients. *J Infect Dis* 2012;**206**:1095–102.
4. Oh HS, Kim MS, Lee JO, Kim HY, Kim ES, Park KU, *et al*. Hemophagocytic lymphohistiocytosis associated with SFTS virus infection: a case report with literature review, *Medicine* 2016;**95**(31):e4476.
5. Kim DY. Hemophagocytic lymphohistiocytosis in adults–overview, diagnosis, and treatment. *Korean J Med* 2015;**88**:525-34.
6. Kim N, Kim KH, Lee SJ, Park SH, Kim IS, Lee EY, *et al*. Bone marrow findings in severe fever with thrombocytopenia syndrome: prominent haemophagocytosis and its implication in haemophagocytic lymphohistiocytosis. *J Clin Pathol* 2016;**69**:6537–41
7. Jordan MB, Allen CE, Weitzman S, Filipovich AH, McClain KL. How I treat hemophagocytic lymphohistiocytosis. *Blood* 2011;**118**:4041–52.
8. Trottestam H, Horne A, Arico M, Egeler RM, Filipovich AH, Gadner H, *et al*. Chemoimmunotherapy for hemophagocytic lymphohistiocytosis: long-term results of the HLH-94 treatment protocol. *Blood* 2011;**118**:4577–84.
9. Kitao A, Ieki R, Takatsu H, Tachibana Y, Nagae M, Hino T, *et al*. Severe fever with thrombocytopenia syndrome presenting as hemophagocytic syndrome: two case reports. *Springer Plus* 2016;**5**:361.
10. Lee JM, Jeong GM, Lim JH, Kim Hawk, Park SW, Lee WJ, *et al*. Severe fever with thrombocytopenia syndrome presenting with hemophagocytic lymphohistiocytosis. *Infect Chemother* 2016;**48**:338-41.