Research in Vestibular Science Vol. 12, No. 1, March 2013
pISSN 2092-8882, eISSN 2093-5501

Case Report

인공와우이식 후 발생한 양성 돌발성 두위현훈

계명대학교 의과대학 이비인후과학교실
박종원, 박민주, 이예원, 남성일

Benign Paroxysmal Positional Vertigo After Cochlear Implantation

Jong Won Park, Min Ju Park, Ye Won Lee, Sung Il Nam
Department of Otolaryngology, Keimyung University School of Medicine, Daegu, Korea

· Received Oct 31, 2012
Revised Nov 24, 2012
Accepted Nov 24, 2012

· Corresponding Author:
Sung Il Nam
Department of Otolaryngology, Keimyung University School of Medicine, 56 Dalseong-ro, Jung-gu, Manghyang-ro, Daegu 700-712, Korea
Tel: +82-53-250-7715
Fax: +82-53-256-0325
E-mail: entnamsi@dsmc.or.kr

· Copyright ⓒ 2013 by
The Korean Balance Society.
All rights reserved.

Cochlear implantation (CI) has enabled hearing rehabilitation of patients with severe hearing impairment for more than 20 years now. There have been reported that one possible complication of CI is the impairment of balance function with resulting vertigo symptoms. CI still implies trauma on the labyrinthine structures to allow the electrode system to be inserted into the cochlear turns. Benign paroxysmal positional vertigo is an uncommon development after CI. We experienced an 80-year-old woman who had immediate onset of vertigo after CI, which diagnosed in postoperative one day after CI. In postoperative videonystagmography, no spontaneous nystagmus was observed, but in right Dix-Hallpike, torsional nystagmus, where the top of the eye rotates towards the right ear in beating fashion. Vertigo improved after modified Epley maneuver. However there was one recurrence after 12 days later. The case is described along with a review of the literature.

Research in Vestibular Science 2013;12(1):35-38

Key Words: Cochlear implantation; Positional vertigo

서 론

양성 돌발성 두위현훈(benign paroxysmal positional vertigo, BPPV)은 두위변환 시에 생기는 회전성, 재발성 현훈으로써, 침상에서 돌아눕거나 일어날 때, 찬장의 물건을 꺼내려고 위를 쳐다볼 때 등 특정한 자세를 취할 경우에 수초 동안의 심한 어지럼증과 피로현상이 특징인 질환으로 1921년 Barany에 의해 처음으로 소개되었다.

BPPV는 병력청취를 통해 현훈의 발생이 자세변화와 관련이 있는지를 살펴보고 신체검사 특히 후반고리관 BPPV인 경우는 Dix-Hallpike 검사 시 특정한 안진의 유발여부를 확인함으로써 진단할 수 있다. 특징적인 안진 양상은 두위변환 후 안진이 나타나기까지 2-20초의 잠복기, 짧은 안진의 지속시간(5-30초), 향지성 회전성 안진, 안진이 소실된 후 현수위에서 다시 일어나 앉게 되면 결석이 반대방향으로 움직이며 안진의 방향이 역전되는 현상, Dix-Hallpike 수기를 반복하면 안진이 감소하거나 관찰되지 않는 피로현상이 있다.

BPPV의 원인병리가 확실히 확립되지 않았지만 54-64%에서 특발성으로 나타난다.[1] 그 외의 이차성 관련인자에는 두부외상, 바이러스성 신경미로염, 메니에르병, 골다공증, 기저동맥혈 순환부전, 편두통, 자가면역 등이 있다. 최근에는 와우를 포함한 수술적 치료 즉, 등골절제술(stapedectomy), 등골절개술(stapedotomy)과 인공와우이식술(cochlear implantation, CI) 후 수술 합병증으로 BPPV가 생길 수 있다고 보고되고 있다.[2]

CI는 숙련된 이과전문의에 의해 수행되는 안전한 술식이

지만 낮은 빈도의 합병증이 있을 수 있다. 저자들은 인공와우 이식수술 후 발생한 2차성 BPPV의 기전에 대해 문헌과 함께 고찰해 보고자 한다.

증 례

80세 여자환자로 15년 전부터 양측 난청이 서서히 진행되어 3년 전부터는 우측 귀에 보청기를 착용하였고, 2년 전부터는 보청기를 착용하여도 정상적인 의사소통이 불가능한 상태로 지내오다 우측에 인공와우(MED-EL, SONATA ti 100 implant, MedEL, Innsbruck, Austria) 이식술을 받게 되었다. 과거력상 특이 병력 없이 나이에 비해 활동적이며, 건강한 상태로 청력저하 이외의 현훈, 이통, 이루, 이명은 호소하지 않았다. 수술 전 시행한 순음청력검사상 기도 청력이 우측은 91 dB, 좌측은 99 dB이었으며, 어음변별검사상 우측 8%, 좌측 4%를 보였다. 수술 전 검사한 전정기능검사상 즉, 자발안진, 주시 안진, 두진 후 안진, Dix-Hallpike 검사, head roll 검사에서 안진은 관찰되지 않았고 주관적인 어지럼증도 호소하지 않았다. 수술 전 시행한 측두골 전산화단층촬영 및 뇌자기공명영상에서 소뇌교각부 및 내이도, 내이 기형, 청각전도로의 이상 소견 등은 보이지 않았다.

수술은 전신마취하 우측 인공와우이식을 시행하였다. 인공와우 전극 삽입은 정원창(round window approach)을 통하여 이루어졌다. 수술 중 반고리관의 손상 그리고 이소골의 심한 조작으로 인한 내이손상 등 특별한 문제 없이 수술을 마쳤다. 수술 당일 수술 후 6시간부터 취침 전까지 환자는 구역을 동반한 어지럼증을 호소하였으나 bed side에서 시행한 Frenzel 안경검사상 자발 안진 소견은 보이지 않아 Metoclopramide 정맥 투여와 안정을 취하게 하였다. 수술 후 1일째 구역을 동반한 회전성 현훈을 계속 호소하였고 이학적 검사상 자발안진이 관찰되지 않았으나 두위변환 시에 어지럼증이 관찰되었다. 비디오안진검사에서 두위검사상 우측

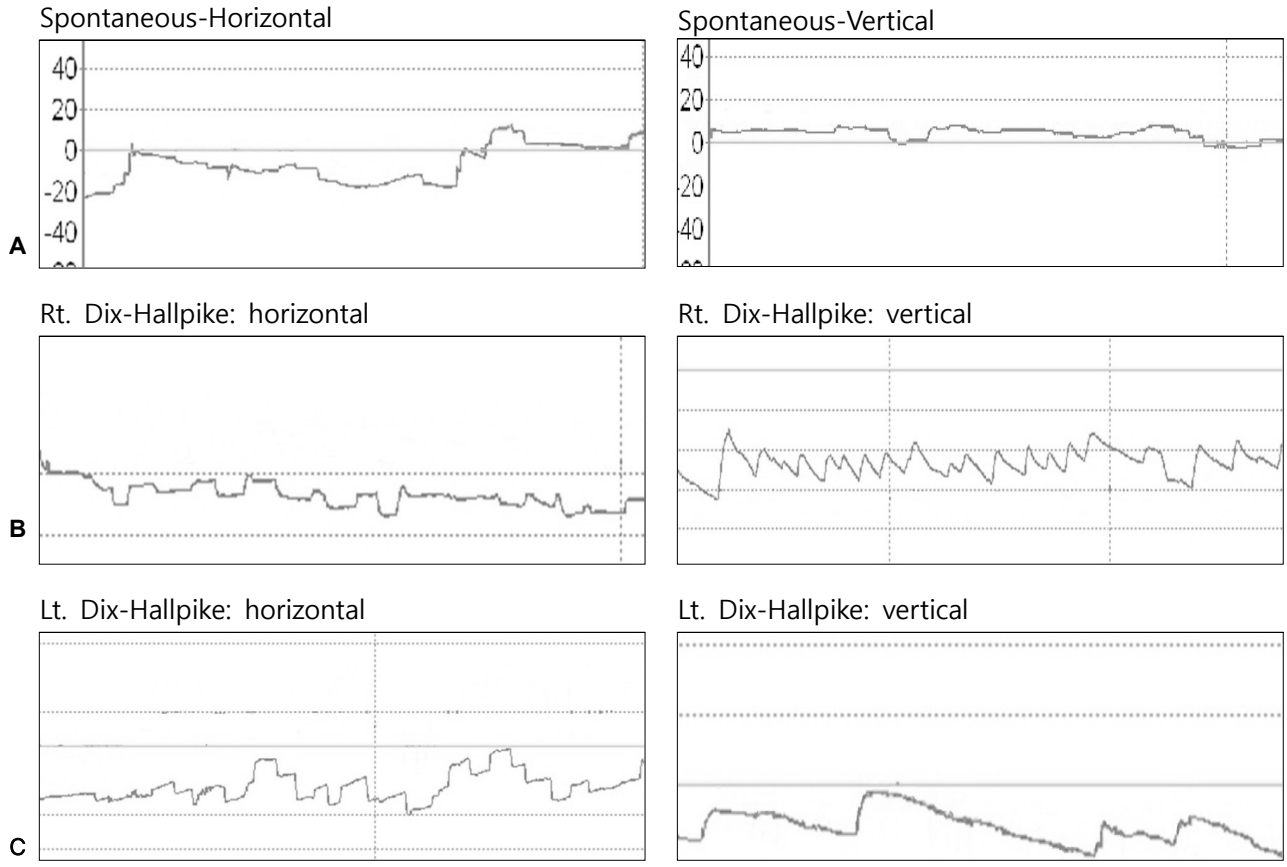

Figure 1. Spontaneous and Dix-Hallpike positioning nystagmus recorded with video-nystagmography (SLVNG SLMED). (A) No spontaneous nystagmus was observed. (B) Rt. Dix-Hallpike positioning nystagmus was beating to the upward by 10 degree/second. (C) Lt. Dix-Hallpike positioning nystagmus was not observed.

Dix-Hallpike 검사 시 안구의 최첨부가 바닥을 향하는 빠른 성분의 회전성 안진을 보이며 동시에 상향 안진 소견을 나타났다(Figure 1). 환자를 다시 앉은 자세로 전환 시 안진의 방향이 역전되었다. 이에 우측 후반고리관의 BPPV에 의한 안진으로 생각하고 변형된 Epley 방법으로 이석치환술을 시행하였으며 어지럼증은 호전되었다. 수술 후 5일째 별 문제 없이 퇴원하였다. 퇴원 후 7일째 어지럼증을 호소하여 실시한 비디오안진검사상 우측 후반고리관의 BPPV 안진 소견이 있어 다시 이석치환술을 시행하였다. 수술 후 1개월째 mapping 하여 정상적인 과정의 언어재활 치료를 받고 있으며, 수술 후 2개월째 어지럼증 재발 없이 외래 추적 관찰 중이다.

고 찰

인공와우이식술(CI)은 지난 20여년 동안 보청기를 사용하여도 의사소통이 어려운 양측으로 심한 난청을 호소하는 감각신경성 난청 환자들에게 유용한 청력을 제공함으로써 효과적인 청력 재활의 방법으로 확고한 위치를 차지하고 있다.

지금까지 보고되고 있는 CI 후 생기는 현훈의 빈도는 0.33-75%로 다양하다.[3] 현훈 증상도 매우 다양하게 즉, 경도의 불안정 혹은 머리가 몽롱한 상태가 점차적으로 생기거나 수술 후 즉시, 혹은 수술 후 지연성 어지럼증으로 나타나는데, 대부분의 환자들은 수술 직후 일시적으로 발생하며 자연치유가 된다. 이러한 현훈이 생기는 원인은 아직 확실히 밝혀지지 않았지만, 전극삽입 시 미로외상,[4] 수술 중 외림프 유출,[5] 이물질반응과 미로염,[6] 수술 후 외림프루,[7] 내림프수종,[8] 이식기에 의한 전정전기자극[9]과 BPPV[10] 등이 보고되고 있다.

CI 후 생긴 어지럼증은 주로 수술 전 환자의 전정기능의 상태와 연관이 있으며 또한 연령, 심혈관계, 대사위험 인자, 그리고 이식 전 전정증상과도 관련이 있다고 알려져 있다.[6] 그리고 Fina 등[8]의 연구에 의하면 CI를 시행받은 75명의 환자에서 29명(39%)이 수술 후 어지럼증을 호소하였으며, CI 후 어지럼증이 발생할 예측할 수 있는 인자로 첫째, 이식적 메니에르병과 같은 전정증상이 있는 경우, 둘째 나이가 59세 이상인 경우, 셋째 청력소실 시기가 26세 이상인 경우와 넷째 동적 자세검사기에서 이상 소견을 보이는 경우였다.

최근 와우와 연관된 수술 즉, 등골절제술, 등골절골술, 인공와우이식술에 의한 합병증으로 BPPV 사례가 보고되고 있는데, 이에 대한 병리기전은 직접적으로 피스톤 첨부나 전극이 미로내에 삽입 되어 발생하거나 혹은 간접적으로 드릴의 진동으로 인해 생겨진다고 알려져 있다.

BPPV는 말초성 어지럼질환 중 임상에서 가장 흔하게 접할 수 있는 어지럼증의 원인으로 유병률은 100,000명 당 10.7-17.3명, 일생 유병률은 2.4%, 1년 유병률은 1.6%, 1년 발생률은 0.6-1%으로 보고되고 있다.[11,12] 한편 CI 후 발생한 BPPV의 유병률은 2.2-13.8%로 일반적 BPPV보다 높게 발생하며,[8] CI 후 발생한 BPPV에 대한 보고는 드물며 국내 문헌은 본 증례가 처음이다.[2,10]

지금까지 CI 후 발생한 BPPV 기전은 세 가지의 다른 가설들이 소개되고 있다. 첫째로 와우개창술(cochleostomy) 시 생긴 골분(骨粉, bone dust)이 와우 내로 유입이 되고 와우기저막의 미세파열된 틈을 따라 중관계(cochlear duct)를 거쳐 반고리관으로 유입되어 현훈을 일으킬 수 있는데, 더욱이 전극 삽입 시 골분의 이동이 촉진될 수 있어서 현훈을 더 잘 일으킨다는 주장이다.[2] CI 수술 중 와우개창술 혹은 정원창에 따른 현훈과 전정수용체에 미치는 영향에 대한 연구에 의하면 정원창으로 전극을 삽입하는 방법이 현훈의 발생과 전정기능의 소실의 위험도가 의미 있게 감소한다고 하였다.[13] 본 증례는 와우개창술을 하지 않고 정원창 접근법을 이용하였으며 와우 내에 골분의 유입은 거의 없었다. 둘째로 와우와 미로에 드릴을 가하므로 진동이 발생되면 몇 개의 이석이 제자리에서 벗어나 미로 내로 이동할 수 있다는 가설이며 더욱이 와우개창술 시에는 와우림프 유체역학이 붕괴될 수 있어 좀 더 신속하게 이탈된 골분을 이동시킬 수 있다는 가설이다.[2] CI와 상관없이 두부 외상 후에 BPPV가 발생할 수도 있는데 같은 맥락이다. 본 증례는 후고실 개방술과 정원창으로 접근하기 전에 정원창을 덮고 있는 뼈를 드릴로 제거하였으므로 이 가설에 의해 생겼을 가능성이 많다고 여겨진다. 셋째로, 와우 내로 전극을 삽입 후 mapping시에 전극 자극에 의해 이석이 제자리에서 이탈된다는 가설이다.[10] 본 증례에서는 이식기가 활성되기 전에 두위현훈이 발생하였으므로 이 가설과는 맞지 않다.

Steenerson 등[14]은 CI 후 발생한 어지럼에 대한 연구를 하였는데, 47명의 환자 중 23명(49%)이 BPPV를 경험하였고, 이환된 부위는 수술한 측과 일치하였으며, 증상은 Epley 수기를 한 후 모두 호전되었다고 보고하였다. 어지럼증이 발생한 시점은 1-880일로 다양하며 BPPV발생 후 청력재활에는 영향이 없는 것으로 보고되고 있다.[6] Viccaro 등[15]은 70명 환자에게 CI를 실시하여 8명(11%)에서 BPPV가 생겼고, CI 후 BPPV 발생기전으로 와우에 직접 드릴로 인해 가해지는 진동이 주된 역할이라고 보고하고 있다.

본 증례에서 CI 후 1일째 BPPV를 확진하였다. 하지만 수술 직후 환자는 어지럼증을 호소하였는데, 수술 후 생기는 일시적인 어지럼증으로 간주하고 정확한 병력청취와 Dix-Hallpike 검사를 바로 시행하지 않아서, CI 직후에 BPPV가 발생했을 가능성도 배제가 되지 않는다. 그리고 인공와우 수술 시 정원창 접근을 위해 와우 주위에 드릴을 사용하였고 수술을 시행 받은 귀에 BPPV가 발생하였으므로 드릴 진동에 의한 BPPV가 생겼을 가능성이 크다고 여겨진다.

어지럼증의 진단 중 병력청취가 아주 중요하지만 CI 환자들은 심한 난청으로 의사소통에 한계가 있으며, 대개 CI 후 초기에 생긴 어지럼증은 전정기관의 기능 저하인 경우가 대부분이므로 BPPV 진단이 지연될 수 있어 각별한 주위가 요구되며, 앞으로 수술 후 생긴 BPPV의 병리 기전을 알기 위해 측두골의 병리학적인 연구가 필요할 것으로 생각된다.

중심 단어: 인공와우이식, 현훈

REFERENCES

1. **Baloh RW, Honrubia V, Jacobson K.** Benign positional vertigo: clinical and oculographic features in 240 cases. Neurology 1987;37:371-8.
2. **Limb CJ, Francis HF, Lustig LR, Niparko JK, Jammal H.** Benign positional vertigo after cochlear implantation. Otolaryngol Head Neck Surg 2005;132:741-5.
3. **Buchman CA, Joy J, Hodges A, Telischi FF, Balkany TJ.** Vestibular effects of cochlear implantation. Laryngoscope 2004;114:1-22.
4. **O'Leary MJ, Fayad J, House WF, Linthicum FH Jr.** Electrode insertion trauma in cochlear implantation. Ann Otol Rhinol Laryngol 1991;100:695-9.
5. **Mangham CA.** Effects of cochlear prosthesis on vestibulo-ocular reflexes to rotation. Ann Otol Rhinol Laryngol Suppl 1987;128:101-4.
6. **Kubo T, Yamamoto K, Iwaki T, Doi K, Tamura M.** Different forms of dizziness occurring after cochlear implant. Eur Arch Otorhinolaryngol 2001;258:9-12.
7. **Cohen NL, Hoffman RA.** Complications of cochlear implant surgery in adults and children. Ann Otol Rhinol Laryngol 1991;100:708-11.
8. **Fina M, Skinner M, Goebel JA, Piccirillo JF, Neely JG, Black O.** Vestibular dysfunction after cochlear implantation. Otol Neurotol 2003;24:234-42.
9. **Bance ML, O'Driscoll M, Giles E, Ramsden RT.** Vestibular stimulation by multichannel cochlear implants. Laryngoscope 1998;108:291-4.
10. **Di Girolamo S, Fetoni AR, Di Nardo W, Paludetti G.** An unusual complication of cochlear implant: benign paroxysmal positional vertigo. J Laryngol Otol 1999;113:922-3.
11. **Parnes LS, Agrawal SK, Atlas J.** Diagnosis and management of benign paroxysmal positional vertigo (BPPV). CMAJ 2003; 169:681-93.
12. **von Brevern M, Radtke A, Lezius F, Feldmann M, Ziese T, Lempert T, et al.** Epidemiology of benign paroxysmal positional vertigo: a population based study. J Neurol Neurosurg Psychiatry 2007;78:710-5.
13. **Todt I, Basta D, Ernst A.** Does the surgical approach in cochlear implantation influence the occurrence of postoperative vertigo? Otolaryngol Head Neck Surg 2008;138:8-12.
14. **Steenerson RL, Cronin GW, Gary LB.** Vertigo after cochlear implantation. Otol Neurotol 2001;22:842-3.
15. **Viccaro M, Mancini P, La Gamma R, De Seta E, Covelli E, Filipo R.** Positional vertigo and cochlear implantation. Otol Neurotol 2007;28:764-7.