The Korean Journal of Nephrology 2007;26:294~299

Case Report

신이식 후 발생한 십이지장 림프세포증식질환 1예

계명대학교 의과대학 내과학교실, 신장연구소

곽진호 · 진규복 · 김정은 · 황은아 · 한승엽 · 박성배 · 김현철

A Case of Posttransplant Lymphoproliferative Disorder in the Duodenum after Kidney Transplantation

Jin Ho Kwak, M.D., Kyu Bok Jin, M.D., Jung Eun Kim, M.D., Eun Ah Hwang, M.D.
Seung Yeup Han, M.D., Sung Bae Park, M.D. and Hyun Chul Kim, M.D.

Departments of Internal Medicine, Keimyung University School of Medicine
Dongsan Kidney Institute, Daegu, Korea

Posttransplant lymphoproliferative disorder (PTLD) is an uncommon but life-threatening complication of immunosuppressive therapy following solid organ transplantation. It encompasses a heterogeneous group of lymphoproliferative disorders ranging from reactive, polyclonal hyperplasia to aggressive non-Hodgkin's lymphoma. The majority of PTLD is of B-cell origin and associated with Epstein-Barr virus (EBV) infection.

Gastrointestinal involvement, especially small bowel and colon, is common in patients with PTLD, but the duodenum is rarely involved. We have experienced a case of PTLD involving the duodenum eight years after kidney transplantation in 50-year-old man. Two weeks before admission, he had complained of epigastric pain, and was diagnosed as pangastritis and duodenal ulcer by upper gastrointestinal endoscopy. He was admitted due to aggravated epigastric pain despite anti-ulcer medication. On the seventh hospital day, we found a new mass-like lesion in the pyloric area of antrum and diffuse ulceration in the duodenum by follow-up endoscopy. Histologic findings revealed diffuse large B-cell lymphoma. During reduction in immunosuppressive regimens, his conditions deteriorated rapidly. He died of sepsis associated with duodenal ulcer perforation, 18 days after diagnosis.

Key Words : Lymphoproliferative disorder, Kidney transplantation, Duodenum

서 론

이식 후 림프세포증식질환 (posttransplant lymphoproliferative disorder, PTLD)은 장기이식 후 드물게 발생하지만 치명적인 합병증으로 양성의 다클론성 림프증식성 질환에서부터 악성의 단클론성 림프종에 이르기까지 다양한 임상양상을 보이는 질환군이다. PTLD의 90%는 이식 후 면역억제제의 사용 중 Epstein-Barr virus (EBV)감염과 연관되어 발생한다고 알려져 있다[1, 2].

PTLD의 침범 장기는 림프절에서 주로 발생되는 전형적인 비호지킨림프종과 달리 이식신, 소화기계, 종격동과 중추신경계 등의 비림프절 장기에서 발생하며 그 증상 또한 침범장기에 따라 다양하다. 위장관을 침범할 경우 소장이나 대장에서 주로 발생하며, 빈혈, 설사와 출혈 등의 비특이적인 증상과 징후를 보이고 있어 바이러스에 의한 위장관염, 소화성 궤양과 면역억제제의 독성 등과 같은 위장관 질환들과의 감별이 어렵다. 국내에서도 신이식 후 소장이나 대장에서 발생한 PTLD의 보고들이 있었지만 십이지장에서 발생한 PTLD에 대한 보고는 없었다[3].

저자들은 상복부 동통을 주소로 내원한 50세의 신이식 환

접수 : 2007년 1월 4일, 승인 : 2007년 2월 28일
책임저자 : 박성배 대구시 중구 동산동 194번지
계명대학교 의과대학 동산병원 신장내과학교실
Tel : 053)250-7399, Fax : 053)254-8168
E-mial : sbpark@dsmc.or.kr

자에서 시행한 내시경 검사 상 범발성 위염과 십이지장 궤양 소견이 관찰되어 2주간의 항 궤양치료를 하였으나 동통이 더욱더 악화되어 추적 시행한 내시경 검사 상 유문부위에서 새로운 종괴성 병변과 함께 십이지장 궤양의 악화 소견을 보였고, 특히 PTLD 진단 후 면역억제제의 감량과 항암화학치료 계획 중에 십이지장 천공, 복막염 그리고 패혈증의 전격성 임상양상을 보인 십이지장 PTLD를 경험하였기에 문헌고찰과 함께 보고하는 바이다.

증 례

환 자 : 강○기, 남자 50세

주 소 : 상복부 동통

현병력 : 환자는 고혈압성 신증에 의한 만성 신부전으로 혈액투석으로 받아 오던 중 내원 8년 10개월 전 사체 신이식을 시행 받고 면역억제제로 cyclosporine, steroid와 azathioprine을 사용하였다. 이식 후 3개월에 급성 거부반응으로 steroid 충격요법을 시행하였으며 이후 신기능은 잘 유지되었다. 내원 2주전에 상복부 동통과 식욕부진이 발생하여 시행한 상부위장관 내시경 검사상 십이지장 궤양이 발견되어 항 궤양치료를 하였으나 상복부 동통이 악화되면서 전신 쇠약감과 체중감소가 동반되어 입원하였다.

과거력 : 내원 4년 전 만성 지속 B형 감염을 진단받음.

가족력 : 특이사항 없음.

진찰 소견 : 입원 당시 의식은 명료하였으나 급성 병색을 보였고, 활력 징후는 혈압 130/70 mmHg, 맥박수 82회/분, 호흡수 18회/분, 체온 36.0℃이었다. 결막은 약간 창백하였고, 두경부는 특이소견 없었다. 흉부 청진 상 호흡음은 정상이었고, 심음은 규칙적이었으며 심잡음은 들리지 않았다. 복부 청진 상 장음은 정상이었고, 촉진 상 복벽은 부드러웠다. 상복부에 압통은 있었으나 반발통은 없었으며 간 및 비장 종대도 없었다.

검사 소견 : 입원 당시 말초 혈액검사 상 백혈구 3,960/mm^3 (중성구 70.0%, 임파구 18.9%, 단핵구 9.0%), 혈색소 9.3 g/dL, 헤마토크리트 27.8%, 혈소판 108,000/mm^3이었고 혈청 생화학 검사 상 BUN 32 mg/dL, 크레아티닌 0.9 mg/dL, 칼슘 8.4 mg/dL, 인산염 3.0 mg/dL, 콜레스테롤 176 mg/dL, 총단백 5.7 g/dL, 알부민 2.8 g/dL, 총 빌리루빈 2.0 mg/dL, ALP 61 IU/L, AST 37 IU/L, ALT 11 IU/L, LDH 1,172 IU/L, CRP 1.48 mg/dL였다. 혈청 전해질 검사상 나트륨 129 mEq/L, 칼륨 4.1 mEq/L, 염소 98 mEq/L이었고, 혈액응고검사에서 Prothrombin time (PT)은 INR 1.04, activated partial thromboplastin time (aPTT)은 29.7초이었고, 대변 잠혈검사는 음성이었다. HBsAg (+), Anti-HBs Ab (−), HBeAg (+), Anti-HBe Ab (−), HBV-DNA 7,706 pg/mL이었으며, Anti-HCV과 CMV IgM은 음성이었다. 혈청내 EBV의 항체검사 결과, anti-VCA-IgM/IgG과 anti-EBNA 모두 양성이었다.

상부위장관 내시경 소견 : 입원 2주전 외래에서 시행한 내시경 검사 상 위점막의 심한 부종과 발적을 보이는 범발성 위염과 유문관에서 십이지장구부까지 궤사성 조직과 삼출물로 덮여 있는 경계가 불명확한 미만성 궤양이 관찰되었으나 종괴성 병변은 관찰되지 않았다. 당시 시행한 급속 요소분해효소 검사 상 양성 소견을 보였다. 입원 7일째 시행한 추적 내시경 검사 상 유문부에서 보이지 않던 중심부 궤양을 동반한 융기형의 종괴성 병변과 함께 미만성 십이지장 궤양의 악화 소견이 관찰되어 내시경적 조직검사를 시행하였다 (Fig. 1).

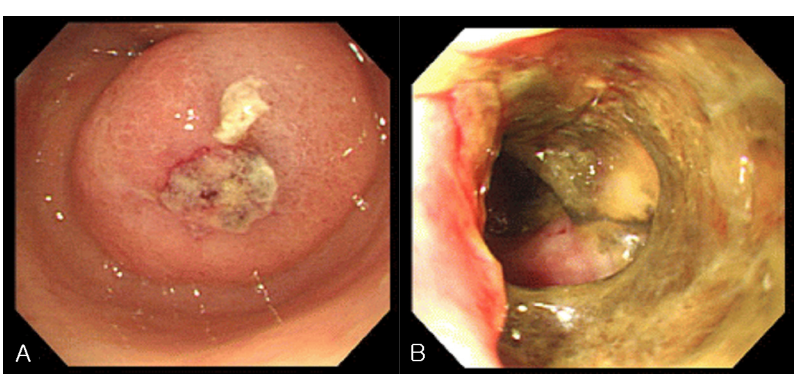

Fig. 1. Endoscopic finding shows a bulging tumor-like lesion with central ulceration on the pyloric antrum (A) and diffuse ulceration with adherent dirty necrotic debridement at the duodenal bulb (B).

방사선학적 소견 : 입원 8일째 시행한 복부 전산화단층촬영에서 십이지장구부의 벽이 두꺼워진 소견과 함께 종괴성 병변이 관찰되었고 우측 위대망막 동맥을 따라 림프절 비대 소견이 관찰되었다 (Fig. 2). 그 외 흉부 전산화단층촬영과 전신 골스캔에서는 특이소견이 보이지 않았다.

병리조직검사 소견 : 궤양의 변연부 조직은 풍부한 세포질, 심한 다형성을 보이는 핵과 뚜렷한 핵소체를 가진 큰 비정형 림프구로 구성되어 있었고, 면역조직염색상 LCA (leukocyte common antigen, CD45)염색 양성, CD20 염색 양성과 CD3 염색 음성 소견이 보여 미만성 대 B세포 림프종으로 진단되었다 (Fig. 3).

치료 및 경과 : 입원 2주전 십이지장 궤양을 진단받고 항궤양치료를 하였으나 상복부 동통과 전신 쇠약감이 지속되어 입원 7일째 시행한 추적 내시경 검사상 십이지장 궤양의 악화 소견과 함께 유문부에서 궤양을 동반한 종괴 소견이 새로 관찰되어 내시경적 조직검사를 시행하였다. 그 결과 미만성 대 B 세포 림프종 (diffuse large B-cell lymphoma)형의 단형성 (monomorphic) PTLD로 진단되었으며. 흉부 및 복부 전산화단층촬영상 십이지장 구부에 종양 및 주위 임파절 전이 외 다른 소견은 없었고 골수검사와 전신 골스캔상 정상 소견을 보여 Ann Arbor 제2병기로 진단하였다. 입원 10일째 azathoprine을 중단하고 cyclosporine을 감량하면서 전신 항암화학치료를 계획하던 중 입원 15일째부터 발열 증상이 보여 경험적 항생제 치료를 하였다. 입원 18일째 발열이 지속되면서 복통이 발생하였고, 이학적 검사 상 복부 전반에 걸친 압통과 반발통의 소견과 함께 이동 둔탁음이 관찰되어 시행한 복수검사 상 백혈구 8,060/mm^3 (다형핵백혈구 90 %), 단백 2.3 g/dL, LDH 986 IU/L이었고, 세균검사 상 Enterococcus faecalis와 Citrobacter freundii complex가 배양되었다. 상부위장관 조영술과 복부초음파에서 십이지장 천공에 의한 복막염이 의심되어 수술을 계획하였으나, 환자와 그 가족이 더 이상의 치료를 거부하여 경피적 배액술, 항생제 등의 보존적인 치료만 하던 중 입원 25일째 패혈성 쇽으로 사망하였다.

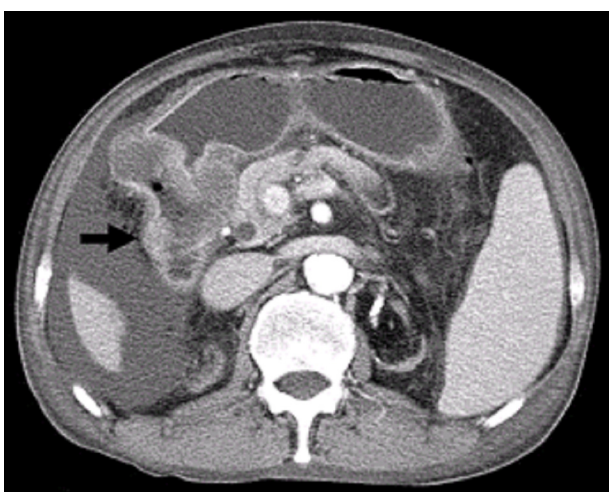

Fig. 2. Abdominal CT scan shows a thick visceral wall and lobulated mass-like lesion (arrow) at the first portion of the duodenum.

고 찰

새로운 면역억제제의 개발과 수술 수기 등을 포함한 치료 방법의 발전으로 급성 거부 반응의 감소와 이식신 및 환자의 생존율이 증가하게 되었다. 따라서 이식환자의 연령 증가와 면역억제제의 축적된 투여량 증가로 인해 암의 발생률이 점

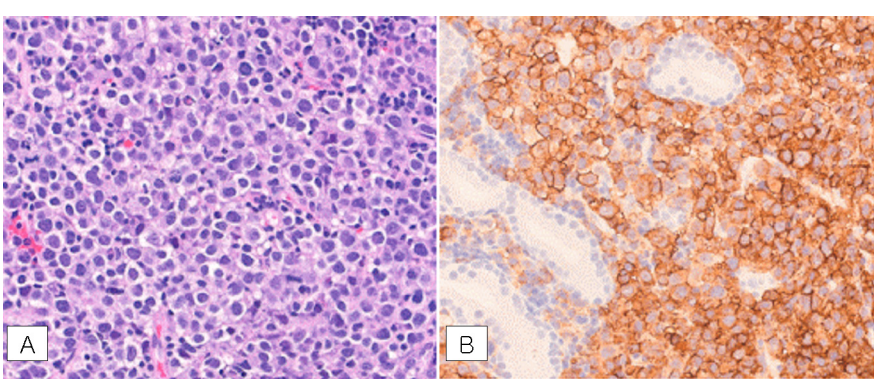

Fig. 3. (A) Hematoxylin & eosin staining shows the large tumor cells composed of an abundant cytoplasm and pleomorphic nuclei with large nucleoli (× 400). (B) Immunohistochemistry of CD20 (B cell) reveals strong positivity at tumor cells (× 400).

차 증가하게 되어 심혈관계 질환, 감염성 질환과 함께 악성 종양이 이식환자의 중요한 사망원인으로 알려져 있다[4]. 신이식 환자에서의 악성 종양 발생 위험률은 일반인에 비해 100배에 달하며, 이식 후 10년과 20년째의 누적 발생률은 각각 20%와 30%로 알려져 있다[5, 6]. Winkelhorst 등[7]의 보고에서는 신이식 후 발생하는 악성 종양 중에서 피부암이 가장 높은 빈도로 발생하며, 그 다음으로 PTLD가 높은 빈도를 차지하고 있었다. 국내에서는 이식센터마다 다소 차이가 있으나 방 등[8]의 보고에서는 외국 보고들과 달리 피부암의 발생 빈도는 낮은데 반해 소화기계 암이 가장 높은 유병율을 보이고 있으며 PTLD도 비교적 높은 빈도로 보고되고 있다.

PTLD의 발생에 관여하는 위험인자들 중 EBV 감염과 면역억제제의 사용이 중요한 원인으로 알려져 있으며 그 외 이식 장기의 종류와 원인질환 등이 언급되고 있다[1, 2, 5]. 특히 대부분의 PTLD는 EBV 감염과 연관되어 발생하는데, 그 기전으로는 먼저 EBV의 초기감염 혹은 재활성화에 의해 B 림프구가 감염이 되면 정상인에서는 세포독성 T 림프구에 의해 감염된 B 림프구가 제거되지만, 이식 환자에서는 면역억제제에 의해 세포독성 T 림프구의 기능이 저하되어 있어 감염된 B 림프구의 증식이 제어되지 않아 림프구 증식증이나 악성 림프종으로 발전하게 된다고 알려져 있다[9]. 그 외 바이러스 중 cytomegalovirus와 hepatits C virus도 이식 후 초기 PTLD의 위험인자로 언급되고 있으나 본 증례의 환자와 같은 hepatitis B virus 감염과의 연관성에 대해서는 아직 밝혀진 바 없다[10]. 본 증례의 경우 in situ hybridization 등을 시행하지 않아 조직의 EBV를 확인할 수는 없었지만 혈청 내 EBV에 대한 항체 검사상 anti-VCA-IgM/IgG과 anti-EBNA 모두 양성으로 본 증례의 PTLD가 EBV 감염과 연관이 있다고 생각된다.

장기이식의 종류에 따라서도 PTLD의 발생빈도가 차이가 있는데, 소장이식 시 7-11%로 가장 높으며, 심장-폐이식 (9.4%), 폐이식 (1.8-7.9%), 심장이식 (3.4%), 간이식 (2.2%), 신이식 (1%) 순으로 보고되고 있다[10]. 이는 소장이나 폐이식 경우 고용량의 면역억제제가 필요하고, 또 다른 이유로는 다른 이식장기보다 림프성 조직이 풍부하기 때문에 PTLD 의 발생빈도가 높다고 알려져 있다[1, 10]. 그리고 사용된 면역억제제의 종류, 기간과 용량 등도 PTLD의 발생에 관여하는 것으로 알려져 있는데 특히 항 림프구 치료 시 EBV에 의한 PTLD의 발생률이 현저히 증가한다고 보고되고 있다[5, 6, 10]. 하지만 본 증례와 같이 급성 거부반응 시 사용된 고용량의 steroid가 실제 PTLD와 연관된 것인지에 대해서는 아직 명확하지 않다.

PTLD는 세계보건기구 (World Health Organization)의 분류기준에 따라 조기 병변성, 다형성, 단형성으로 분류하며[11], 이 중 다형성 PTLD가 가장 흔한 조직형으로, 종종 면역억제제의 감량이나 중단만으로도 호전될 수 있어 이와 같은 조직학적 분류가 치료 결정에 중요하다고 할 수 있다. 그러나 단형성 PTLD는 비호지킨림프종과 유사한 악성 림프종으로, 본 예와 같은 미만성 대 B 세포 림프종이 대부분을 차지하며, 면역억제제의 감량과 중단만으로는 호전되지 않아 항암화학치료 등의 적극적인 치료가 필요하나, 그 사망률이 아직 매우 높다[2, 11].

PTLD의 임상증상은 매우 다양한데, 대부분 발열, 임파절 종대, 체중감소 등과 같은 비특이적인 증상을 보이지만 주로 발생부위에 따라 그 증상이 다양하게 나타난다. 그러나 PTLD는 일반인의 림프종과 달리 림프절 이외의 장기에서 발생하는데 주로 이식신, 장, 간, 피부, 종격동과 중추신경계 등에서 발생된다[2, 12]. PTLD의 10%이상은 위장관계에서 발생하지만, 위에서 주로 발생되는 비호지킨림프종과는 달리 소장이나 대장에서 주로 발생하며 일반인의 림프종과 같이 십이지장에서 발생되는 경우는 매우 드물다[13]. 위장관계의 PTLD의 경우 장출혈, 빈혈, 대변잠혈, 체중감소와 저알부민혈증과 같은 비특이적인 증상과 징후를 보여 바이러스에 의한 위장관염, 소화성 궤양과 면역억제제의 독성 등과 같은 이식 후 흔히 발생하는 위장관 질환들과 감별이 어렵다[13-14]. 따라서 본 증례 경우와 같이 상복부 동통, 체중감소와 빈혈 등과 같은 위장관계 증상과 함께 EBV에 대한 항체 검사에서 양성 소견이 관찰될 경우 반드시 PTLD의 발생을 의심하여야 한다[13]. 그리고 일부 환자에서는 장천공이나 패혈증과 유사한 전격성 양상으로 발현되어 응급 치료를 요하기도 한다[2, 13].

PTLD의 치료는 아직 명확히 확립되어 있지는 않지만 세포독성 T 임파구의 기능을 증대시키는 방법으로 면역억제제의 감량, interferon-alpha, 항 IL-6 치료 등이 있으며, 종괴를 줄이는 방법으로 수술요법, 방사선요법, 항암화학요법과 rituximab 등이 있다[1, 2]. 이 중 면역억제제의 감량이 PTLD의 가장 주된 치료법인데, 그 방법으로는 azathioprine 혹은 mycophenolate mofetil을 중단하고 calcineurin inhibitor (cyclosporine, tacrolimus)와 스테로이드를 감량하여 2-4주정도의 일정기간동안 반응을 관찰하는 것이다[1, 2, 5]. Tsai 등[15]은 42명 PTLD 환자들 중 면역억제제의 감량만으로 73.8%에서 완전관해를 보여 면역억제제의 감량이 PTLD의

가장 중요한 치료라고 주장하였다. 그러나 LDH의 증가, 장기기능부전과 다장기 전이 등의 소견을 보일 경우 예후가 불량하였음을 보고하였다. 드물게 이식신이나 소장 등에 국한되어 있는 경우 면역억제제의 감량과 함께 수술요법의 병행이 효과적일 수도 있다.

악성 단클론성 혹은 이식 후기에 발생된 PTLD의 치료로는 항암화학요법이 필요한데 주로 CHOP (cyclophosphamide, adriamycin, vincristine and prednisone), VAPEC-B (adriamycin, etoposide, cyclophosphamide, methotrexate, bleomycin and vincristine) 등의 다제 항암화학요법이 소개되고 있다[2]. Muti 등[16]의 보고에 따르면 40명의 PTLD 환자 중 17명을 항암화학요법으로 치료하여 67%에서 완전관해가 되었음을 보고하였다. 하지만 이런 항암화학요법은 약제독성 및 감염과 같은 합병증으로 사망률이 높아 최근에는 rituximab과 같은 항 B 세포항체 치료를 병행하는 저용량 항암화학요법이 소개되고 있다[1, 2, 5]. 그 외 항바이러스 제제, interferon-alpha와 rapamycin 등이 소개되고 있으나 아직 더 많은 연구가 필요하다.

이런 치료들에도 불구하고 PTLD의 사망률은 30-60%로 아직 높으며[5], 국내에서도 이식센터에 따라 차이가 있으나, 항암화학요법, 방사선요법 등과 같은 적극적인 치료가 필요한 PTLD의 경우에 사망률이 역시 높았다[3, 17, 18]. 최근 보고에 따르면 예전 보고와 달리 이식 초기와 후기에 발생된 PTLD 간의 생존율에는 차이가 없었으나, 어린 나이에 진단받은 경우, 이식신에 국한된 경우, 단일 병변, 수술이 가능한 병변과 면역억제제 감량에 반응을 보일 경우에는 좋은 예후를 나타냈었지만 중추신경계에 발생된 경우는 예후가 불량하다고 보고하였다[5, 19, 20].

본 증례는 상복부 동통을 주소로 내원하여 십이지장 궤양으로 진단된 후 항 궤양치료를 하였으나 증상이 악화되었고, 3주 후 시행한 추적 내시경 검사와 복부 전산화단층촬영상 십이지장 PTLD로 진단되었다. 그러나 치료 계획 중 십이지장 천공에 의한 복막염이 발생하였고, 이후 발열, 쇽, 범혈구감소증, 고질소혈증과 대사성 산증 등의 패혈성 쇽과 같은 전격성 임상양상을 보이던 중 사망하였다. 이와 같이 사망률이 높은 PTLD의 적절한 치료를 위해서는 특히 조기 진단이 필요하데 이를 위해 세심한 관찰 및 내시경, 전산화단층촬영과 자기공명촬영 등의 정밀검사가 필요하며 특히 복통, 설사와 빈혈 등과 같은 비특이적인 위장관계 증상과 함께 EBV에 대한 항체 검사상 양성 소견을 보일 경우 반드시 PTLD을 감별하여야 하겠다. 향후 조기 진단을 위해 EBV 중합효소연쇄반응법, 연속적인 EBV-DNA 부하측정법과 단백질 전기영동법 (serum protein electrophoresis) 등의 검사 방법에 대한 연구가 필요할 것으로 사료된다.

참 고 문 헌

1) Loren AW, Tsai DE: Post-transplant lymphoproliferative disorder. *Clin Chest Med* 26:631-645, 2005
2) Taylor AL, Marcus R, Bradley JA: Post-transplant lymphoproliferative disorders (PTLD) after solid organ transplantation. *Crit Rev Oncol Hematol* 56:155-67, 2005
3) Kim SK, Park JH, Shin YS, Kim YO, Lee SH, Yoon SA, Yang CW, Kim YS, Kim SY, Bang BK: Clinical characteristics of malignant lymphomas developed after renal transplantation. *J Korean Soc Transplant* 15: 203-207, 2001
4) Briggs JD: Causes of death after renal transplantation. *Nephrol Dial Transplant* 16:1545-1549, 2001
5) Buell JF, Gross TG, Woodle ES: Malignancy after transplantation. *Transplantation* 80(suppl 2):S254-S264, 2005
6) Chapman J, Webster A: Cancer Report, 27th Annual Report of the Australian and New Zealand Dialysis and Transplantation Registry, 2004 report 99-103, 2004.
7) Winkelhorst JT, Brokelman WJ, Tiggeler RG, Wobbes T: Incidence and clinical course of de-novo malignancies in renal allograft recipients. *Eur J Surg Oncol* 27:409-413, 2001.
8) Bang BK: Malignancy in renal transplant recipients. *Korean J Nephrol* 25(Suppl 2):S497-S503, 2006
9) Cohen JI: Epstein-Barr virus infection. *N Engl J Med* 343:481-492, 2000
10) Cockfield SM: Identifying the patient at risk for post-transplant lymphoproliferative disorder. *Transpl Infect Dis* 3:70-78, 2001
11) Harris NL, Ferry JA, Swerdlow SH: Posttransplant lymphoproliferative disorders: summary of Society for Hematopathology Workshop. *Semin Diagn Pathol* 14: 8-14, 1997
12) Allen U, Hebert D, Moore D, Dror Y, Wasfy S: Canadian PTLD Survey Group-1998: Epstein-Barr virus-related post-transplant lymphoproliferative disease in solid organ transplant recipients, 1988-97: a Canadian multi-centre experience. *Pediatr Transplant* 5:198-203, 2001
13) Helderman JH, Goral S: Gastrointestinal complications of transplant immunosuppression. *J Am Soc Nephrol* 13:277-287, 2002

14) Younes BS, Ament ME, McDiarmid SV, Martin MG, Vargas JH: The involvement of the gastrointestinal tract in posttransplant lymphoproliferative disease in pediatric liver transplantation. *J Pediatr Gastroenterol Nutr* 28:380-385, 1999
15) Tsai DE, Hardy CL, Tomaszewski JE, Kotloff RM, Oltoff KM, Somer BG, Schuster SJ, Porter DL, Montone KT, Stadtmauer EA: Reduction in immunosuppression as initial therapy for posttransplant lymphoproliferative disorder: analysis of prognostic variables and long-term follow-up of 42 adult patients. *Transplantation* 71:1076-1088, 2001
16) Muti G, Cantoni S, Oreste P, Klersy C, Gini G, Rossi V, D'Avanzo G, Comoli P, Baldanti F, Montillo M, Nosari A, Morra E: Cooperative Study Group on PTLDs : Post-transplant lymphoproliferative disorders: improved outcome after clinico-pathologically tailored treatment. *Haematologica* 87:67-77, 2002
17) Choi SH, Hahn JS, Kim YS, Park K: Four cases of posttransplant lymphoproliferative disease (PTLD) following renal transplantation. *J Korean Soc Transplant* 14:101-108, 2000
18) Ro H, Kim SM, Kim KW, Hwang YH, Yang JS, Oh KH, Kim YS, Chae DW, Ahn C, Kim SJ, Ha JW: Malignancy after kidney transplantation. *J Korean Soc Transplant* 20:187-192, 2006
19) Trofe J, Buell JF, Beebe TM, Hanaway MJ, First MR, Alloway RR, Gross TG, Succop P, Woodle ES: Analysis of factors that influence survival with posttransplant lymphoproliferative disorder in renal transplant recipients: the Israel Penn International Transplant Tumor Registry experience. *Am J Transplant* 5:775-780, 2005
20) Ghobrial IM, Habermann TM, Macon WR, Ristow KM, Larson TS, Walker RC, Ansell SM, Gores GJ, Stegall MD, McGregor CG: Differences between early and late posttransplant lymphoproliferative disorders in solid organ transplant patients: are they two different diseases? *Transplantation* 79:244-247, 2005