대한소화기학회지 2005;45:169-173

자연 식도천공의 예후에 따른 임상 고찰

계명대학교 의과대학 흉부외과학교실, 내과학교실*

금동윤 · 박창권 · 박경식*

Clinical Analysis of Prognosis in Spontaneous Esophageal Rupture

Dong Yoon Keum, M.D., **Chang Kwon Park,** M.D., and **Kyung Sik Park,** M.D.*

Departments of Thoracic Surgery and Internal Medicine, Keimyung University College of Medicine, Daegu, Korea*

Background/Aims: Spontaneous esophageal rupture is a life-threatening injury because of delay in diagnosis and rapid progression to septic condition. But acceptable standard treatment strategy has not been established yet. This may be due to its low incidence and lack of published literature. In this study, we evaluated the proper treatment strategy as to decide when and how to manage spontaneous esophageal rupture by analyzing our experiences. **Methods:** Eleven patients who were diagnosed as spontaneous esophageal perforation in Dongsan Medical Center from 1993 to 2003 were analyzed. Patients were divided into survival and death group. Clinical manifestations, rupture site and size, treatment methods and complications were compared. **Results:** All patients were male and alcoholics. Six patients had survived and five patients died. Age, sites and sizes of ruptures, operation methods were not different in both groups. Before operation, septic condition was present in all patients of death group and more common than survival group (p=0.015). Survival group showed shorter time interval from rupture to initial treatment (p=0.021) and to operation (p=0.019). **Conclusions:** Early diagnosis and initial aggressive treatments such as nothing per oral, pleural and mediastinal drainage are important factor for better prognosis. If possible, early operation such as primary repair must be done. Although any difference according to types of operation method was not found in this study, further study with larger groups seems to be necessary. **(Korean J Gastroenterol 2005;45:169-173)**

Key Words: Esophageal rupture, Spontaneous; Prognosis

서 론

Boerhaave 증후군이라 불리는 자연 식도천공은 전체 식도천공의 약 30-40%를 차지하는 질환으로 진단에 필요한 전형적인 임상 양상으로 흉통, 반복적인 구토, 그리고 피하기종 등이 있다.[1,2] 그러나 모든 환자에서 전형적인 증상이 나타나지는 않아 초기 진단이 지연되는 경우가 많으며, 따라서 종격동이나 흉강 내로 소화효소, 균, 위산, 담즙 등이 지속적으로 누출되면 빠른 시간 내에 종격동염 또는 패혈증 등의 치명적인 합병증을 초래하기도 한다.[1,2]

치료는 환자의 나이, 동반 질환, 혈역학 불안정, 천공 시점부터 진단 시점까지의 시간, 기존의 식도 질환 유무 등 여러 상황에 따라 다르며, 이 질환이 비교적 드물고 여러 연구마다 결과가 달라 완전한 치료지침이 확립된 바 없다.

접수: 2004년 11월 12일, 승인: 2005년 2월 10일
연락처: 박경식, 700-712, 대구광역시 중구 동산동 194번지
계명대학교 의과대학 동산의료원 소화기 내과
Tel: (053) 250-7088, Fax: (053) 250-7088
E-mail: seenae99@dsmc.or.kr

Correspondence to: Kyung Sik Park, M.D.
Department of Internal Medicine, Dongsan Medical Center
194 Dongsan-dong, Jung-gu, Daegu 700-712, Korea
Tel: +82-53-250-7088, Fax: +82-53-250-7088
E-mail: seenae99@dsmc.or.kr

이에 저자들은 자연 식도천공으로 치료한 11예의 환자들을 후향적으로 분석하여 생존에 영향을 미칠 수 있는 인자들을 확인하고 기존 연구들과 비교 분석함으로써 천공 후 어느 시기의 어떤 치료 방법이 향후 치료성적 향상에 도움이 되는지 알아보고자 하였다.

대상 및 방법

1. 대상

1993년 1월부터 2003년 12월까지 계명대학교 동산의료원에서 양성 식도천공으로 치료받았던 총 38예 중 자연 식도천공이 원인이었던 11예(28.9%)를 대상으로 하였다.

2. 방법

환자 기록지와 방사선 사진 등을 바탕으로 임상 양상과 진단 방법들을 후향적으로 살펴보고 진단 시점으로부터 초치료까지 걸린 시간, 치료의 종류 및 술 후 합병증 등을 조사하였다. 대상을 치료한 후 생존군과 사망군으로 나누어 파열의 위치, 파열의 정도, 술 전 패혈증 유무, 진단 후 초치료 및 수술까지 걸린 시간, 수술 방법 및 보강 재료 등을 비교함으로써 적절한 수술 시기 및 수술 방법에 대해 연구하였다.

3. 통계 분석

통계처리는 Statistical Package for Social Science for Window TM release 11.0 (SPSS Inc., Chicago, IL, USA) 프로그램을 이용하였으며 연속 변수의 비교에는 Mann-Whitney test를, 빈도 변수의 비교에는 Fisher's exact test를 이용하였고, p값이 0.05 미만인 경우를 유의한 것으로 판단하였다.

결 과

1. 환자의 특성

자연 식도천공으로 진단된 11예 모두 남자였으며 하루 40 g 이상의 과도한 알코올 섭취 병력을 가지고 있었다. 연령은 36-65 (평균 48.1±10.3)세였다. 입원 당시의 임상 양상은 흉통이나 상복부 통증을 호소한 경우가 8예로 가장 많았으며 그 외 기침 5예, 피하기종 4예, 연하곤란 3예 등이었다(Table 1). 진단 방법으로 흉관을 통해 음식물이 배액되어 단순 진단된 경우가 1예, 임상 양상을 통한 추정 진단 후 식도조영술로 확진된 경우(Fig. 1)가 6예, 식도조영술 및 흉부 전산화단층촬영으로 진단된 경우가 2예였으며, 식도조영술과 내시경을 통해 진단된 경우가 2예였다. 치료는 보존 치료만을 시행한 경우가 1예였으며 일차 봉합 후 봉합면을 보강한 경우가 9예, 식도절제 및 흉막 박피를 시행한 경우가 1예였다

Table 1. Clinical Manifestations

Manifestations	Frequency (n=27)
Epigastric or chest pain	8
Cough	5
Subcutaneous emphysema	4
Dysphagia	3
Dyspnea	3
Hematemesis	3
Tarry stool	1

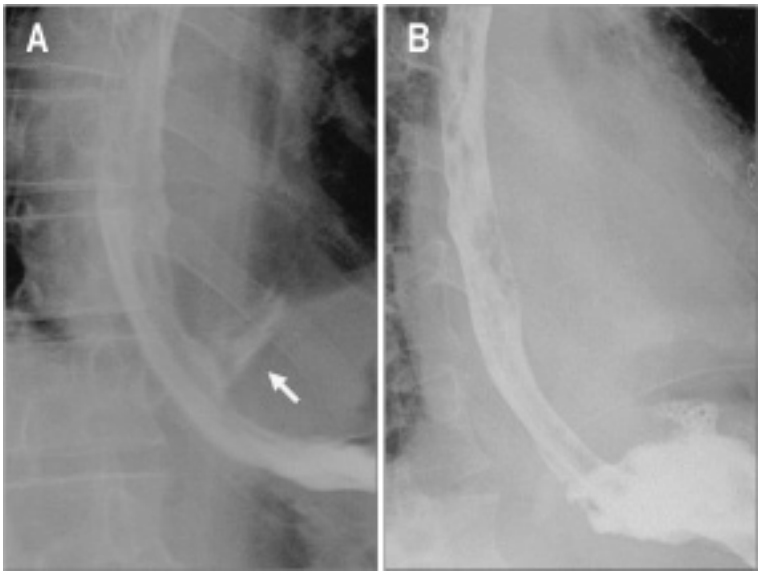

Fig. 1. Pre- and postoperative esophagogram. (A) Preoperative esophagogram shows leakage of contrast media into the left pleural cavity just above the diaphragm (arrow). (B) Postoperative esophagogram shows no leakage of contrast media.

(Table 2). 술 후 합병증은 봉합부 누출이 7예로 가장 많았으며, 종격동염 및 이에 따른 패혈증 4예, 농흉 3예, 집중치료실 정신장애 2예 등이었다(Table 3). 패혈증 4예의 원인균은 생존군에서 *Streptococcus bovis* 및 *Streptococcus pyogenes*가 각각 1예씩이었으며, 사망군에서 *Streptococcus bovis* 및 *Staphylococcus aureus*가 각각 1예였다.

2. 생존군의 특성(Table 4)

11예 중 6예(54.5%)가 생존하였다. 모두 좌측 흉강 내로 파열되었으며 식도위문합부로부터 1-4 cm 상방 사이에 파열이 발생하였고 파열의 크기는 1-3 cm였다. 수술 전 환자는 1예에서 패혈증이 동반되었으며 5예에서는 패혈증이 동반되지 않았다. 파열이 발생 추정 시점에서 초치료까지 걸린 시간은 모두 24시간 이내였으며 수술은 모두 48시간 내에 시행되었다(Fig. 2). 수술 방법은 전 예에서 일차봉합을 시행하였으며 흉막이나 심외지방, 또는 늑간 근육을 이용하여 봉합면을 보강하였다.

3. 사망군의 특성(Table 4)

총 5예(45.5%)가 사망하였다. 3예에서 좌측 흉강으로, 2예에서 우측 흉강으로 파열되었으며 식도위문합부로부터 2-5 cm 상방 사이에 파열이 발생하였는데 파열의 크기는 0.7-4 cm였다. 전 예에서 수술 전 패혈증이 동반되었다. 식도천공 후 초치료까지 걸린 시간은 평균 94.2시간이었으며 수술까지 걸린 시간은 평균 228.0시간이었다. 1예는 파열 후 9시간 만에 진단이 되어 수술을 준비하던 중 패혈증의 양상이 급격히 악화되어 중환자실에서 보존 치료를 받다가 사망한 경우였다. 수술 방법은 3예에서 일차 봉합을 시행하였으며 모든 예에서 봉합부 누출이 발생하였다. 나머지 1예의 경우 일차 봉합 후 13일째 봉합부 누출과 패혈증을 치료하기 위해 식도 절제 및 흉막 박피술을 시행하였으나 사망하였다.

Table 2. Treatment Modalities

Modalities	Number of cases (n=11)
Conservative management only	1
Primary repair with reinforcement	9
with parietal pleura	4
with pericardial fat	4
with intercostal muscle	1
Thoracic esophagectomy with decortication	1

Table 3. Postoperative Complications

Complications	Frequency (n=20)
Leakage at repair site	7
Mediastinitis/sepsis	4
Empyema	3
Wound disruption	2
Psychosis	2
Hematemesis	1
Operative site bleeding	1

Table 4. Comparisons between Survival Group and Death Group

	Survival group (n=6)	Death group (n=5)	p-value
Mean age (years)	51.0±9.9	44.6±10.6	NS
Mean rupture level* (cm)	2.4±0.9	3.0±1.4	NS
Rupture site (person)			NS
Right side	0	2	
Left side	6	3	
Mean rupture size (cm)	2.5±0.8	2.4±1.8	NS
Preoperative sepsis (person)			0.015
Present	1	5	
Absent	5	0	
Time to initial treatment (hour)	12.5±7.9	94.2±94.3	0.021
Time to operation (hour)	26.8±17.0	268.0±162.2	0.019
Operation method (person)			NS
Conservative	0	1	
Primary repair	6	3	
Esophagectomy	0	1	

NS, not significant.
* Distance in centimeter from esophagogastric junction to rupture site.

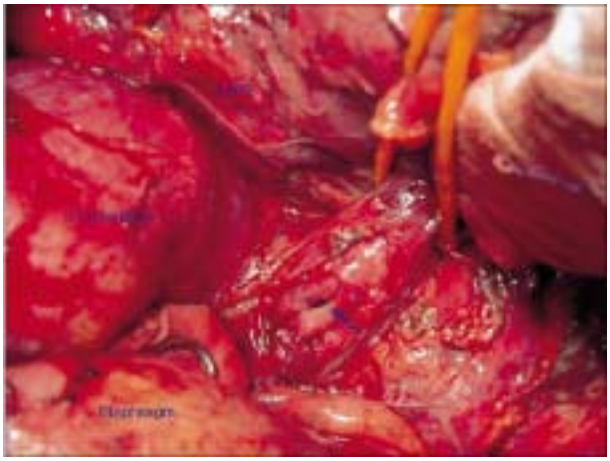

Fig. 2. Intraoperative photograph of spontaneous esophageal rupture. After removal of necrotic material and dissection of distal esophagus, ruptured esophageal mucosa is seen at just above the left hemidiaphragm (arrow).

4. 생존군과 사망군의 비교

생존군과 사망군을 비교하여 볼 때 환자의 연령, 파열의 위치나 크기, 파열의 방향, 수술 방법 등에서는 유의한 차이가 없었다. 수술 전 패혈증이 동반된 경우가 사망군에서 흔하였으며(p=0.015), 진단 시점부터 초치료까지의 경과 시간(p=0.021) 및 수술까지의 경과 시간(p=0.019)이 생존군에서 유의하게 짧았다(Table 4).

고 찰

정상적인 구토반사는 횡격막의 빠른 하강 및 복벽 수축에 따른 복강내압의 증가와 식도괄약근 사이의 조화로 일어난다. 그러나 알코올 섭취, 수면제, 전신마취, 반복적인 구토의 경우 상부 식도괄약근의 이완이 잘 이루어지지 않아 식도내압이 증가하면서 식도천공이 발생할 수 있다.[1,2] 이렇게 발생한 식도천공을 Boerhaave 증후군 혹은 자연 식도천공이라 하며 전체 식도천공의 약 30-40%에 해당한다.[1,2]

이 질환은 대부분 횡격막 상부 2-6 cm 이내에서, 좌측후방 식도벽에서 잘 생긴다. 그 이유는 이 부위에서 식도 근섬유가 산개하는 양상이 있고 혈관이나 신경이 식도벽 안으로 들어가기 때문이다. 그러나 우측후방으로 천공이 발생하는 경우도 약 8%에서 관찰된다.[2] 이번 연구의 모든 예에서 과량의 알코올 섭취 후 구토를 한 병력이 있었으며, 11예 중 9예에서 좌측후방으로 천공이 발생하여 기존 보고와 유사하였다.

증상으로 상복부 혹은 흉골하 동통, 반복적인 구토, 피하기종 등이 있으나 환자의 약 50-70%에서만 전형적인 증상이 나타난다.[2] 이번 연구에서도 대부분의 환자가 흉통을 호소하였으나 토혈과 같은 다른 증상을 주소로 입원하여 진단된 경우도 3예나 있었다.

이와 같이 이 질환은 그 발생 빈도가 낮고 전형적 증상을 호소하는 환자가 적으며 또한 평소 질환이 없었던 환자가 대부분이어서 진단이 늦어지는 경우가 많다. 또한 환자의 대부분은 타 병원을 거쳐 이송되므로 진단이나 초치료가 더 지연될 수도 있다. 흉강 내에서 발생한 천공의 경우 종격동 내로 소화효소, 세균, 역류된 위산, 음식물 등이 섞여 치명적인 패혈증으로 빠르게 진행할 수 있다.[3] 그러므로 환자치료 지침을 정하는 데 있어 증상 발현 시점에서 초치료나 진단 시점까지의 시간, 환자의 연령, 전신 상태, 동반질환 유무, 환자의 혈역학 상태 등 많은 점을 고려하여야 한다. 치료에 뚜렷한 지침은 없으나 적절한 영양 상태를 유지하면서 천공의 진행을 막고, 천공에 따른 감염을 최소화하며, 소화기관의 연속성을 최대한 유지하는 것이 원칙이다. 금속 인공관 유치 등의 보존적인 방법으로 치료가 가능하나 이 경우는 임상적으로 패혈증의 증상이 없어야 하며 수용성 천공(contained perforation)에 한하여 시행할 수 있다.[4] 그러나 대부분의 경우 천공이 비수용성이며 빠른 시간 내에 수술 치료를 요한다. 이번 연구의 경우 1예에서 수술을 시행하지 못하였는데 천공 의심 후 9시간 만에 내원하였으나 흉관 삽입에 의한 배농, 금식 등에도 패혈증이 급속히 진행하여 중환자실에서 인공호흡기 치료를 받다가 사망한 예이다.

신속한 진단과 치료의 시작은 치료성적을 올리는 데 필수적이다. 천공 후 24시간 이상 경과한 경우 합병증이나 사망률이 증가하는데[5-7] 천공 발생 24시간을 기준으로 생존율이 79%에서 67%로 감소한다.[5] 식도 손상 후 24시간 이내인 경우는 대부분 일차 봉합 수술을 선호하나[6-9] 24시간 이상 경과한 경우의 치료는 보고자마다 다르다. 종격동 배농이 적절히 이루어진 경우에서만 일차 봉합을 시도하고, 그렇지 못하면 비수술 보존요법을 권하는 경우,[6] 식도 절제를 권하는 경우,[7] 경부 식도루 및 위루술을 권하는 경우,[2] 시간에 관계없이 일차 봉합 수술을 권하는 경우[8,9] 등이 있다. 이번 연구의 경우 손상 후 생존한 6예에서는 손상에서 수술까지 걸린 기간이 12시간에서 48시간으로 비교적 짧았으나 사망 5예의 경우 수술까지의 시간이 유의하게 길었다. 이는 진단 후 수술까지의 경과시간이 환자의 생존에 상당한 영향을 미칠 수 있다는 사실을 뒷받침한다.

사망률은 초기 치료나 수술 시점에 따라 많은 차이가 나며 13-65%까지 다양하다.[1,10,11] 이번 연구에서 사망률은 45.5%로 기존 연구와 차이가 없었다.

술 전 패혈증의 발생 여부는 이 질환의 예후에 상당히 중요한 영향을 미친다.[12] 특정하게 패혈증을 잘 유발하는 원인균에 관한 보고는 아직 없으며 다양한 세균들에 의해 발생할 수 있다.[1,12] 따라서 이 질환이 의심되는 경우 광범위 항

생제를 사용함으로써 패혈증의 발생을 줄일 수 있도록 해야 한다. 이번 연구에서 11예 중 4예에서 수술 전 혈액 배양 검사에서 원인균이 검출되었으며 균이 검출되지 않은 모든 예에서도 광범위 항생제를 복합적으로 사용하였다. 원인균이 검출된 경우가 생존군 및 사망군에서 각각 2예씩으로 양 군에서 패혈증 양상의 차이는 확인할 수 없었다.

환자 생존에 있어 식도 봉합 치료 자체에 못지않게 창면 절제와 적절한 배농 또한 필수적이다.[13] 이번 연구에서도 생존군에서 증상 발현 시점부터 흉관 삽관, 금식 등 초치료까지 경과한 시간이 유의하게 짧아 진단 후 초치료까지의 경과 시간이 환자 생존에 상당한 영향을 미쳤다.

피판술을 이용한 봉합술이 다른 술식에 비해 술 후 사망률이 14% 정도로 성적이 더 양호하며,[14] 특히 천공 후 24시간이 지나면 일차 봉합 후 약 50%에서 봉합부위 누출이 생길 수 있는데 늑간근이나 흉막 등을 이용한 보강 피판술을 시행하면 누출률이 15%까지 감소한다.[13] 특히 수술 전 패혈증이 동반된 경우 술 후 봉합부위 누출이 많이 발생하며 예후 또한 불량하므로 수술 중 보강 피판술을 시행해 주는 것이 좋다.[14] 이번 연구에서는 벽측흉막, 심낭지방, 늑간근육 등을 사용하여 보강을 시도하였으며 보강 조직에 따른 치료 효과에 대하여서는 그 수가 많지 않아 향후 더 많은 환자를 대상으로 검토가 필요하다.

요 약

목적: 자연 식도천공은 발생 빈도가 낮지만 발병 당시 초기 진단이 늦어지는 경우가 많아 예후가 나쁘다. 또한 이 질환은 여러 보고마다 각기 다른 치료 지침을 선정하고 있어 어느 시기에 어떤 치료방법을 사용하는지가 환자 예후에 큰 영향을 미친다. **대상 및 방법**: 1993년부터 2003년까지 본원에서 자연 식도천공으로 치료받은 환자 11예를 후향적으로 조사하였으며, 생존군과 사망군으로 분류하여 각각의 임상 양상과 진단법, 수술을 포함한 치료의 시기, 수술 방법, 술 후 합병증 등을 비교하였다. **결과**: 11예 모두 남자였고 만성 음주력이 있었으며 5예에서 사망이 발생하였다. 생존군과 사망군 간 연령, 병발 위치, 파열의 크기 및 방향, 수술 방법 등은 유의한 차이가 없었다. 수술 전 패혈증이 동반된 경우가 사망군에서 흔하였으며(p=0.015), 진단 시점부터 초치료까지의 경과 시간(p=0.021) 및 수술까지의 경과 시간(p=0.019)이 생존군에서 유의하게 짧았다. **결론**: 자연 식도천공에서 생존율의 향상을 위하여서는 폐혈증의 발생을 방지하기 위한 조기 진단 및 조기 치료가 무엇보다도 중요하며 가능한 한 조기에 수술을 시행해야 한다. 이 연구에서 수술 방법에 따른 차이는 나타나지 않았지만 좀 더 많은 수의 환자를 대상으로 추가 연구가 필요하다.

색인단어: 식도천공, 자연, 예후

참고문헌

1. Fell SC. Esophageal perforation. In: Pearson FG et al, ed. Esophageal surgery. 1st ed. New York: Churchill Livingstone, 1995:501-512.
2. Kollmar O, Lindemann W, Richer S, Steffen I, Pistorius G, Schilling MK. Boerhaave's syndrome: primary repair vs. esophageal resection-case reports and meta-analysis of the literature. J Gastrointest Surg 2003;7:726-734.
3. Kim JH, Kim SH, Park SS, Yim SB, Seo PW. Primary repair of Boerhaave's syndrome. Korean J Thorac Cardiovasc Surg 2001;34:879-882.
4. Maier A, Pinter H, Anegg U, et al. Boerhaave's syndrome: a continuing challenge in thoracic surgery. Hepatogastroenterology 2001;48:1368-1371.
5. Bladergroen MR, Lowe JE, Postlethwait RW. Diagnosis and recommanded management of esophageal perforation and rupture. Ann Thorac Surg 1986;42:235-239.
6. Flynn AE, Verrier ED, Way LW, Thomas AN, Pellegrini CA. Esophageal perforation. Arch Surg 1989;124:1211-1215.
7. Brauer RB, Liebermann-Meffert D, Stein HJ, Bartels H, Siewert JR. Boerhaave's syndrome: analysis of the literature and report of 18 new cases. Dis Esoph 1997;10:64-68.
8. Lawrence DR, Ohri SK, Moxon RE, Townsend ER, Fountain SW. Primary esophageal repair for Boerhaave's syndrome. Ann Thorac Surg 1999;67:818-820.
9. Pate JW, Walker WA, Cole FH jr, Owen EW, Johnson WH. Spontaneous rupture of the esophagus: a 30-year experience. Ann Thorac Surg 1989;47:689-692.
10. Jones WG 2nd, Ginsberg RJ. Esophageal perforation: a continuing challenge. Ann Thorac Surg 1992;53:534-543.
11. Attar S, Hankins JR, Suter CM, Coughlin TR. Sequeira A, McLaughlin JS. Esophageal perforation: a therapeutic challenge. Ann Thorac Surg 1990;50:45-49.
12. Curci JJ, Horman MJ. Boerhaave'ssyndrome: the importance of early diagnosis and treatment. Ann Surg 1976;183:401-408.
13. Walker WS, Cameron EW, Walbaum PR. Diagnosis and management of spontaneous transmural rupture of the oesophagus (Boerhaave's syndrome). Br J Surg 1985;72:204-207.
14. Gouge TH, Depan HJ, Spencer FC. Experience with the Grillo pleural wrap procedure in 18 patients with perforation of the thoracic esophagus. Ann Surg 1989;209:612-619.