DBpia

폐이식 실험견에서 LPDG용액을 이용한 20시간 이상 폐보존효과 관찰

Lung Preservation Study for Above 20 Hours of LPDG Solution in Canine Lung Allotransplactation

저자
(Authors)
박창권, 권건영, 유영선
Chang Kwon Park, Kun Young Kwon, Young Sun Yoo

출처
(Source)
The Korean Journal of Thoracic and Cardiovascular Surgery 30(10), 1997.10, 949-960 (12 pages)

발행처
(Publisher)
대한흉부외과학회
Korean Society For Thoracic And Cardiovascular Surgery

URL
http://www.dbpia.co.kr/Article/NODE02218074

APA Style
박창권, 권건영, 유영선 (1997). 폐이식 실험견에서 LPDG용액을 이용한 20시간 이상 폐보존효과 관찰. The Korean Journal of Thoracic and Cardiovascular Surgery, 30(10), 949-960.

이용정보
(Accessed)
계명대학교
114.71.5.214
2016/03/14 17:31 (KST)

저작권 안내
DBpia에서 제공되는 모든 저작물의 저작권은 원저작자에게 있으며, 누리미디어는 각 저작물의 내용을 보증하거나 책임을 지지 않습니다.
이 자료를 원저작자와의 협의 없이 무단게재 할 경우, 저작권법 및 관련법령에 따라 민, 형사상의 책임을 질 수 있습니다.

Copyright Information
The copyright of all works provided by DBpia belongs to the original author(s). Nurimedia is not responsible for contents of each work. Nor does it guarantee the contents.
You might take civil and criminal liabilities according to copyright and other relevant laws if you publish the contents without consultation with the original author(s).

폐이식 실험견에서 LPDG용액을 이용한 20시간 이상 폐보존효과 관찰

박창권*·권건영**·유영선*

=Abstract=

Lung Preservation Study for Above 20 Hours of LPDG Solution in Canine Lung Allotransplantation

Chang Kwon Park, M.D.*, Kun Young Kwon, M.D.**, Young Sun Yoo, M.D.*

Background. Limited ischemic tolerance of the lung has remained one of the factors that limits the expansion of pulmonary transplantation as a treatment for end-stage pulmonary disease. Numerous studies on safe long term preservation for lung transplantation has been performed for the purpose of developing ideal preservation solution with extracellular type or intracellular type solutions. In this study, we examined the efficacy of LPDG solution in lung preservation longer than 20 hours by comparison with modified Euro-Collins solution.

Methods. Thirty-four adult mongrel dogs were divided into two groups. Donor lungs were flushed with LPDG solution(n=9) or modified Euro-Collins(MEC) solution(n=8) and stored for 24 hours at 10℃. All donor lungs were perfused through the pulmonary arteries with solutions containing prostaglandin E1 and verapamil. Left canine lung allotransplantations wereperformed. Assessment(hemodynamic indices and arterial blood gas analysis) of left implanted lung was made by occluding the right pulmonary artery for ten minutes using pulmonary artery Cuff. Assessment was repeated at the interval of 30 minutes, one hour, and two hours later after reperfusion and then chest X-ray, computed tomogram and lung perfusion scan were obtained. In survival dogs follow-up studies were done with assessment with chest X-ray, computed tomogram of the chest and lung perfusion scan on 7th day postoperatively. After preservation above 20 hours, pathological examinations for ultrastructural findings on right lung were performed in each group.

Results. With respect to arterial oxygen tension, LPDG group was superior to MEC but there was no statistical significance for 2 hours after reperfusion. Mean pulmonary artery pressure was less increased($p<0.05$) and cardiac output higher($p<0.05$) than MEC group until 2 hours after reperfusion. After 2 hours of reperfusion, both groups showed transplanted lung function deteriorated gradually. Perfusion scan of the transplanted lung in LPDG group showed better perfusion rate in immediate post-reperfusion, 3 days and 7 days later respectively but there was no statistical significance and corelation with PaO_2 and computed tomographic views. In scanning electron microscopy of pulmonary artery after preservation,

* 계명대학교 의과대학 흉부외과학교실

* Department of Thoracic and Cardiovascular Surgery, Dong-San Medical Center, Keimyung University

** 계명대학교 의과대학 병리학교실

** Department of Pathology, Dong-San Medical Center, Keimyung University

† 이 연구는 1995년도 동산의료원 특수과제연구비로 이루어졌음.

‡ 본 논문의 요지는 1996년도 대한흉부외과학회 제28차 추계학술대회에서 구연발표하였음.

논문접수일 : 97년 4월 3일 심사통과일 : 97년 6월 25일

책임저자 : 박창권, (700-712) 대구광역시 중구 동산동 194. 계명대학교 흉부외과학교실. Tel. (053) 250-7342, 7344, Fax. (053) 250-7370

계명대학교 | IP: 114.71.5.214 | Accessed 2016/03/14 17:31(KST)

LPDG group relatively shows less irregular protrusion of the inner surface of endothelial cell of poulmonary artery than MEC group.

Conclusions. We concluded that LPDG solution can offer safe lung preservation above 20 hours with adequate immunosuppressive therapy and prevention of the infection.

(Korean J Thorac Cardiovasc Surg 1997;30:949-60)

Kew word: 1. Lung transplantation
2. Organ preservation

서 론

폐이식 분야에 대한 관심은 타 장기에 비해 이식술에 불리한 요건을 해결하기 위한 끊임없는 연구노력이 진행되고 있으며 특히 공급폐의 안전한 장기보존방법과 보다 나은 폐관류보존액의 개발의 의지는 지금도 세계적으로 많은 연구결과로써 나타나고 있다. 연구자들은 폐를 안전하게 보존하고 멀리 떨어진 지역에서 공여폐를 획득하여 안전한 폐보존 상태에서 이동이 가능하도록 장시간의 폐보존을 위한 개발의 일환으로 폐보존액의 비교실험들이 활발하다. 현재 임상에서는 Euro-Collins용액이나 University of Wisconsin(UW)용액으로 10시간까지 폐보존이 가능한 것으로 여겨지고 있다[1,2]. 폐를 오래동안 보존하는 폐관류 및 보존액으로 Euro-Collins 액이나 University of Wisconsin(UW)액과 같이 세포내액성 용액보다 세포외액성 용액이 더 우수하다고 보고하고 있는데 이는 세포내액성 용액이 고칼륨이 함유된 용액으로 폐동맥의 평활근세포막을 탈분극하여 탈분극된 평활근세포안으로 칼슘의 역류증가에 의해 폐동맥지에서 혈관의 수축이 일어나는 단점이 있기 때문이라고 한다[3,4]. 공여폐의 보존동안에 폐관류-보존액의 효과에 대한 정확한 기전에 대해서는 잘 알려져 있지 않다. 폐는 허혈 폐보존동안에 산소를 이용할 수 있는 유일한 기관이라는 점 때문에 호기성 포도당대사에 대한 중요성이 제기되며 폐보존온도도 4℃보다 10℃가 적절하다고 보고하고 있다[5]. 본 연구에서는 한국산 성견을 모델로 하여 24시간 10℃에서 세포외액성 용액인 LPDG용액을 이용하여 폐보존후에 좌측 일측폐이식술을 시행하여 이식폐의 기능을 평가하여 세포내액성 용액인 modified Euro-Collins (MEC)액과 비교하였다.

연구대상 및 방법

1. 연구대상

본 연구는 34마리의 한국산 잡종 성견을 암수 구분없이 이용하여 17마리씩 공여견과 수용견으로 나누어 17례의 좌측 일측폐이식술을 시행하여 폐관류액으로 LPDG용액을 사용한 9례와 8례에서 modified Euro-Collins(MEC)용액을 사용하였다. 각 군에서 실험견의 선택은 무작위로 하였고 각 용액의 조성은 Table 1과 같다.

Table 1. Compositions of the Preservation Solutions

	LPDG	MEC
Na^+	155 mMol/L	10 mMol/L
K^+	3.5 mMol/L	108 mMol/L
Cl^-	102 mMol/L	14 mMol/L
Mg^{++}	1.4 mMol/L	4 mMol/L
PO_4	33 mMol/L	57.5 mMol/L
Sulphate(SO_4^{--})	2 mMol/L	4 mMol/L
Glucose	10 g/L	32.7 g/L
Dextran 40	20 g/L	0
pH	7.4	7.3
Osmolarity	345 mOsm/L	340 mOsm/L

* LPDG:Low Potassium Dextran Glucose solution
MEC:Modified Euro-Collins solution

2. 연구방법

1) 폐공여견 수술

공여견에서 공여폐의 획득수술은 이 전의 발표된 논문에서 자세히 기술하였다[26]. 간략히 기술하면 건강한 성견 17마리를 폐공여견으로 하여 마취 전처치 및 마취유지 목적으로 Ketamine 10~15 mg/Kg 근주, Sodium thiopental 10 mg/Kg 정주 그리고 Atropine 0.6 mg과 Cefatrex 1.0 g을 정맥주사하고 기도삽관후 호흡기(Aika EUA-900 Ventilater)는 100% 산소흡입, 일호흡량은 500~550 ml 그리고 호흡수는 분당 12회에 맞추어 놓고 전신마취하에 우측 대퇴동맥에 18 gauge 혈관카테타를 넣어 동맥혈압을 추적과 동맥혈가스분석을 측정할 수있게 하였고 사지에 심전도 전극을 천자하여 심박동을 계속 감시하였다. 흉골정중절개를 가하여 개흉하여 흉선을 절제하고 기정맥을 분리한 후 상하공정맥, 상행대동맥, 폐동맥 및 기관을 박리하여 7번 Silk나 Vena cava tape를 이용하여 결찰에 대비하였다. 주폐동맥에 헤파린(500 U/Kg)을 주입한

계명대학교 | IP: 114.71.5.214 | Accessed 2016/03/14 17:31(KST)

후에 6 F 대동맥카테타를 쌈지봉합으로 삽입하여 40 Cm 높이에서 4℃ 폐관류저장액(Modified Euro-Collins 액 혹은 Low Potassium Dextran Glucose용액)(표 1)을 주입할 준비를 하였다. 폐관류전에 PGE1(200 μg)을 폐동맥에 투여하였다.폐관류시에 폐관류압을 측정하였다. 상하공정맥을 결찰절단하고 하공정맥과 좌심방이는 열어 두었다. 관류액은 즉시 주입하여 폐관류시켰다. 폐관류 후에 100%의 산소로써 흡입말기에 폐가 팽창된 상태에서 기관을 결찰분리하고 심장과 양쪽폐 모두를 적출해 내었다. 적출된 심폐블록은 폐관류액과 동일한 용액을 담은 비닐백에 3겹 공기밀폐포장하여 10℃ 온도유지에서 공여폐보존 준비를 하였다.

2) 폐수용견수술

수용견에게 이식수술 역시 이 전의 발표된 논문에서 자세히 기술되었으며[26] 여기서 간략히 소개하면 건강한 성견 17마리를 폐수용견으로 하고 마취전처치는 공급견의 경우와 동일하며 그외 Solumedrol 500 mg을 정주하였다. 기도삽관후 일호흡량을 20 ml/Kg(일측폐환기시 15 ml/Kg), 호흡수 분당 12회, O_2와 N_2O의 비는 50:50의 비로 유지하고 Halothane은 0.5~1.0%에 맞추어 마취호흡기(Aika Anesthetic gas machine)에 연결하였다. 사지에는 역시 심전도전극을 천자하여 수술중에 계속 심박동과 심조율을 감시하였고 우측대퇴동맥에 18 gauge 혈관카테타를 넣어 동맥혈압측정과 동맥혈가스분석을 하였고 폐동맥압, 심박출량 및 폐혈관저항도를 측정하기 위하여 우측대퇴정맥에 Swan-Ganz 카테타를 주입하였으며 좌측하지정맥에 정맥카테타를 삽입하여 수술중에 하트만씨용액을 시간당 200 ml 주입시켰다. 좌측 앙와위체위에서 베타딘으로 멸균소독후에 좌측 5번 늑간을 통해 개흉하였으며 가능한한 외흉근의 절단을 피했다. 좌측 폐동맥은 첫 번째 좌측폐동맥지 하방에서 결찰 및 절단하고 우측폐동맥을 박리하여 Umbilical tape과 Tourniquet 혹은 폐동맥 Cuff을 이용하여 임시 결찰에 대비하였다. 심낭을 절개하고 좌심방을 혈관감자로 폐쇄한 후 상, 중 및 하엽의 폐정맥지결찰부위를 절개하여 좌심방끼리의 문합에 대비하였고 좌측 기관지는 원위부에서 절단하였으며 절단상부는 기관지감자로 폐쇄하였다.

10℃ 폐관류저장액에 저장된 심폐블록에서 심장과 우측폐를 제거한 후 좌측폐는 좌심방의 일부가 문합에 적당하게 포함되기 위해 우측폐 종격엽(Mediastinal lobe)으로 연결된 폐정맥개구부를 5-0 Prolene을 이용하여 봉합한후 충분한 길이의 좌심방영역을 확보하여 분리하였다

분리된 우측폐는 24시간 폐관류보존후의 폐의 허혈손상의 관찰을 목적으로 두 용액과 비교하기 위하여 병리조직검사를 시행하였다.

우선 수용견의 폐정맥지의 결찰부위를 절단하고 문합부위를 넓게 확장하였다. 공여폐의 좌심방간의 문합은 후벽부터 5-0 Prolene을 이용하여 계속 전벽에 이르기 까지 연속 everting mattress봉합을 하였고 폐동맥은 첫번째 폐동맥지를 기준으로 역시 5-0 Prolene으로 연속문합하였다. 마지막으로 기관지봉합은 기관삽관을 더 밀어 넣어 우측 한쪽폐의 환기만 실시하여 4-0 Vicryl을 이용하여 기관지 막성부위는 연속봉합 그리고 연골부위는 차례로 단순봉합(Interrupted suture)하였다. 이식수술이 진행되는 동안에 10℃의 공여폐의 온도를 유지하기 위하여 상엽에 온도를 측정할 전극을 천자하여 주위는 쌈지봉합하여 계속 폐의 온도를 감시하였고 이식폐는 젖은 거즈에 싸서 10℃ 온도의 유지에 노력하였다. 좌측폐의 재관류시작시 폐동맥과 좌심방감자를 서서히 풀어 혈관내에 존재하는 기포를 제거하였으며 출혈이 확인된 후 각각의 문합부위의 결찰을 완결하였다. 기관지문합부의 공기누출을 확인하기 위하여 문합부위에 생리식염수를 흘렸다. 출혈 및 공기누출이 없음을 확인한 후 흉관을 삽입한 후 개흉창을 봉합하면서 폐동맥 cuff는 피하조직내에 고정시킨 후 흉벽봉합을 마쳤다.

c) 술후 관리

수술을 마친 수용견은 재관류직후(약 30분후), 1시간 후, 2시간 후에 각각 혈역동학적검사(Hewlett Packard 78534C Monitor이용)와 동맥혈가스분석을 시행하였고 재관류 2시간에 흉부X선촬영 및 흉부 전산화단층촬영과 폐관류스캔을 시행하여 이식폐의 팽창과 관류정도, 허혈 및 재관류손상 정도를 관찰하였으며 폐동맥 cuff를 이용하여 우측 주폐동맥을 일시 차단하여 이식폐의 기능을 평가하였다. 폐보존시 폐관류액의 효과를 분석하고자 세포내액성 용액인 modified Euro-Collin액과 세포외액성 용액인 Low Potassium Dextran Glucose(LPDG)액(도표 1)들을 이용하여 이식폐의 기능을 관찰 비교하였다. 또한 폐관류액의 효과를 높이고 이식폐의 허혈-재관류손상을 줄이고 장기 추적관찰을 목적으로 각 폐관류액에 PGE1 혹은 verapamil을 첨가하였다. 이식폐의 기능관찰은 수술직후, 술후 3일째, 술후 1주일까지 혈역동학검사, 동맥혈가스분석, 흉부 X선촬영, 흉부 전산화단층촬영 및 폐관류스캔을 각각 실시하였다. 술후 감염예방 목적으로 Cefatrex 1.0 gm을 매일 1주일동안 근주하였다. 면역억제치료는 수용견수술 1시간전에 Cyclosporin 15 mg/Kg를 경구투여하였고 술후 1일째부터 Cyclosporine 15mg/Kg을 경구투여하였다. 술후 관찰중에 거부반응이 의심되면 Solumedrol 500 mg을 투여하였다. 이식후 7일째에는 사망시켜 이식폐의 병리학적 소견을 관찰하였다.

3. 실험결과

실험에 사용한 동물은 한국산 잡종견인 성견으로서 암수

계명대학교 | IP: 114.71.5.214 | Accessed 2016/03/14 17:31(KST)

Table 2. Characteristics of Experiment according to Solutions

Solution	Body weight(D/R) Kg±SE	Flushing time min.±SE	Flushing pressure mmHg±SE	Ischemic time hrs±SE
LPDG	19±1.3/20±0.8	4±0.8	17±2.1	21±0.5
MEC	21±1.3/23±0.8	4±0.4	18±1.6	21±0.2

Table 3. Data of Hemodynamics with PaO_2 and $PaCO_2$ according to Solution after PA cuff

Period / solution / parameters	Control		Immediate		I hour		2 hour		3 day		7 day	
	LPDG	MEC	LPDG	MEC	LPDG	MEC	LPDG	MEC	LPDG	MEC	LPDG	MEC
MPAP(mmHg)	16±1.2	17±2.3	24±3.4	30±3.4	25±3.8	36±4.8	28±3.3	29±2.2	33±4.2	34±4.7	37±3.6	40±0.3
CO(L/min)	5.3±0.7	4.4±0.6	2.4±0.2	2.2±0.3	2.4±0.2	2.0±0.1	2.3±0.1	1.8±0.1	2±0.2	1.9±0.1	1.6±0.2	1.6±0.1
PVR(dyne.s.cm^{-5})	221±24	203±12.2	447±57	376±69	384±56	374±56	363±31	406±45	600±208	615±226	735±231	658±205
PaO_2(mmHg)	209±20.4	213±7.5	102±18	117±25	160±35	115±21	174±39	137±29	142±38	119±27	87±11	117±28
$PaCO_2$(mmHg)	28±5	25±1.5	31±2.4	32±2.6	31±3	35±2.7	29±2	34±2.9	35±3.5	35±1.9	44±3	38±1.1

구분없이 34마리가 사용되었으며 17례의 좌측 일측폐이식술을 시행하였고 폐관류액은 LPDG용액의 효과를 보고자 9례 사용하였고 대조군으로 modified Euro-Collins(MEC)용액을 사용한 례가 8례였다. 폐관류액에는 양쪽 모두에서 PGE1을 첨가하여 이식폐의 기능을 높이고자 하였다. 사용된 성견의 체중은 LPDG군에서 공여견과 수용견에서 각각 19±1.3 Kg과 20±0.8 Kg이고 MEC군은 21±1.3 Kg과 23±0.8 Kg로써 비교적 공여견과 수용견은 비슷한 체중을 선택하였다. 폐관류시간은 LPDG군과 MEC군에서 각각 4±0.8분, 4±0.4분이고 폐관류압은 17±2.1 mmHg, 18±1.6 mmHg이며 그리고 총 허혈시간은 각각 21±0.5시간과 21±0.2시간으로써 양 용액에서 비슷한 실험조건을 보였다(Table 2).

1) 동맥혈액가스분석

폐동맥 cuff를 이용하여 이식한 좌측폐의 재관류직후의 PaO_2와 $PaCO_2$ 양상을 보면 50% 산소호흡에서 이식직후 LPDG군은 102±17 mmHg, 31±2 mmHg이고 MEC군은 117±25 mmHg, 32±3 mmHg에서 재관류 1시간후에 LPDG는 160±35 mmHg, 31±3 mmHg이고 MEC은 115±21 mmHg, 35±3 mmHg로써 이식폐의 기능이 점차회복되는 양상을 보여 재관류 2시간후에는 LPDG가 174±39 mmHg, 29±2 mmHg이고 MEC이 137±29 mmHg, 34±3 mmHg로써 더욱 더 회복이 된 양상에서 수술 3일째부터 LPDG는 142±38 mmHg, 35±3 mmHg이고 MEC은 119±27 mmHg, 35±2 mmHg으로써 폐기능의 감소를 보이고 수술 7일째에는 LPDG가 87±11 mmHg, 44±3 mmHg이고 MEC이 117±28 mmHg, 38±1 mmHg로써 감소되는 양상을 보였다. 이는 LPDG와 MEC용액 모두에서 비슷한 양상을 보였다(Table 3)(Fig. 1,2).

2) 혈역학검사소견

재관류 시작후에 LPDG군과 MEC에서 평균폐동맥압, 심박출량 및 폐혈관저항도를 7일까지 추적 관찰한 소견은 도표 3.과 같고 LPDG인 경우 재관류 30분후 평균폐동맥압, 심박출량 및 폐혈관저항도는 각각 24.4±3.4 mmHg, 2.4±0.2 L/min., 447±87 dyne.sec.cm^{-5}이고 MEC은 각각 30±3.4 mmHg, 2.2±0.3 L/min., 376±69 dyne.sec.cm^{-5}이며 LPDG와 MEC 모두에서 점차 평균폐동맥압이 상승되었고 MEC에서 더 상승되는 소견을 보였다(Fig. 3). 심박출량은 LPDG과 MEC에서 재관류 후에 7일 동안 조금씩 감소되는 양상을 보였다(Fig. 4). 폐혈관저항도인 경우 LPDG의 경우 재관류 30분에 증가되었다가 술후 2시간까지 점차 감소되었으며 MEC의 경우는 재관류 1시간까지 감소되었다가 그 이후 점차 증가되는 경향을 보였다(Fig. 5). 그러나 양 군에서 평균폐동맥압, 심박출량 및 폐혈관저항도에서 의미있는 차이점은 발견할 수없었으나 재관류 1시간후 MEC이 LPDG보다 평균폐동맥압이 유의하게 더 상승하였고($p<0.05$) 재관류 1시간과 2시간에서 LPDG가 유의하게 심박출량이 더 높았다($p<0.05$). 그리고 폐혈관저항도는 양 군 모두 재관류 2시간까지는 감소되거나 크 변화가 없다가 3일과 7일까지 점차 상승되었다. 통계분석은 모든 통계치에 있어서 평균값의 평균치±표준오차를 사용하였으며 두 용액간의 유의성은 Student's t test로써 분석되었고 p치가 0.05 이하일 때 유의한 차이를 보인다고

계명대학교 | IP: 114.71.5.214 | Accessed 2016/03/14 17:31(KST)

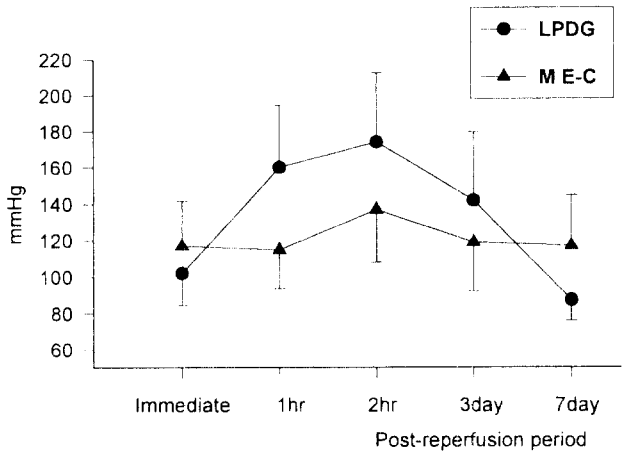

Fig. 1. Post-reperfusion PaO_2 changes in both groups after PA cuff(FiO2=0.5)

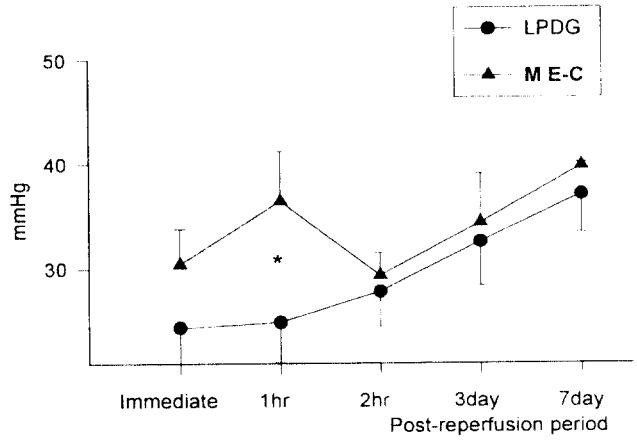

Fig. 3. Post-reperfusion mean PA pressure changes in both groups after PA cuff. * P<0.05)

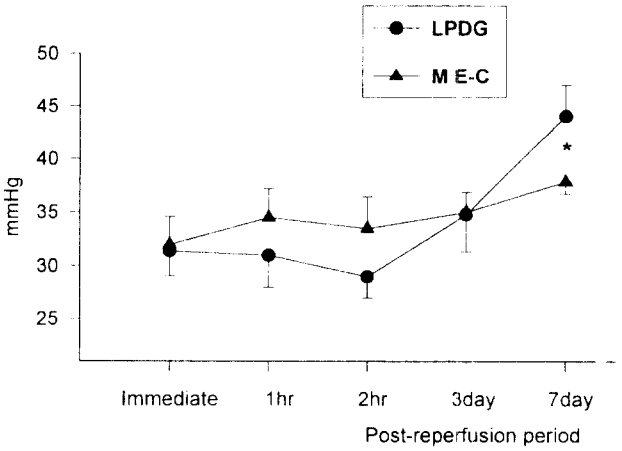

Fig. 2. Post-reperfusion PaO_2 changes in both groups after PA cuff(FiO2=0.5)

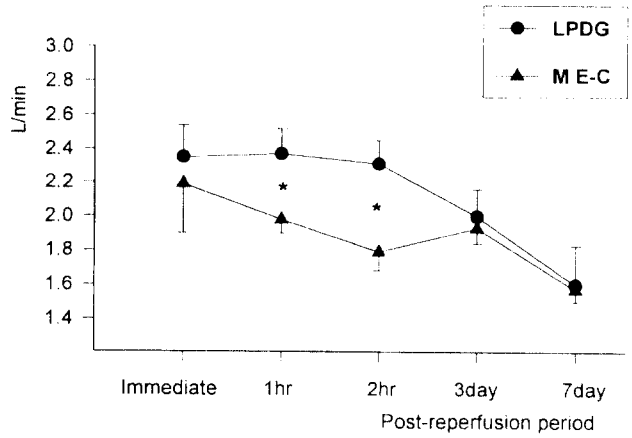

Fig. 4. Post-reperfusion cardiac output changes in both groups after PA cuff. * P<0.05)

하였다. 동맥혈액가스분석과 혈역동학검사치의 control값은 수용건의 좌측 전폐절제술전 측정한 혈역학 및 혈액가스분석 검사치를 이용하였다(Table 3).

3) 폐관류 스캔

좌측폐이식술후 3시간후, 3일후 및 7일후에 ^{99m}Tc을 이용한 폐관류 스캔을 양쪽 용액군에서 시행하여 LPDG 용액에서 각각 20±5.8%, 15±6.2% 및 12±1.1%이고 MEC 용액에서는 13±4%, 9±1.7% 및 9±5%의 변화를 관찰하였다. 양군 모두에서 술후 이식폐의 염증, 허혈손상 및 일부에서 급성 폐이식거부반응으로 점차 이식폐의 관류와 기능이 감소되었다(Fig. 6, 10). 그러나 LPDG 용액에서 술후 3시간후 17%에서 술후 3일후 23% 증가와 술후 3일후 5%에서 술후 7일후 13%의 증가를 보인예는 조직소견에서 급성 거부반응의 양상을 보였으며 steroid(Solumedrol 500 mg)에 의한 폐기능의 호전을 의미하였다. 역시 MEC 용액에서도 술후 3시간후 13%에서 술후 3일후 30%의 폐관류호전을 보인 례도 병리조직소견에서 급성 거부반응을 보인 례로써 steroid투여에 따른 폐기능의 호전으로 판단되었다.

4) 흉부 전산화 단층촬영

폐이식술 후 폐관류 스캔시에 단순흉부 X-선촬영과 흉부 전산화 단층촬영을 함께 시행하여 이식폐의 팽창정도와 단층촬영을 통해 폐영역별 폐음영의 불투명(폐침윤) 정도를 Matsushima 등[16]이 소개한 폐음영이 맑은 경우 0점, 한쪽폐의 1/3을 침윤하고 경증의 소견을 보일 때를 1점, 1/3~2/3를 침윤하고 중등도의 소견일 때 2점 및 2/3 이상의 침윤을 보이고 심한 소견을 보일 때 3점으로 점수화하여 두 용액별 술후 3시간후와 3일후 및 7일후 평가하여 LPDG 용액에서 각각

계명대학교 | IP: 114.71.5.214 | Accessed 2016/03/14 17:31(KST)

Table 4. Roentgenographic Grading Score in Transplanted Lung by CT

solution \ period	post-reperfusion		
	3 hours	3 days	7 days
LPDG(score)	3±0.2	2±0.7	3
MEC(score)	1±0.5	1±0.5	2±1

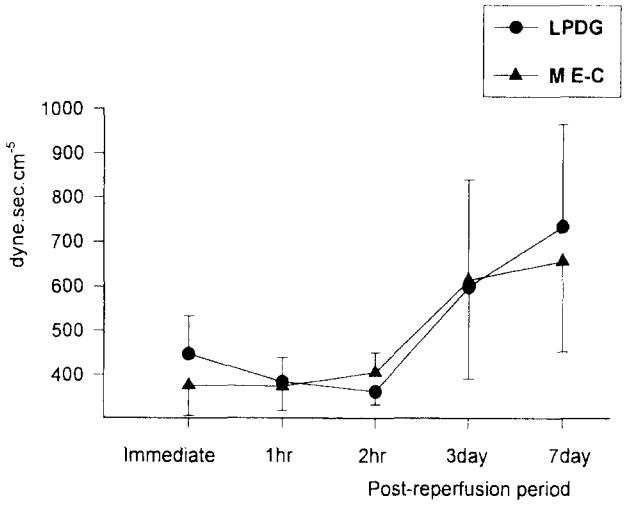

Fig. 5. Post-reperfusion PVR changes in both groups afte PA cuff

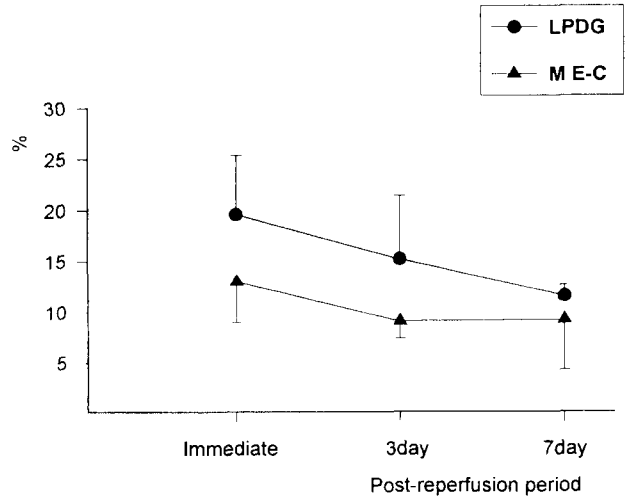

Fig. 6. Changes in ^{99m}Tc lung perfusion scan in transplanted lung

2.8±0.2, 2.3±0.7 및 3이며 MEC 용액은 2±0.5, 2.3±0.5 및 1.7±1로써 MEC 용액이 LPDG 용액보다 수술직후와 수술 7

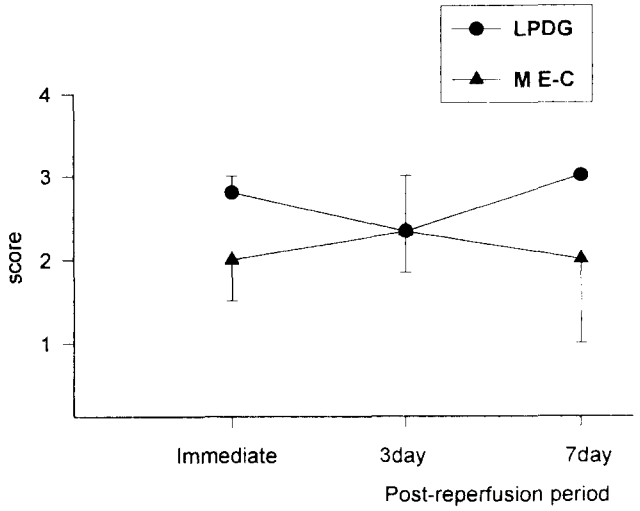

Fig. 7. Changes in extent of opacity in computed tomogram in transplanted lung.

Fig. 8. Appearance of 3 hours postreperfusion chest computed tomogrm in LPDG.

일후에 폐음영의 불투명도가 덜한 것으로 관찰되었으나 통계적 유의성은 없었다(Table 4, Fig. 7).

5) 병리조직학적 소견

LPDG 용액군의 평균 생존일은 9.6±3.8일이고 MEC 용액군은 7.6±2일이다. 양 군전례에서 사망하거나 사망시킨 례에서 부검을 실시하여 광학현미경적 비교 소견에서 LPDG 군에서는 허혈손상으로 여겨지는 초기의 미만성 폐포 상피세포의 손상 소견이 2례, 염증소견(acute pneumonia)을 보이는 례가 4례 있었으며 그 중에 2례에서는 이식폐의 부전소견(infarction)이 동반되었다. 그리고 2례에서 폐혈관과 세기관지

계명대학교 | IP: 114.71.5.214 | Accessed 2016/03/14 17:31(KST)

Fig. 9. Appearance of chest computed tomogram on third postoperative day in LPDG. it shows much better condition than immediate postoperative view.

주위에 림파구의 침윤이 뚜렷한 급성거부반응의 소견을 보였다. MEC군은 8례 모두 염증소견을 보였고 그 중 5례에서 이식폐의 부전소견이 동반되었다. 양군 모두 82%에서 염증소견이 있었고 허혈손상은 LPDG군에서 많았다. 20시간 이상 폐보존후에 LPDG액과 MEC액의 폐보존효과의 형태학적 관찰을 위하여 전자현미경적 폐 구조를 비교하였다. 투과 전자현미경 소견에서 양 군에서 폐포구조와 모세혈관변화 및 상피세포의 변형 등의 비교 관찰에서 특이한 차이점은 발견할 수 없었다. 그리고 주사 전자현미경 관찰에서 LPDG 및 MEC 군 모두 폐동맥 내막표면이 미만성으로 둥글거나, 타원형을 나타내는 내피세포의 종창이 관찰되었고 부분적으로는 종창된 내피세포가 모여 덩어리(conglomeration)를 만들면서 혈관 내강으로 돌출하는 소견을 볼 수 있었다. LPDG용액을 사용한 군에서는 미만성으로 내피세포의 종창과 불규칙한 배열을 보이며 부분적으로 내피세포의 덩어리를 형성한 반면 MEC용액을 사용한 군에서는 비교적 경한 손상을 보인 부위부터 심한 변화를 보인 부위까지 다양한 형태학적 변화를 보였으며 내피세포의 혈관 내강으로 돌출된 소견들이 뚜렷하였다(Fig. 11, 12).

고 찰

세계적으로 폐이식 분야는 현재 공여폐의 선택, 보존 및 이식술 후에 합병증을 줄이기 위한 방편에 관한 연구에 관심이 크고 많은 연구가 이루어지고 있으나 급성 및 만성 거부반응에 대한 적절한 처치와 공여폐 보존시간의 연장과 보존방법 개선과 보존액 개발 등 해결할 과제들이 많이 남아 있다.

본 연구는 폐이식 분야에서 가장 관심이 되고있는 공여폐의 안전하고 장기간의 보존을 위한 폐장기의 보존법가운데 폐관류 및 보존액의 폐보존효과를 비교관찰하였다. 폐관류 및 보존액은 세포내액성 용액과 세포외액성 용액으로 대별할 수있다. 세포내액성 용액은 복부장기의 보존 경우 Collins액이나 다른 세포내액성 용액들이 시사하는 바와같이 임상적이나 실험적으로 가장 적절한 폐관류보존액으로 입증되고 있다. 이를테면 University of Wisconsin액은 간을 48시간 그리고 신장과 췌장을 72시간 보존시킬 수 있다고 하였다[6]. 폐장기는 복부장기에 비해 안전한 폐보존시간은 prostaglandin없이 modified Euro-Collins액으로 폐관류시 6시간 가량이 가능하다고 하였다[7, 8]. 현재까지 여러 실험연구를 통해 폐를 오래동안 보존하는 폐관류보존액으로 세포외액성 용액이 세포

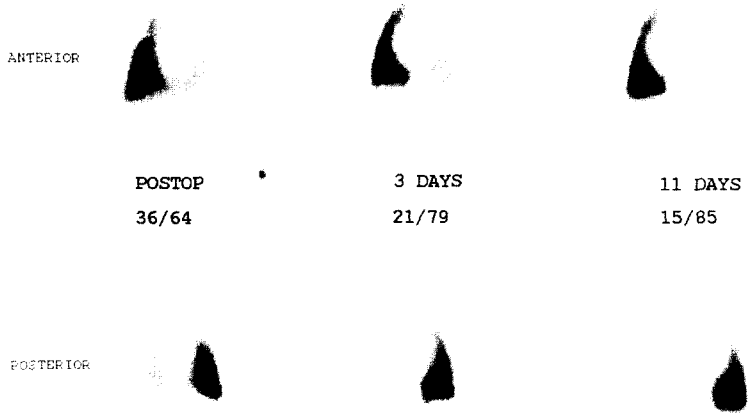

Fig. 10. Perfusion rate at 3 hours, 3 days and 11 days after reperfusion in LPDG.

계명대학교 | IP: 114.71.5.214 | Accessed 2016/03/14 17:31(KST)

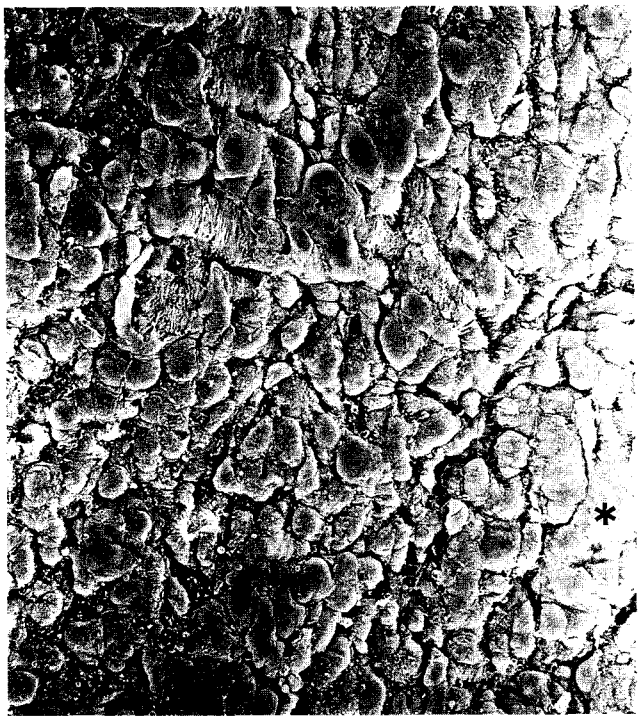

Fig. 11. In LPDG group, scanning EM shows partially swollen and/or conglomerated(asterisks) endothelial cells, X1,150.

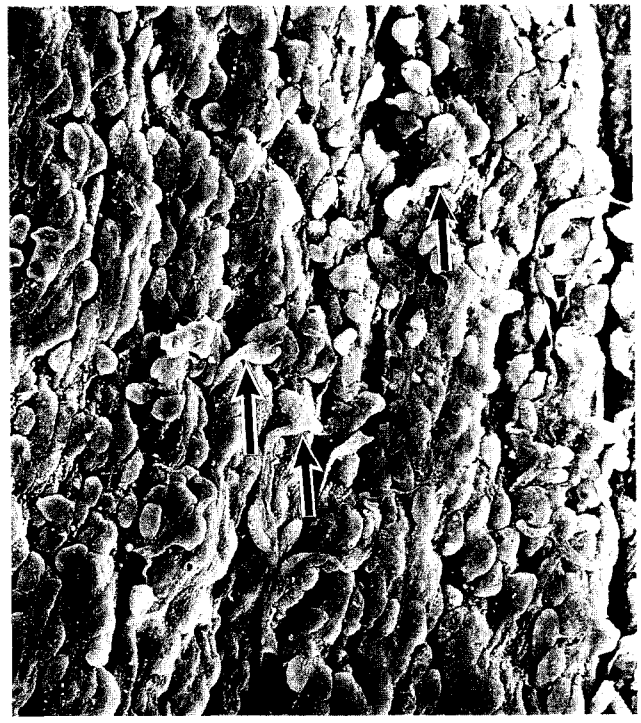

Fig. 12. MEC group shows partially swelling of endothelial cell cytoplasms with some papillary projection, arrows: papillary projected endothelial cell, X1,150.

내액성 용액보다 더 우수하다고 보고[3, 4]하고 있는데 이는 세포내액성 용액이 고칼륨을 함유하고 있어 폐동맥의 평활근 세포막을 탈분극하여 탈분극된 평활근세포안으로 칼슘의 역류가 증가되어 폐동맥지에서 혈관수축을 일으켜 폐관류시에 말초부의 폐동맥에 고른 폐관류액의 관류를 어렵게 하기 때문이며 공여폐의 적출시에 prostaglandinE1(PGE1)의 투여는 말초폐혈관까지 폐관류액의 균등한 관류를 일으켜 폐실질내에서 대사되어 폐동맥의 혈관확장과 항혈소판효과가 있다고 한다. 공여폐의 보존동안에 폐관류보존액의 폐보존효과의 정확한 기전에 대하여서는 잘 알려져 있지 않다. 폐장기는 폐보존동안 즉 허혈기간중에 산소를 이용하는 유일한 기관이란 점은 폐보존시에도 호기성 에너지대사가 일어날 수있다는 점에 중요성이 제기[9]되고 있으며 폐의 허혈보존 동안에 에너지가 계속 공급되는 한 폐장기는 Na-K pump를 중지할 필요가 없고 폐관류보존액의 전해질 조성이 폐관류시에 조건만 같게 해준다면 폐보존에 나쁜 영향을 미치지 않을 수 있다고 하나 에너지의 소모와 공급의 비율은 관류액의 종류와 온도에 따라 다를 수있으므로 오래동안 안전한 폐보존을 위한 에너지의 소모와 공급의 균형을 유지하기 위한 적절한 온도를 발견할 필요가 있으며 Date 등[5]은 low potassium dextran(LPD)용액을 사용하여 10℃의 온도가 적절하다고 보고하였고 최근 Wagner 등[10]도 10℃에서 오래동안 허혈기간에 공여폐의 팽창된 상태에서 제한적인 호기성대사를 지원하는 dextran-glucose가 포함된 세포외액성 용액(DGX)을 개발하여 만족할 만한 실험성적을 보고하고 있다. Hendry 등[11]도 0℃의 개심장의 보존온도에서 가역적인 심근의 냉각손상처럼 폐에서도 직접적인 냉각손상을 주거나 세포의 homeostasis를 유지하기 위한 최소의 대사과정을 없애는 악 영향을 끼칠 수 있다고 했다. 본 연구에서는 폐관류보존액으로 세포내액성 용액인 modified Euro-Collins액과 세포외액성 용액인 LPD 용액에 폐보존시 허혈기간중에 에너지대사에 기질이 되는 포도당을 첨가하여 10℃의 폐보존온도에서 24시간 보존한 후에 성견에서 좌측 폐이식술을 시행한 후에 두 용액의 효과를 비교하였다. 공여폐의 안전한 보존과 술 후 재관류손상을 줄이려는 목적과 이식견의 장기 생존을 통한 이식폐의 기능을 평가하기 위하여 강력한 폐혈관 확장제인 PGE1과 칼슘길항제인 verapamil을 공여폐 적출시에 투여하였다. Matsushima 등[12]은 Euro-Collins액에 verapamil을 첨가하여 Euro-Collins액 단독으로 사용한 군보다 24시간 안전한 폐보존효과가 있다고 보고하였는데 산소프리라디칼 청소제와 칼슘길항제는 심근과 신장의 허혈-재관류손상에 효과가 있다는 보고들[13, 14]이 많다. 그러나 폐장기는 타 장기와 달리

계명대학교 | IP: 114.71.5.214 | Accessed 2016/03/14 17:31(KST)

허혈손상과 염증을 받기 쉬운 장기여서 폐보존의 어려움은 이들 손상을 줄이는 방법에 대한 연구가 많다. 본 연구에서도 폐이식후에 성견의 생존을 연장하여 폐 기능의 추적관찰을 위하여 술후 LPDG 용액과 ME-C 용액의 성분 차이점에 따른 폐보존 효과를 관찰하고자 이식술후에 면역억제치료와 공여폐의 관류보존시에 PGE1과 verapamil을 각 용액에 첨가 투여하였다.

세포내액성 용액인 MEC액은 현재 임상에서 특히 미국 워싱턴대학에서 많이 쓰고 있는 폐보존용액이다. Fujimura 등[15]은 저분자량 덱스트란과 phosphate buffer가 주요 요소로 함유된 세포외액성 용액을 가지고 48시간까지 폐보존실험을 성공시켰다. 이 용액은 현재의 LPD 용액의 기초가 되었으며 Yamazaki 등[3]은 생체외 토끼를 모델로써 E-C액과 비교하여 LPD액에서 더 높은 동맥혈산소분압과 더 낮은 폐동맥관류압을 보였다고 하였으며 Keshavjee 등[16]은 개를 이용한 생체내 실험에서 LPD액으로 관류하여 재관류직후 더높은 동맥혈산소분압을 보였다고 하였다. 이러한 LPD액의 분명한 잇점을 설명한 뚜렷한 기초는 없으나 다음과 같은 몇가지 설명이 가능하다. 첫째로 Kimblad 등[17]이 지적한 바와같이 낮은 함량의 칼륨용액은 폐관류시에 혈관수축이 덜하며 폐관류와 저온상태도 고른 분포를 도모한다. 둘째로 phosphate buffer는 조직의 산성화를 최소화한다. 셋째로 덱스트란은 교질삼투압 효과 때문에 폐혈관밖 수분의 축적과 적혈구의 응집을 방지하여 더욱 더 고른 폐관류를 도모한다. 또한 Keshavjee 등[18]은 LPD용액의 구성성분을 체계적으로 평가하여 덱스트란-40은 LPD액의 폐보존에 유의하게 기여한다고 보고하였다. 그들은 덱스트란-40의 농도(20 g/L) 가지고는 교질삼투압에의한 잇점으로 평가하기에는 불충분하고 지적하였으며 이는 다른 기전들을 통해 일어날 수 있음을 의미한다.

폐관류-보존의 적절함을 평가하는 지표로써 재관류직후 동맥혈산소분압을 공여폐의 적출전의 동맥혈산소분압과 비교하여 비슷한 양상을 보일 때와 흉부 X-선소견에서 만족할 만한 결과를 가질 때 우수한 판정을 내린다. 그리고 폐혈관저항도(PVR)는 재관류직후 조정치(control value) 이상 증가할 수있는데 이는 폐동맥문합부의 협착이나 폐혈관의 저산소증에 의한 혈관주위부종 및 폐혈관의 신경지배제거(denervation)효과 등에 의한다. 그러나 Fujimura 등[19]은 재관류직후 증가된 PVR은 장기 생존한 동물에서 정상으로 회복한다고 하였다. 폐관류 스캔은 Sundaresan 등[20]은 영장류에서 연속 양측 폐이식술을 시행하여 좌측이 35%이고 우측이 65%의 폐관류를 보였다고 하고 이는 우측폐가 정상적으로 용적이 크기 때문에 이와 같은 분포는 만족할 만한 결과라고 하였고 본 연구에서도 정상 개의 공여폐 적출전에 폐관류 스캔을 시행하여 좌측이 40%이고 우측이 60%의 분포를 보였다. 따라서 재관류직후의 좌측폐의 관류스캔에서 20-~0%의 관류소견은 우수한 소견이라고 여겨진다. 본 연구에서 LPDG용액에서 재관류 3시간후 20%의 좌측폐의관류 소견을 보였고 MEC용액은 13%의 관류 소견을 보였다.

폐이식에서 흉부 전산화단층촬영의 역할은 원래 초기의 급성거부반응을 염증의 소견과 구분하여 감별하고 쉽게 그리고 경기관지생검과는 달리 비침습성이고 안전한 진단 방법으로 이용하고자 하는 것이다. 경기관지생검은 숙달된 의사에게는 비교적 안전하고 반복 검사가 가능한 진단법이나 기흉, 출혈, 폐부종 및 기관지염 등의 합병증이 우려된다. 최근 몇몇 연구에서는 경기관지생검에서 혈관주위의 침윤의 소견만으로 급성 거부반응의 진단은 무리이며 즉 임상소견과 여러 진단법의 합동방법이 좋다고 보고하고 있다[21]. 따라서 고해상 흉부전산화 단층촬영(HRCT)은 안전하고 반복 검사에도 합병증이 적은 진단법으로 주목이 되고 있다[22, 23]. 본 연구에서는 이식폐 기능의 평가의 수단으로 흉부 전산화단층촬영을 더불어 실시하여 폐침윤의 정도에 따라 점수화하여 이식폐의 염증, 허혈-재관류손상 및 거부반응을 평가해 보았다. 향후 계속 병리조직소견과 HRCT에서 급성거부반응과의 관련을 연구하고자 한다.

이식폐의 조직학적 평가에서 Sundaresan 등[20]은 수술에서 생존한 실험례들의 슬라이드 조사에서 간질조직 및 폐포의 부종, 중등도의 혈관울혈, 폐포의 출혈 및 구조적 파괴 등의 조직 소견을 보였다고 했다. 아울러 같은 조직 슬라이드내에서도 상당한 다양성이 있다고 하였다. Haverich 등[24]이 지적한 바와같이 Veith 등[25]이 보도한 이러한 조직변화들의 다양함과 이질성(heterogeniety)은 그와같은 변화가 기능적 황폐화와 서로 상호관계가 없음을 의미한다고 하였다. 그리하여 조직의 형태학은 광범위한 조직학적 형태조사가 이루어지지 않는한 폐보존을 평가하는 지표로 삼기에는 부적절하다고 하였다.

이식폐의 기능을 술후에 평가하여 공여폐에 사용한 폐관류-보존액의 효과를 판정하는 실험으로써 개를 이용한 일측 폐이식술 모델을 많이 쓰고 있다. 이는 수술수기에 있어서 인체와 유사한 경험을 습득할 수있고 술후에 동물의 추적관찰이 비교적 다른 동물에 비해 용이하다는 장점이 있다. 그러나 일측 폐이식술후에 이식폐의 기능을 평가하기 위하여 반대측 폐동맥과 기관지를 결찰하거나 전폐절제술을 시행하는 방법들이 사용되었으나 이는 실험견의 사망률이 폐보존의 방법과는 무관하게 높고 이식폐만이 전 심박출량을 감당해야 하기 때문에 적정한 생리적 상황을 유지시켜 주지 못하는 단점이 있어 지속적인 추적관찰을 위한 실험에는 어려움이 많았다. 이에 Date 등[5]은 폐보존에 관련된 실험에서 좌

계명대학교 | IP: 114.71.5.214 | Accessed 2016/03/14 17:31(KST)

측 일측 폐이식후에 효과적이고 지속적인 이식폐기능의 추적관찰을 위하여 반대측 폐동맥을 일시 결찰하는 방법으로 폐동맥 cuff를 개발하여 사용하였다. 본 연구 이전에 박 등[26]은 폐동맥 cuff를 사용한 이식폐기능의 평가를 보고하였으며 본 실험에서도 같은 방법을 사용하여 술후 1주일까지 좌측 이식폐기능을 추적관찰하였다. 최근 Sundaresan 등[20]과 Date 등[27]은 보다 나은 폐보존의 평가 실험모델로써 연속 양측폐 이식실험을 소개하였는데 이는 일측 폐이식 실험모델보다 심박출량의부담이 양측 폐로 나뉘어지고 폐보존의 효과를 보기 위하여 폐기능의 관찰은 곧 이식폐의 기능을 대변해 줄 수 있기 때문에 실험모델로써 유리하다고 하였으나 이 방법도 결국 한쪽 폐를 이식한 후 반대편 폐를 연이어 이식할 경우에 이식한 폐는 전체 심박출량의 부담을 가져야 하고 필요한 경우에는 인공 심폐회로를 사용해야 하고 이에 따른 합병증은 결국 원래 실험목적을 달성하기 어렵게 된다. 특히 개를 실험모델로 할 경우에 폐의 신경지배제거에 따른 Hering-Breuer reflex소실로 말미암아 자가호흡이 어려워 실험견을 생존시켜 지속적인 추적관찰을 위한 실험에서는 부적당하다고 한다[20, 26].

최근 국내에도 폐이식에 대한 관심이 집중되고 있으나 아직도 뇌사가 인정되지 않고 공여장기 수급의 체계가 일원화되지 않아 공여장기 특히 공여폐의 부족은 거의 없다고 할 수 있는 실정이다. 이에 더욱더 공여폐의 보존에 관한 실험적 연구의 시도는 매우 바람직한 일이라 사료되며 현재 국내에도 이두연 등[28], 손광현 등[29] 및 박창권 등[26]은 폐이식 연구에 많은 관심과 실적을 가지고 있으며 연구자 속한 의과학연구소에서는 흉부외과를 중심으로 하는 내과, 마취과, 임상병리과, 진단방사선과, 핵의학과, 생리학, 해부병리과 등 여러 관련 부서에서 공동의 노력으로 폐이식분야에 관련된 특히 폐보존에 관련된 연구들이 시행되어 지고 있으며 본 연구와 이어 지는 연구로써 급성 거부반응의 조기 진단을 위한 핵의학 및 고해상 흉부전산화단층촬영의 역할(Fig. 8, 9)과 폐보존의 효과와 관련된 폐동맥의 scanning 전자현미경적 형태학조사(Fig. 11, 12) 및 연속 양측 폐이식술을 이용한 이식폐기능의 평가 등을 계획하고 있다.

최근 Wada 등[30]은 4.1% trehalose, hydroxyethyl starch 및 gluconate를 함유한 저칼륨 세포외액성 폐보존액 ET-Kyto (ET-K)용액으로 20시간 폐보존에 이어 용액에 buffer능력을 증진시키거나 칼륨의 성분을 변화시킨 소위 modified ET-Kyto용액을 만들어 48시간 개의 폐보존효과를 평가하였다. 결과로써 buffer 능력의 증진은 폐보존에 잇점이 없고 44 mEq/L까지의 칼륨농도에서는 폐동맥의 내피세포의 심한 변형을 초래 하지 않는다고 하였다. 이것은 폐는 허혈냉장 보존상태에서 혐기성 대사와 latate생산이 세포의 산성중독증에 이르게 하기 때문에 phosphate혹은 bicarbonate같은 buffer가 중요한 요소가 된다. 반면에 폐포의 산소로써 호기성대사에서는 낮은 온도에서도 일어나며 생성된 이산화탄소는 산성중독증을 가중시킨다. 따라서 폐보존용액에 buffer능력을 올려 주는 것이 이론적으로 유리하다고 되어 있다. 그리고 칼륨의 농도가 20 mEq/L와 44 mEq/L를 비교하여 oxygenation과 폐부종 등에서는 특이한 차이가 없고 오히려 폐혈관저항도는 44 mEq/L에서 더 유의하게 낮고 주사 전자현미경소견도 혈관내피세포의 손상이 덜 하였다. 이는 본 연구에서도 PaO_2와 폐혈관저항도와는 상관이 없었다. 그러나 아직도 칼륨의 적정 농도의 결정을 위하여 더 많은 연구 노력이 필요하다고 여겨 지고 성견을 이용한 폐이식실험에서 이상적인 실험모델으로써 연속 양측 폐이식술(sequential bilateral lung transplantation)의 수기 및 술후 세심한 처치로써 생존율을 높이는 것이 발전된 실험연구가 될 것으로 사료된다.

결 론

LPDG용액을 이용한 20시간 이상 폐보존 효과를 위한 폐이식실험에서 다음과 같은 결론을 얻었다.

1) 평균폐동맥압은 재관류직후 부터 점차 증가되었으며 재관류 1시간에는 MEC용액이 유의하게 더 증가되었고 ($p<0.05$) 그 후 잠시 회복되다가 재관류 7일까지 두 용액 모두 점차 상승되었다.
2) 심박출량은 재관류직후 감소되었다가 재관류 2시간까지 LPDG용액은 조금씩 회복되어 MEC용액과는 유의한 차이를 보였다($p<0.05$).
3) 병리조직검사는 LPDG용액을 사용한 군에서는 미만성으로 내피세포의 종창과 불규칙한 배열을 보인 반면 MEC용액을 사용한 군에서는 비교적 경한 손상을 보인 부위부터 심한 변화를 보인 부위까지 다양한 형태학적 변화와 내피세포의 불규칙한 돌출은 LPDG용액보다 심한 양상를 보였다.

두 용액 모두에서 재관류직후 폐기능은 급격히 감소하였으나 2시간까지 LPDG용액은 비교적 MEC용액보다 나은 회복을 보였고 술후 3일, 7일까지 관찰에서는 두 용액 모두에서 폐기능의 점차 소실을 보였다. 따라서 LPDG용액은 허혈-재관류손상의 방지 및 급성폐렴등 염증의 예방과 적절한 거부반응에 유의 한다면 20시간 이상 안전한 폐보존의 가능성을 확인하였다.

참 고 문 헌

1. Hardesty RL, Aeba R, Armitage JM, Kormos RL, Griffith

계명대학교 | IP: 114.71.5.214 | Accessed 2016/03/14 17:31(KST)

BP. *A clinical trial of University of Wisconsin solution for pulmonary preservation.* J Thorac Cardiovasc Surg 1993; 105:660-6.
2. Cooper JD. *Current status of lung transplantation.* Transplant Proc 1991;23:2107-14.
3. Yamazaki F, Yokomise S, Schreinemakers H, et al. *The superiority of an extracellular fluid solution over Euro-Collins solution for pulmonary preservation.* Transplantation 1990;49:690-4.
4. Miyoshi S, Shimokawa S, Schreinemakers H, et al. *Comparison of the University of Wisconsin preservation solution and other crystalloid perfusates using a 30 hour rabbit preservation model.* J Thorac Cardiovasc Surg 1992;103(1):27-32.
5. Date H, Lima O, Matsumura A, et al. *In a canine model, lung preservation at 10℃ is superior to that at 4℃. A comparison of two preservation temperatures on lung function and on adenosine triphosphate level measured by phosphate-31 nuclear magnetic resonance.* J Thorac Cardiovasc Surg 1992;103:773-80.
6. Starkey TD, Sakakibara N, Hagberg RC, et al. *Successful six-hour cardiopulmonary preservation with simple hypothermic crystalloid flush.* J Heart Transplant 1986;5:291-7
7. Wahlers T, Haverich A, Fieguth HG, et al. *Flush perfusion using Euro-Collins solution vs cooling by means of extracorporeal circulation in heart-lung preservation.* J Heart Transplant 1986;5:89-98
8. Strom TB, Carpentier CB. *Prostaglandin as an effective antirejection therapy in rat renal allograft recipients.* Transplant 1983;35:279-81.
9. Weder W, Harper B, Shimokawa S, et al. *Influence of intraalveolar oxygen concentration on lung preservation in a rabbit model.* J Thorac Cardiovasc Surg 1991;101:1037-43
10. Wagner FM, Jamieson SW, Fung J. *A new concept for successful long-term pulmnary preservation in a dog model.* Transplantation. 1995;59(11):1530-6
11. Hendry PJ, Walley VM, Koshal A, et al. *Are temperature attained by donor hearts during transport too cold?* J Thorac Cardiovasc Surg 1989;98:517-22
12. Matsushima S, Montefusco CM, Shoji T, et al. *Successful 24-hour preservation of canine lungs for allotrasplantation using verapamil.* Transplant Proc. 1993;25(2): 2110-23
13. Nayler WG. *The role of calcium in the ischemic myocardium.* Am J Pathol 1981;102:262-70
14. Ouriel K, Smedira NG, Ricotta JJ, et al. *Protection of the kidney after temporary ischemia:free radical scavengers.* J Vasc Surg 1985;2:49
15. Fujimura S, Handa M, Kondo T, et al. *Successful 48-hour simple hypothermic preservation of canine lung transplants.* Transplant Proc 1987;19:1334-6
16. Keshavjee SH, Yamazaki F, Cardoso PF, et al. *A method for safe twelve-hour pulmonary preservation.* J Thorac Cardiovasc Surg 1989;98:529-34
17. Kimblad PO, Sjoberg T, Massa G, Solem J-O, Steen S. *High potassium contents in organ preservation solutions cause strong pulmonary vasoconstriction.* Ann Thorac Surg 1991;52:523-8
18. Keshavjee SH, Yamazaki F, Yokimise H, et al. *Hemodynamic alterations after staged and simultaneous bilateral lung autotransplantation.* J Thorac Cardiovasc Surg 1992;103:314-25
19. Fujimura S, Parmley WW, Tomoda H, et al. *Hemodynamic alterations after staged and simultaneous bilateral lung autotransplantation in dogs.* J Thorac Cardiovasc Surg 1972;63:527-33
20. Sundaresan S, Lima O, Date H, et al. *Lung preservation with low-ptassium dextran flush in a primate bilateral transplant model.* Ann Thorac Surg 1993;56:1129-35
21. Tazelaar HD. *Perivascular inflammation in pulmonary infections: implication for the diagnosis of lung rejection.* J Heart Lung Transplant 1991;10:437
22. Trulock EP, Ettinger NA, Brunt EM, et al. *The role of transbronchial lung biopsy in the treatment of lung transplant recipients. an analysis of 200 consecutive procedures.* Chest 1992;102:1049
23. Ikonen T, Kivisaari L, Taskinen E, et al. *High-resolution computed tomography: a valuable method to diagnose early rejection after single lung transplantation in pigs.* Transplantation Proceedings. 1994;26:1816-17
24. Haverich A, Scott WC, Jamieson SW. *Twenty years of lung preservation-a review.* J Heart Transplant 1985;4: 234-40
25. Veith FJ, Crane R, Torres M, et al. *Effective preservation and transportation of lung transplants.* J Thorac Cardiovasc Surg 1976;72:97-105
26. 박창권, 박원균, 권진영, 김진모, 전석길, 이광숙, 유영선. 일측폐이식실험견에서 이식폐의 기능평가 연구. 대흉외지 1995;28:1096-106
27. Date H, Izumi S, Miyade Y, et al. *Successful canine bilateral single-lung transplantation after 21-hour lung preservation* 1995;59:336-41
28. 이두연, 배기만, 백효채, 박만실, 이원영, 황견에서 좌측 폐이식수술 및 우측 폐동맥결찰 수술후 폐동맥압 변환에 관한 연구. 대흉외지 1994;27:345-52
29. Sohn KH, Song MG, Lee JM, et al. *Early allograft function in canine single lung transplant.* J Kor Med Science 1993;8:3:171-9
30. Wada H, Fukuse T, Nakamura T, et al. *ET-Kyoto solution for 48-hour canine lung preservation.* Ann Thorac Surg 1996;61:963-8

계명대학교 | IP: 114.71.5.214 | Accessed 2016/03/14 17:31(KST)

대흉외지
1997;30:949-60

=국문초록=

연구배경: 폐이식 분야에서 이식받아야 할 공여폐의 부족은 많은 문제점으로 되어 있다. 따라서 이상적인 폐관류-보존액인 세포내액성 용액이나 세포외액성 용액의 개발을 위하여 안전하고 장기간의 폐보존이 가능한 많은 동물실험 연구가 시행되어 지고 있다. 연구자들은 세포외액성 용액인 LPDG용액을 이용하여 20시간 이상 폐보존의 효과를 연구하기 위하여 대조군으로 세포내액성 용액인 modified Euro-Collins(MEC)용액을 사용하였다.

방법: 실험은 평균 20 Kg 이상의 한국산 잡종견 34마리를 구하여 17마리씩 공여견과 수용견으로 암수 구분없이 나누어 LPDG용액군이 9례 MEC용액군이 8례로써 좌측 일측폐이식술을 시행하였다. 공여폐의 보존은 10℃에서 20시간 이상 저장하였으며 각 폐관류-보존용액에 prostaglandinE1(PGE1)을 공여폐획득시에 폐동맥을 통해 주입하였다. 이식폐기능의 평가는 이식폐의 재관류후에 30분, 1시간, 2시간후 그리고 술후 3일째와 7일째 폐동맥 cuff를 이용하여 혈역동학적 검사와 동맥혈액가스분석을 시행하였다. 또한 재관류 3시간후와 술후 3일, 7일째에 단순흉부 X-선 촬영, 전산화 흉부 단층촬영 및 ^{99m}Tc폐관류 스캔을 실시하였다. 전 례에서 부검을 실시하여 병리조직학적 소견을 얻었으며 20시간 이상 폐보존후에 각 용액별 전자현미경적 폐포구조와 폐동맥내피세포의 소견을 비교하여 보았다.

결과: 이식폐의 동맥혈가스분석에서 동맥혈산소분압은 두 용액 모두에서 재관류직후 현저히 감소되었으나 재관류 2시간까지 서서히 회복이 되었으며 이는 LPDG군에서 더 증가되었으나 통계학적 의의는 없었다. 재관류 1시간후 MEC군이 LPDG군보다 평균폐동맥압이 상승하였고($p<0.05$) 재관류 1시간과 2시간에서 LPDG군이 심박출량이 더 높았다($p<0.05$). 그리고 폐혈관저항도는 양군 모두 재관류 2시간까지는 감소되거나 큰 변화가 없다가 3일과 7일까지 점차 상승되었다. 전산화 흉부단층촬영에서 LPDG군이 MEC군보다 폐음영이 재관류직후와 술후 3일, 7일째에 비교적 나쁘게 나왔으며 폐관류 스캔에서는 재관류직후, 3일후 및 7일후에서 LPDG군이 상대적으로 높게 나왔으나 전반적으로 감소되었으며 통계적 유의성은 없었다. 병리조직검사에서 양 군모두 82%에서 이식폐의 폐렴소견이 있었고 MEC에서 8례에서 염증소견과 그중 5례는 이식폐의 부전소견을 보였으며 20시간 이상 폐보존후 전자현미경검사에서 양군에서 경증의 폐동맥내피세포의 부종과 불규칙한 돌출이 관찰되었다. 내피세포의 불규칙한 돌출은 MEC군에서 더 심하게 관찰되었다.

결론: 두 용액 모두에서 재관류직후 폐기능은 급격히 감소하였으나 2시간까지 LPDG용액은 MEC용액보다 비교적 나은 회복을 보였고 재관류 3일과 7일의 폐기능 평가에서 두 용액 모두에서 폐기능의 점차적 소실을 보였으며 이는 병리조직검사에서 보듯이 폐렴에 의한 외적인 요소라고 생각되며 따라서 LPDG용액은 허혈-재관류손상 방지 및 급성폐렴 등 염증을 잘 관리한다면 20시간 이상 LPDG 용액의 안전한 폐보존의 가능성을 얻을 수 있었다.

중심단어: 1. 폐이식, 폐관류-보존액, 폐보존

계명대학교 | IP: 114.71.5.214 | Accessed 2016/03/14 17:31(KST)