대한남성과학회지 : 제 17권 제 1호 1999년 4월
Kor J Androl. Vol 17, No. 1, April 1999

광범위 음경파라핀종: 음낭피부편 및 전완부 유리피판을 이용한 음경성형술

계명대학교 의과대학 비뇨기과학교실, 성형외과학교실*

윤재식 · 박철희 · 최동원*

=Abstract=

Extensive Penile Paraffinoma: Treatment by Penoplasty Using Various Scrotal Flaps and Radial Forearm Free Flap

Jae Sik Yoon, Choal Hee Park and Dong Won Choi*

From the Departments of Urology and Plastic Surgery, Keimyung University School of Medicine, Taegu, Korea*

Purpose: There is no single method of choice for penoplasty in extensive penile paraffinoma, and surgeons must choose a suitable method according to the condition of each individual patient. Herein, we present 19 cases of extensive penile paraffinoma treated with various scrotal flaps or a new method involving a radial forearm free flap.

Patients and Methods: We reviewed the 19 cases of penile paraffinoma, which affected the whole penile skin with or without involvement of the scrotum and prepubic soft tissue and treated with various scrotal flaps and a new method using radial forearm free flap.

Results: After complete excision of the paraffinoma, the denuded penis was covered with an advancement scrotal flap in 6 cases, a transpositional scrotal flap in 5 cases, an "apron" scrotal flap in 4 cases, and a bipedicle scrotal flap in 3 cases. Because of his underdeveloped scrotum, a new technique, radial forearm free-flap penoplasty, was done in one patient with Klinefelter`s syndrome. The postoperative results were satisfactory in all except six cases. One of these was managed by a secondary full-thickness skin graft for partial scrotal flap necrosis, and the others were managed by secondary simple repair for wound disruption and infection. All patients were satisfied with the cosmetic and functional results of the scrotal flap.

Conclusions: Because of their great elasticity, scrotal flaps are extremely advantageous for the repair of an extensively denuded penis. A radial forearm free flap, perhaps including the subcutaneous tissue, a long vascular pedicle, and less hair, is an alternative method when a scrotal flap is not available. Its biggest drawback is the unpleasant appearance of the donor site, which is closed with a split-thickness skin graft.

Key Words: Penile paraffinoma, Penoplasty, Radial forearm free flap, Scrotal flap

서 론

파라핀 또는 바셀린 주입에 의한 음경확대술은 심한 염증반응, 주위조직으로의 이동 및 조직괴사 등의 합병증에도 불구하고 비의료인에 의해 은밀히 시행되고 있는 것이 우리나라의 실정이며 많은 후유증을 야기시키고 있다.

교신저자: 박철희, 계명대학교 동산의료원 비뇨기과
대구직할시 중구 동산동 194번지 ㊞ 700-712
전화 : 053) 250-7645

음경파라핀종의 치료는 피부결손의 정도에 따라 비교적 많은 수술 방법이 소개되고 있으며 시술자나 각 환자의 상태에 따라 적절한 방법이 선택되어져야 한다. 이물질의 확산과 침윤부위가 국소적일 때는 치료에 어려움이 없으나 광범위한 경우 여러가지 방법들이 이용되나 합병증 및 실패율이 높다.

저자들은 음경부에 광범위하게 확산된 이물질의 합병증으로 이물질 제거 후 음경과 음낭부위의 피부결손이 심했던 환자에게 음낭피부편을 이용한 다양한 음경성형술 및 전완부 유리피판 음경성형술 (forearm free flap penopla-

sty)의 결과를 보고하고자 한다.

대상 및 방법

최근 10년간 본원 비뇨기과에 입원하여 음경파라핀종의 완전 적출술 후 음경 피부결손이 심하여 일차봉합으로 처치 불가능하여 음낭피부편 음경성형술을 시행한 18례와 Klinefelter 증후군으로 음낭의 크기가 작아 음낭피부편 음경성형술이 불가능하여 국내에서는 처음으로 시행한 전

Table 1. Types of operation in 19 patients with extensive penile paraffinoma

Types of operation	No. pts.	
Scrotal flap penoplasty	18	
Advancement		6
Transpositional		5
Apron method		4
Bipedicle		3
Radial forearm free flap penoplasty	1	
Total	19	

완부 유리피판 음경성형술 1례 등 총 19례를 대상으로 분석하였다.

수술전 처치로는 수술 2~3일 전부터 항생제를 비경구적으로 투여하였고, 포타딘과 생리식염수를 1:1의 비로 창상에 습포하였다.

수술은 전신 또는 척추마취하에 먼저 괴사된 조직을 포함한 파라핀종을 귀두음경 피부경계에서 파라핀이 침윤되지 않은 부위를 따라 윤상절개를 시행하고 음경의 배측에 중앙으로 절개를 가하여 가능한 한 모두 제거하였고 배측 신경혈관속 (dorsal neurovascular bundle)의 손상을 피하도록 하였다.

본원에서 시행된 음낭피부편 음경성형술은 4가지 방법이 이용되었는데 전진피판 (advancement flap) 6례, 전위피판 (transpositional flap) 5례, apron 방법의 음낭피판술 4례 및 양측유경 음낭피판술 (bipedicle scrotal flap) 3례가 시행되었다 (Table 1).

전진피판은 음낭피판을 회전하지 않고 두 고정점에 피판의 기저를 두고 결손부 쪽으로 당겨서 덮어 주는 것이고 전위피판은 음낭피판을 옆으로 미끄러지듯이 이전하여 결손부 쪽으로 당겨서 덮어주는 방법이다. Apron 방법의 음낭피판술은 양측 외음부동맥 (external pudendal artery)의 음낭분지를 보존하여 유치한 음낭피부판을 앞치마

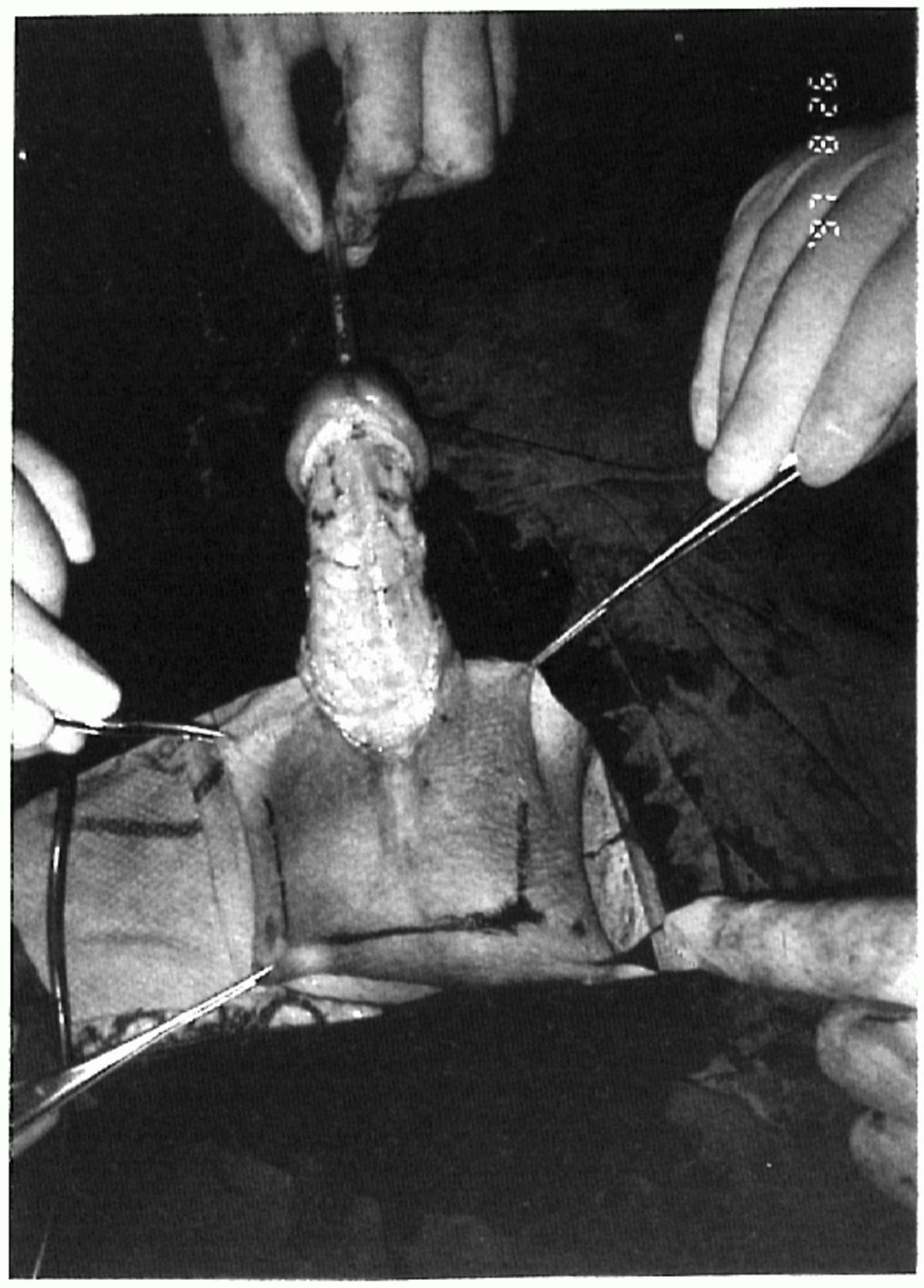

A

B

Figure 1. Operative technique of scrotal flap penoplasty (Apron method) **A.** Design for scrotal skin flap **B.** Immediated postoperative status.

Table 2. Postoperative complications of 19 patients with extensive penile paraffinoma

Complications	No. pts.	Managements
Wound disruption	3	secondary wound repair
Wound infection	2	secondary wound repair
Focal flap necrosis	1	full thickness skin graft
Total	6	

모양 (apron-like)으로 재단한 후 음경의 기저부 결손부위를 통해 음경의 배측으로 전위시키고 배면으로부터 음경을 둘러싸 봉합하였다. 이때 결손부위보다 피부판을 여유있게 디자인하였고 피부판의 혈관손상을 최소화하도록 노력하였다 (Figure 1). 양측유경 음낭피판술은 음경음낭 경계부에서부터 상부음낭의 정중앙에 수직하방으로 결손부위 음경의 반둘레만큼 도안하고 그 점에서부터 양측으로 수평으로 도안하거나 혹은 역 Y형으로 도안하였다. 도안한 부위를 절개하여 음낭피부편을 들어올리고 음경 피부결손부위를 양측에서 덮은 후, 4-0 Nylon으로 음경귀두부에 먼저 봉합하고 음경의 배측과 복측에서 음낭피부편을 서로 봉합하였다 (Figure 2).

처음으로 1례에서 시행된 전완부 유리피판 음경성형술은 공여부인 전완에 Allen's test 또는 도플러 소식자 (doppler probe)를 이용하여 술전 적당한 혈류공급이 이루어지는지를 확인한 후 요골동맥과 전완부정맥을 포함한 10x12 cm 정도의 전완부 피판을 만들었다. 압박대 조절하에 피부를 근막 하면까지 절개한 후 전완부정맥과 요골동맥을 피판의 하부에서 분리하였으며 요골신경의 표면분지 보존을 위하여 조심을 하였다. 그 후 심부근막과 근육-근막 사이로 절개한 후 피판을 거상하였다. 요골동맥과 전완부정맥이 포함된 피판을 수혜부로 옮긴 후 심부 하복부 혈관들 (deep inferior epigastic vessels)에 미세현미경을 이용한 문합술을 하였으며 공여부인 전완에는 대퇴부의 공여부를 이용하여 부분층 식피술 (split thickness skin graft)을 시행하였다 (Figure 3).

음낭피부편 및 전완부 유리피판을 이용한 음경성형술 후 요도카테타를 유치하였으며 1~2일간의 압박드레싱을 하였다.

결 과

음낭피부편 음경성형술을 시행한 18례에 대한 술후 합병증으로는 3례에서 창상의 부분적 파열과, 2례의 창상감염 및 음낭피부편의 일부괴사가 1례에서 있었다. 이의 치료로 5례에서 이차봉합술을 시행하였고, 1례에서 전층 식피술을 시행하였으며 그 후 추가적인 시술없이 만족스러운 결과를 얻었다 (Table 2).

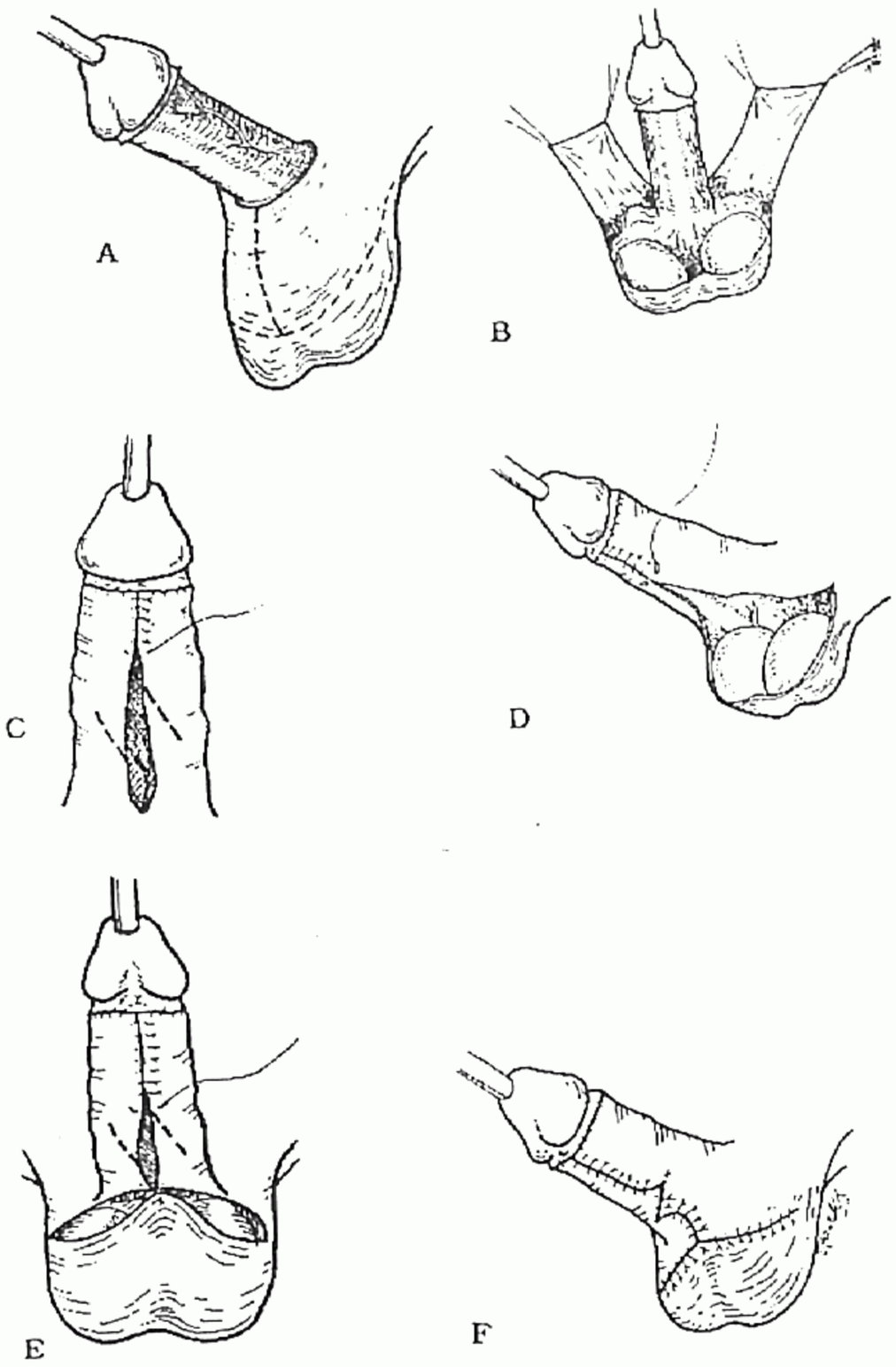

Figure 2. Operative technique of bipedicle scrotal flap penoplasty **A.** Completely denuded penile shaft with preoperative design on scrotum **B.** Bilateral rectangular flaps are elevated. The tunica vaginalis is peeled off from the undersurface of the flaps. **C.** The flaps are moved to the penile shaft and dorsal sutures are made with a Z-plasty. **D.** circumferential sutures around the corona and ventral sutures are placed. **E.** A Z-plasty is inserted at the ventral suture line and the remaining scrotum is advanced to create a new penoscrotal junction. **F.** Suture completed with dog-ear correction on each end of the scrotal suture line.

Klinefelter 증후군으로 음낭이 선천적으로 작았던 1례의 경우에는 술 후 1개월째 관찰에서도 특별한 합병증은 유발되지 않았으며 음경의 모양 및 둘레, 성감도, 발기, 환자의 만족도에서 모두 좋은 결과를 얻었다.

고 찰

파라핀은 1888년 Gersuny가 최초로 관절제거 후의 결손부위를 보충하는데 사용되었고 (1) 특히 과거에는 유방확대술에 많이 사용되어 왔다 (2). 그러나 이물질에 의한 후유증이 점차 밝혀지면서 이물질을 이용한 성형술의 빈

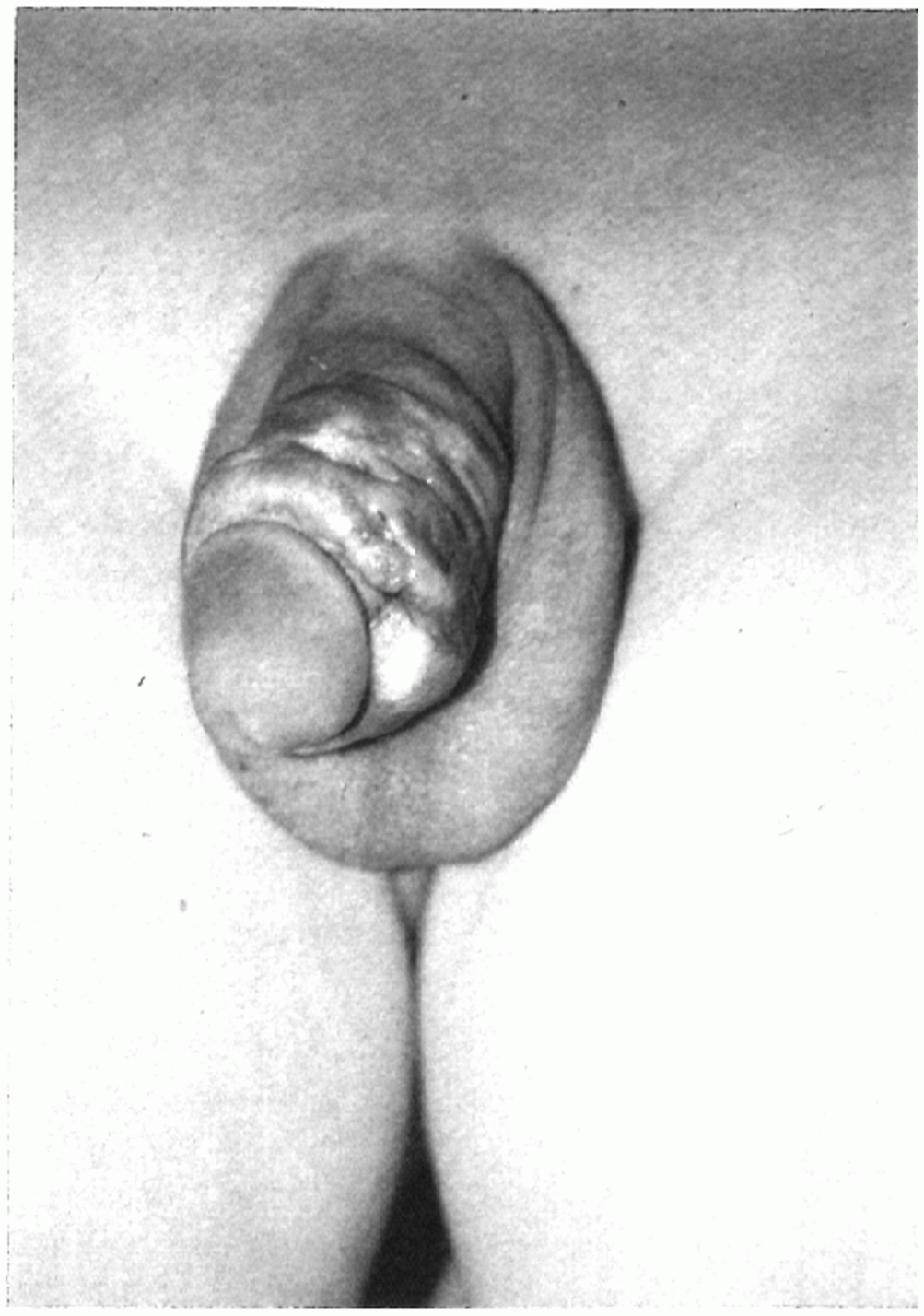

A

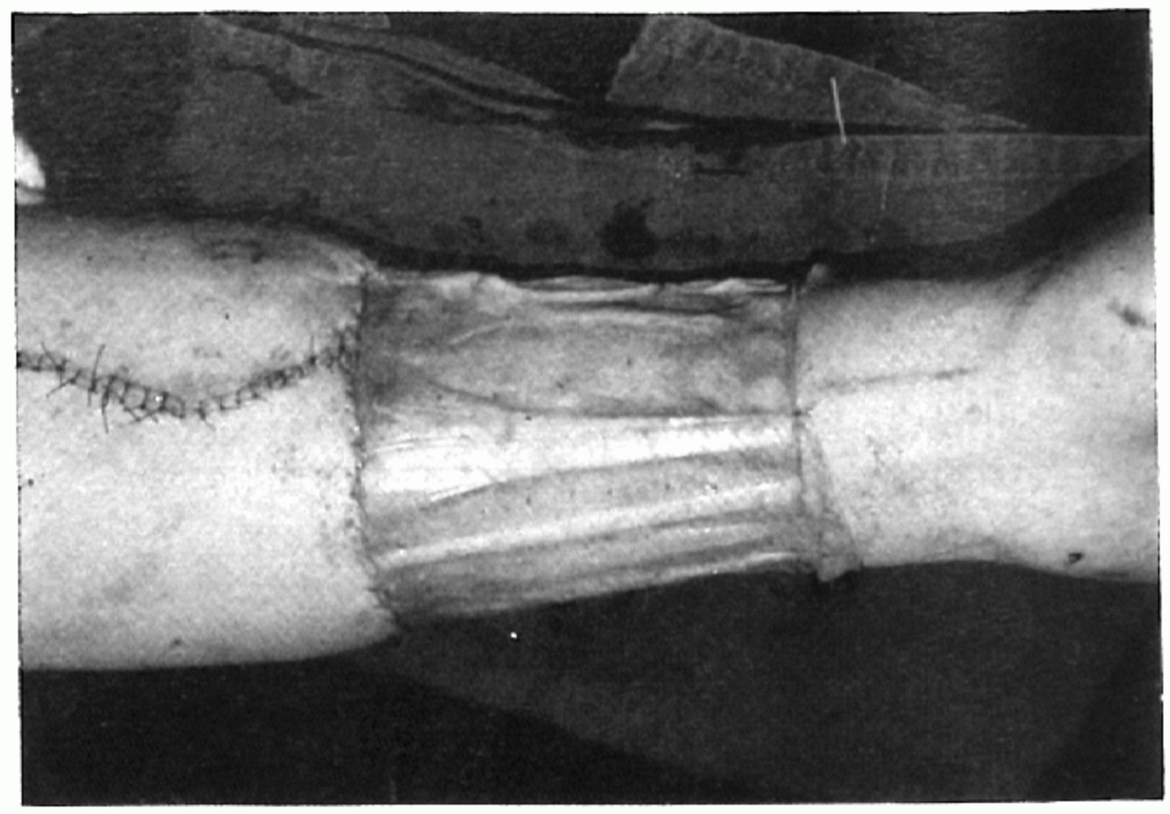

C

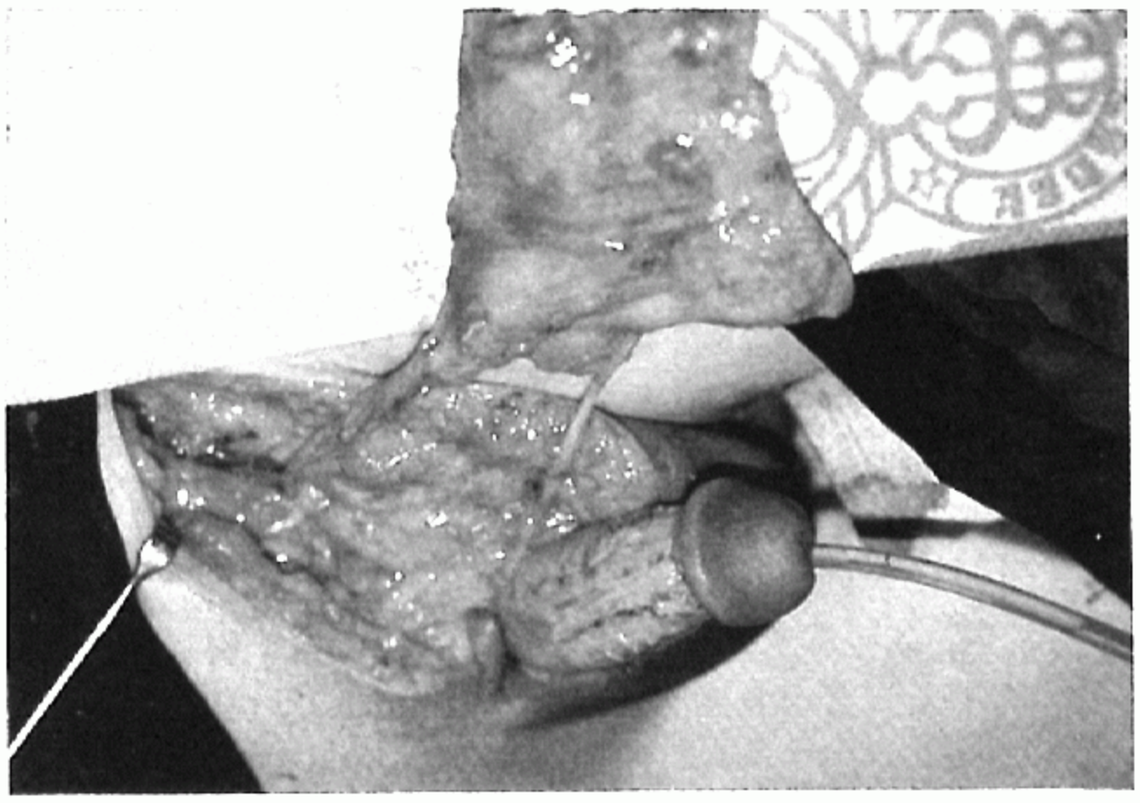

B

D

Figure 3. Operative technique of radial forearm free flap penoplasty **A.** Preoperative view: totally necrotized penile skin due to paraffinoma and small scrotum due to Klinefelter's syndrome **B.** Intraoperative view: a 10x12 cm sized radial forearm free flap was harvested. The recipient artery and vein were the deep inferior epigastirc vessel. The dorsal nerve of penis was sutured to the lateral antebrachiocutaneous nerve of donor site. **C.** The donor site of the forearm flap is resurfaced by a split-thickness skingraft. **D.** Postoperative view after 1 month showing healthy radial forearm free flap.

도는 극소화 되었다. 그러나 음경체내의 파라핀 주입은 성기 확대를 통한 성능력의 증진, 부인의 성적 만족도 증가 및 성기능부전 치료 등의 목적으로 비의료인에 의해 은밀히 시술되는 경우가 있으며 소기의 목적을 달성하지 못하고 오히려 많은 합병증이 발생된다 (3,4).

음경피부내에 파라핀 주입은 시간이 경과됨에 따라 주입부위의 심한 염증반응, 감염에 의한 조직손실, 다량주입에 의한 압박괴사 등이 발생하며 주입된 파라핀이 근막면이나 임파선을 따라 주위조직으로 이동하거나 백막, 해면체 또는 요도로 침범할 수 있으며, 드물게는 색전증이나 악성종양을 유발할 수 있다 (5,6). 따라서 음경파라핀종은 조기에 완전히 제거해 주는 것이 가장 적절하나 그 정

도가 심한 경우에는 음경피부의 결손 등으로 치료가 용이하지 않다.

이에 대한 치료는 피부결손의 정도에 따라 비교적 많은 수술 방법이 소개되고 있으나 적절한 치료 방법이 정립되어 있지 않아 실패율이 적지 않다. 특히 파라핀종의 부분적출 후 얇은 피부 봉합 등의 방법은 피부괴사, 파라핀종의 불완전 적출 후 지속되는 증상의 호소 및 남아 있는 파라핀종에 의한 창상 파열 등으로 근복적인 재수술이 필요하며, 결국 음경피부를 포함한 광범위 적출 후 음경피부의 결손부위를 전층식피술을 이용하여 음경성형술을 실시하는 방법이 제시되고 있다.

완전탈피된 음경의 수술 방법으로는 크게 네가지가 소개되고 있다. 첫째, 두꺼운 부분층 식피술로 이는 수술 후 식피수축의 가능성이 있으며 이로 인한 발기부전이나 발기시 통증을 유발할 수 있는 단점이 있다 (7). 둘째, Cecil식 음경음낭이식술로 이는 완전제거술 후 음경피부 결손부위를 4주 이상 음낭피부 아래에 음경을 심어 놓았다가 이차수술로 피판경 절단을 해야 하는 번거로움이 있다 (8). 셋째로는 양측 음낭피부편을 이용하여 음경피부 결손부위를 덮어주는 방법으로 좌측 음낭피부편은 음경의 복측을, 우측 음낭피부편은 음경의 배측을 덮어주어 피부괴사나 이식피부 수축의 가능성은 낮으나 봉합선의 길이가 길고 봉합선이 복측과 배측에 있어서 미용상 및 환자의 정신건강상 문제점이 있다 (9-11). 넷째로는 음낭피부판을 음경의 복측으로부터 둘러싸 봉합하는 방법으로 종래 방법의 단점이 거의 대부분 보완되었으나 봉합선의 위치가 주로 음경의 배측에 놓임으로 환자가 배뇨시 창상을 보게되고 음낭피부편의 재단시 혈관주행이 절단될 가능성이 높다는 단점이 있다 (3).

저자들의 경우에는 음낭피판을 회전하지 않고 두 고정점에 피판의 기저를 두고 결손부 쪽으로 당겨서 덮어주는 전진피판술 및 음낭피판을 옆으로 미끄러지듯이 이전하여 결손부 쪽으로 당겨서 덮어주는 전위피판술을 시행하였고 또한 양측 외음부동맥의 음낭분지를 보존하여 유치한 음낭피부판을 앞치마 모양으로 재단한 후 음경의 기저부 결손부위를 통해 음경의 배측으로 전위시키고 배면으로부터 음경을 둘러싸 봉합하는 apron 방법의 음낭피판술 및 양측유경 음낭피판술 등을 시행하였다. Apron 방법의 음낭피판술은 봉합선이 주로 음경의 복측에 놓임으로 미용효과가 기대되며 배뇨시 환자가 창상을 봄으로써 생기는 정신적 압박감을 줄일 수 있는 장점이 있다 (7).

또한 서혜부 도상피판을 이용한 방법은 1972년 McGregor와 Jackson (12)이 표재성 외선장골동맥을 이용한 서혜부 피판을 소개한 후 현재까지 널리 이용되고 있다. 서혜부 피판의 장점은 두께가 비교적 얇고, 모양이 좋으며, 상당한 크기의 피판을 (최고 28x18 cm) 얻을 수 있고, 공여부를 일차적으로 봉합 가능하며, 상처가 눈에 잘 띠지 않는 곳에 위치하고 비교적 체모도 적다. 또한 풍부한 임파관이 존재하여 음경 및 음낭부위의 피부결손 및 임파부종의 치료에도 이용되고 음경과 질의 재건술에도 많이 사용되고 있다 (13-15). 단점으로는 탄력성이 부족하고 어느 정도 감각의 저하가 기대된다는 사실이다.

전완부 유리피판을 이용한 음경성형술은 1978년에 중국에서 Yang 등 (16)이 보고하였기에 때로는 중국피판이라고도 불리어진다. 이 피판은 요골동맥과 한 두 개의 전완부 정맥을 혈관경으로 갖고 있으며 한 두 개의 피신경이 이 부위의 감각을 지배하고 있다. 이 피판의 장점은 첫째, 해부학적 구조가 명확하여 피판을 거상하기 쉬우며 둘째, 피판이 비교적 넓으며 얇고 부드러워 경부재건, 경부식도재건, 수부재건에도 사용되며 셋째, 혈관이 굵어 수술이 안전하며 넷째, 피판에 요골의 일부를 피판에 포함시켜 유리골피판 (free osteocutaneous flap)으로 채취할 수 있으므로 하악재건, 음경재건에 사용할 수 있다 (17-19). 단점으로는 공여부인 전완에 식피술이 필요하며, 노출부이기 때문에 미관상 문제가 된다. 또한 혈관경으로 이용되는 혈관이 비록 손의 주혈관은 아니라고 하지만 손의 커다란 혈관 하나를 희생시켜야 한다는 것이다 (20). 저자들의 경우 Klinefelter 증후군으로 음낭이 선천적으로 작았던 1례에서 전완부 유리피판을 이용한 음경성형술 시행하였으며 술후 회복이 빨랐고, 음경의 모양 및 둘레, 성감도, 발기, 환자의 만족도에서 좋은 결과를 얻어 권장할 만한 시술로 생각하였다.

결 론

음낭피부편을 이용한 음경성형술은 일부에서 음낭피부편의 부분괴사 등의 합병증이 있으나 대부분 일차수술로 해결되며, 혈관분포가 풍부한 음낭피부편을 이용함으로써 이완이 좋아 발기 및 성관계에 지장을 주지 않았다.

처음으로 시행한 전완부 유리피판을 이용한 음경성형술은 공여부인 전완에 식피술이 필요하여 미관상 문제가 되는 단점이 있지만 혈관분포 상태가 확실하고 풍부하여 수술 후 회복이 빠르고 괴사의 가능성이 적다. 또한 비교적 적은 체모 및 진피층을 포함하고 있어 음낭피부편 음경성형술을 시행할 수 없는 경우 시도해 볼 만한 가치가 있다고 생각된다.

REFERENCES

1) Goldwin RM. The paraffin story. Plast Reconst Surg 1980; 65: 517-24.
2) 조상헌. 유방 paraffinoma 절제 후 재건술에 관한 고찰. 대한성형외과지 1984; 1: 67-73.
3) 문우철, 오충환, 문영태, 김세철. 음경파라핀종 (I). 대한남성회지 1986; 27: 171-80.
4) 박남철. 인공 유성물질을 이용한 음경확대술의 비운.

대한남성회지 1991; 9: 49-53.
5) 마홍수. 비부의 파라핀종에 동반한 기저세포암의 증례. 대한성형외과지 1980; 7: 387-9.
6) Holmes JG, et al. Subsequent malignancies in men with scrotal epithelioma. Lancet 1970; 2: 214-5.
7) 김영수, 윤율로, 설종구. 합병된 음경 및 요도성형술에 있어서 음낭피부판을 이용한 수술의 임상적 경험. 대한비뇨회지 1993; 34: 894-903.
8) Arneri V. Reconstruction of the male genitalia. In: Reconstructive Plastic Surgery. 2nd ed, J.M. Philadelphia, W.B. Saunders Co., 1977; 3902-21.
9) Iturregui JR. Scrotal flaps for penile denudation. J Urol 1982; 127: 989.
10) Jeong JH, Shin HJ, Woo SH, Seul JH. A new repair technique for penile paraffinoma: bilateral scrotal flaps. Ann Plat Surg 1996; 37: 386-93.
11) 김동성, 최한용. 음경파라핀종 39례의 임상치험. 대한비뇨회지 1992; 33: 551-6.
12) McGregor IA, Jackson IJ. The groin flap. Brit J Plast Surg 1972; 25: 3-11.
13) Clodius L, Smith PJ, Bruna J, Serafin D. The lymphatic of the groin flap. Ann Plast Surg 1982; 9: 447-50.
14) Ohtsuka H, Nakaoka H, Saeki N, Miki Y. Island groin flap. Ann Plast Surg 1985; 15: 143-50.
15) 정성광, 박윤규, 장세국, 변진석, 백봉수. 서혜부 도상피판을 이용한 음경 이물육아종의 치험. 대한비뇨회지 1991; 9: 147-50.
16) Yang G, Chen B, Gao Y. Forearm free skin flap transplantation. National Medical Journal of China 61, 139, 1981, in Soutar DS, Scheker LR, Tanner NSB, et al: The radial forearm flap: a versatile method for intra-oral reconstruction. Brit J Plast Surg 1983; 36: 1-6.
17) Semple JL, Boyd JB, Farrow GA, Robinette MA. The "cricket bat" flap: a one-stage free forearm flap phalloplasty. Plast Reconstr Surg 1991; 88: 514-9.
18) Cheng KX, Hwang WY. Analysis of 136 patients with penile reconstruction. Plast Reconstr Surg 1995; 95: 1070-82.
19) Chang T, Hwang W. Forearm flap in one-stage reconstruction of the penis. Plast Reconstr Surg 1984; 74: 251-8.
20) Lawrence JG, Laurence AL. A new design for the radial forearm free-flap phallic construction. Plast Reconstr Surg 1993; 92: 276-83.