대한내과학회지: 제 79 권 제 3 호 2010

원발성 심장 종양의 임상적 경험

[1]영남대학교병원 순환기내과, [2]경북대학교병원 순환기내과, [3]계명대학교 동산병원 순환기내과,
[4]대구가톨릭대학교병원 순환기내과, [5]동국대학교 경주병원 순환기내과, [6]대구파티마병원 순환기내과

이원재[1] · 조현수[1] · 손장원[1] · 윤준철[1] · 손창우[1] · 박규환[1] · 이상희[1] · 홍그루[1] · 박종선[1] · 신동구[1]
김영조[1] · 양동헌[2] · 박헌식[2] · 남창욱[3] · 허승호[3] · 최지용[4] · 김기식[4] · 배준호[5] · 나득영[5]
이봉렬[6] · 정병천[6]

Clinical experience with primary cardiac tumors

Won Jae Lee, M.D.[1], Hyun Su Jo, M.D.[1], Jang Won Son, M.D.[1], Jun Cheol Yoon, M.D.[1], Chang Woo Son, M.D.[1], Kyu Hwan Park, M.D.[1], Sang Hee Lee, M.D.[1], Geu-Ru Hong, M.D.[1], Jong Sun Park, M.D.[1], Dong Gu Shin, M.D.[1], Young Jo Kim, M.D.[1], Dong Heon Yang, M.D.[2], Hun Sik Park, M.D.[2], Chang-Wook Nam, M.D.[3], Seung-Ho Hur, M.D.[3], Ji Yong Choi, M.D.[4], Kee-Sik Kim, M.D.[4], Jun-Ho Bae, M.D.[5], Deuk-Young Nah, M.D.[5], Bong Ryeol Lee, M.D.[6], and Byung Chun Jung, M.D.[6]

[1]Division of Cardiology, Department of Internal Medicine, Yeungnam University Hospital; [2]Department of Internal Medicine, Kyungpook National University Hospital; [3]Division of Cardiology, Department of Internal Medicine, Keimyung University College of Medicine, Dongsan Medical Center; [4]Division of Cardiology, Daegu Catholic University Medical Center, Daegu; [5]Dongguk University Gyeongju Hospital, Gyeongju; [6]Department of Cardiology, Fatima General Hospital, Daegu, Korea

Background/Aims: In Korea, few studies have examined primary cardiac tumors, which have a reported incidence of 0.0017~0.19% in autopsy series. This study surveyed the status of primary cardiac tumors over the past 7 years in one region.

Methods: A retrospective review examined all patients with primary cardiac tumors, except for confirmed thrombus, using hospital medical records from 2000 to 2006 at six community hospitals. Identified cases undergoing biopsy and surgery were selected for the study.

Results: The operative mortality was 7.7%. Of the 71 patients (26 males) with identified primary cardiac tumors, 65 (91.5%) tumors were benign and 6 (8.5%) were malignant. The benign tumors were myxoma (78.9%), rhabdomyoma (4.2%), fibroelastoma (2.8%), fibroma (1.4%), and leiomyoma (1.4%). Two of the myxomas were present at multiple locations. The malignant tumors included sarcomas (67%) and lymphomas (33%). Most of the tumors were located in the left atrium (76%). The majority of patients presented with chest pain and dyspnea. During follow-up for an average of 26.8±21.3 months, all but one patient with benign tumors was alive; one myxoma patient died perioperatively (1.5%). Four of the patients with malignant tumors (67%) died.

Conclusions: Cardiac myxomas and sarcomas were the most common primary benign and malignant tumors, respectively. Benign tumors had excellent postoperative survival rates, while malignant tumors had high mortality. (Korean J Med 79:271-276, 2010)

Key Words: Cardiac tumor; Myxoma

• Received: 2010. 6. 10
• Revised: 2010. 7. 5
• Accepted: 2010. 7. 8
• Correspondence to Geu-Ru Hong, M.D., Division of Cardiology, Departent of Internal Medicine, Yeungnam University Hospital, Daegu 705-717, Korea E-mail: grhong@med.yu.ac.kr

서 론

원발성 심장 종양은 매우 드문 종양으로, 심장 초음파 검사를 통해 가끔 발견되는 경우가 있는데, 부검으로 본 발생률은 0.0017~0.9% 정도이다[1]. 원발성 심장 종양의 4분의 3은 양성 종양으로 그 대부분은 점액종이 차지한다[1-3]. 악성 심장 종양은 나머지 4분의 1 정도 차지하는데[4,5], 그 중에는 육종이 가장 흔하고, 그 다음으로 림프종이 흔하다. 원발성 심장 종양은 그 발생 빈도가 매우 낮아 그 중에서도 가장 흔한 점액종에 대하여 오랜 기간 동안 국내 한 병원에서 모은 자료로 발표된 논문이 있었으나[6,7], 아직까지 특정한 한 지역에서 최근의 비교적 짧은 기간 동안 양성과 악성을 포함한 원발성 심장 종양 전체를 모은 자료로 보고된 논문은 없었다. 본 연구의 목적은 대구 경북 지방에서 2000년부터 2006년까지 7년간, 비교적 최근에 진단되고 치료된 원발성 심장 종양의 임상양상을 조사하여 기존에 알려져 있던 임상양상과 차이가 있는지 과거에 보고된 자료들과 비교 분석하여 흔하지 않은 이 질환의 진단에 조금이나마 도움이 되고자 하는 것이다.

대상 및 방법

2000년 1월부터 2006년 12월까지 만 7년 동안 대구 경북 지방에 있는 6개의 병원(경북대학교 병원, 영남대학교 병원, 계명대학교 동산병원, 대구 가톨릭대학교 병원, 동국대학교 경주병원, 대구 파티마병원)에서 원발성 심장 종양으로 진단받고 치료받은 적이 있는 총 71명의 환자의 의무기록을 조사하였다. 조사한 내용은 기본적인 환자의 정보와 내원 당시의 임상증상, 종양의 위치 및 크기, 진단방법, 합병증의 유무와 종류, 조직학적 소견, 치료 및 예후 등이다. 수술 전 진단방법으로 사용된 흉부 엑스선, 심도자술, 심초음파, 컴퓨터 단층촬영, 자기공명영상 검사 등 모든 영상자료들을 통하여 종양을 확인하고 양성과 악성을 구분하는 데 있어서 정확성을 높이기 위해서 세심하게 검토하였다. 심초음파 검사에서 혈전이 확실하거나, 환자의 전체적인 임상양상을 종합해 보았을 때 다른 종류의 종양이 이차적으로 심장에 전이된 경우는 본 조사에서 제외하였다.

이렇게 조사하고 검토하여 얻은 자료들로, 진단 당시 연령에 따른 분포 및 평균연령, 성별에 따른 분포를 알아보았다. 그리고 양성 종양과 악성 종양의 비율 및 양성 종양과 악성 종양 각각의 병리학적 분류에 따른 빈도를 비교해 보았으며, 악성 종양과 악성 종양 각각의 흉곽내 위치에 따른 빈도도 비교해 보았다. 또한 임상양상과 그에 따른 빈도, 진단에 사용된 도구의 종류와 사용 빈도, 합병증의 종류와 빈도를 비교해 보았다. 마지막으로 이렇게 본 조사에서 비교 분석한 자료들을 타 연구 자료들과 비교 분석해 보았다.

결 과

2000년 1월부터 2006년 12월까지 총 7년 동안 71명의 환자가 발견되었으며, 이 중 남자는 26명, 여자는 45명으로 여자가 월등히 많았고, 진단 당시 환자들의 평균 연령은 57.67±14.06으로 범위는 24세부터 86세 사이에 있었다. 71명의 원발성 심장 종양 환자 중에 65명(91.5%)은 양성 종양이었던 반면 6명(8.5%)만 악성 종양으로 진단되었다(표 1). 65명의 양성 종양 중에 점액종 56명(78.9%), 횡문근종 3명(4.2%), 섬유탄력종 2명(2.8%), 섬유종 1명(1.4%), 평활근종 1명(1.4%), 반응성 증식 1명(1.4%), 염증성 가성종양 1명(1.4%)이었다. 6명의 악성 종양 중에는 육종 4명(67%), 그리고 림프종이 2명(33%)이었다. 다양한 종류의 육종이 진단되었는데, 본 조사에서는 골육종, myxoid spindle cell sarcoma, 횡문근육종, 혈관육종이 진단되었다. 림프종으로 진단된 2명의 환자 모두는 diffuse large B cell lymphoma였다(표 2).

Table 1. Patient population

	Benign	Malignant	Total
Female	42 (59.2%)	3 (4.2%)	45 (63.4%)
Male	23 (32.4%)	3 (4.2%)	26 (36.6%)
Total	65 (91.6%)	6 (8.4%)	71 (100%)

Table 2. Pathology of the primary cardiac tumors

Benign	Myxoma	56 (78.9%)
	Fibroma	1 (1.4%)
	Leiomyoma	1 (1.4%)
	Rhabdomyoma	3 (4.2%)
	Reactive hyperplasia	1 (1.4%)
	Inflammatory pseudotumor	1 (1.4%)
	Fibroelastoma	2 (2.8%)
Malignant	Sarcoma	4 (5.6%)
	Osteosarcoma	1 (1.4%)
	Angiosarcoma	1 (1.4%)
	Liposarcoma	1 (1.4%)
	Myxoid spindle cell sarcoma	1 (1.4%)
	Diffuse large B cell lymphoma	2 (2.8%)

Table 3. Locations of the primary cardiac tumors

	Benign	Malignant
Left atrium	54 (72%)	3 (4%)
Right atrium	6 (8.0%)	1 (1.3%)
Right ventricle	1 (1.3%)	1 (1.3%)
Left ventricle	6 (8.0%)	1 (1.3%)
Superior vena cava		1 (1.3%)
Aortic root	1 (1.3%)	

Overlap was allowed in the data.

Table 4. Clinical symptoms at presentation

Asymptomatic	9 (11.4%)
Dyspnea	38 (48.1%)
Chest pain	21 (26.6%)
Thromboembolism	3 (3.8%)
Embolism	1 (1.3%)
General weakness	6 (7.2%)
Palpitation	1 (1.3%)

Overlap was allowed in the data.

원발성 심장 종양이 발견된 위치는 좌심방이 54예(76%)로 가장 많았고, 우심방이 7예(9.3%)로 그 다음이었다. 종양의 위치는 양성 종양과 악성 종양을 나누어 표 3에 요약하였다. 2명의 점액종 환자에서 종양이 두 군데 이상 발견되었는데, 그 중 한 명은 좌심방 및 좌심실에서 종양이 발견되었고, 나머지 한 명에서는 좌심방과 aortic root에서 종양이 발견되었다. 대부분의 환자에서 하나 또는 두 종류의 증상을 호소하였는데, 가장 흔한 증상은 호흡곤란(48.1%)이었고, 그 다음으로는 흉통(26.6%)이었다(표 4). 진단은 대부분 처음에 심초음파를 통해 진단되었다(표 5). 악성 심장 종양이 의심되는 환자는 흉부 전산화단층촬영까지 한 경우가 많았다. 섬유종으로 진단된 여자 환자의 경우에는 컴퓨터단층촬영 및 자기공명영상 촬영 모두 시행하였고, 흉강경 검사를 통한 조직학적 소견으로 확진하였다. 전체 71명의 환자 중 수술을 통해 치료 및 조직학적으로 확진한 경우는 52명으로 수술률은 73.2%였다. 합병증으로는 혈류 폐쇄로 인한 합병증이 가장 많았는데, 특히 심부전의 합병증이 가장 많았다(표 6). 평균 추적관찰 기간은 26.8±21.3개월이었고, 수술 도중 사망한 1명(1.5%)을 제외한 대부분의 양성 원발성 심장 종양 환자는 생존하였다. 반면, 악성 원발성 심장 종양 환자의 6명 중 4명(67%)이 사망하였다. 한 명의 환자에서 처음에 점액종으로 진단되어 수술로 성공적으로 제거하였으나, 10개월 후 종양이 재발하여 재수술하였고, 조직검사상 myxoid spindle cell sarcoma로 확진된 경우도 있었다.

Table 5. Diagnostic methods

Echocardiography	70 (98.6%)
Computed tomography	11 (15.5%)
Magnetic resonance imaging	2 (2.8%)
Biopsy	3 (4.2%)
Surgery	52 (73.2%)

Overlap was allowed in the data.

Table 6. Complications of the cardiac tumors

None	7 (9.9%)
Blood flow obstruction	45 (63.4%)
Dysrhythmia	4 (5.6%)
Thromboembolism	5 (7.0%)
Valve damage	6 (8.5%)
Systemic symptom	4 (5.6%)

고 찰

원발성 심장 종양은 그 발생 빈도가 매우 낮아 국외에서는 다년간에 걸친 역학연구가 있었으나[9,14,25], 국내에서는 그러한 전체 원발성 심장 종양에 대한 역학연구가 특히, 다기관에서 이루어진 경우는 없었다. 원발성 심장 종양의 4분의 3은 양성 종양이고, 양성의 대부분은 점액종이 차지하고 있어, 국내에서는 이 점액종에 대해 한 기관에서 다년간 연구한 자료들만 존재하고 있을 뿐이다[6,7]. 점액종 이외의 양성 원발성 심장 종양으로는 횡문근종, 섬유종, 과오종, 혈관종 등이 있다. 악성 원발성 심장 종양은 원발성 심장 종양의 나머지 4분의 1을 차지하는데, 그 중 대부분은 육종이고, 그 다음으로는 림프종이 흔하다. 본 연구는 이러한 다양한 종류의 원발성 심장 종양에 대한 국내 첫 역학연구로서 의의가 있는 것이다.

본 조사에서 진단된 원발성 심장 종양의 종류는 기존에 국외에서 알려진 내용과 크게 차이는 없었다. 본 연구에서는 양성 원발성 심장 종양 중 특히 점액종이 가장 흔하였고(78.9%), 악성 원발성 심장 종양은 드물었으나 그 중에는 육종이 흔하다. 원발성 심장 종양의 대부분은 좌심방에 위치하는데[8], 본 조사에서도 비슷한 결과를 보였다. 우심방에 위치한 원발성 심장 종양은 상대적으로 악성일 가능성이 더 크다[9]. 그러나 본 조사에서는 단지 1예의 악성 원발성 심장

종양에서만 우심방에서 발견되었다. 연세대학교에서 1966년 7월부터 1998년 3월까지 33년간 모은 점액종 자료를 보면 1990년대에 들면서 빈도가 증가하였다고 서술되어 있다[6]. 그러나 빈도가 증가한 것이 아니라 심초음파 검사가 당시에는 일반적으로 널리 사용되지 않았기 때문에 경미한 증상의 원발성 심장 종양은 발견되지 않았을 것이고, 1990년대 들어 상용화된 심초음파 기술의 발달로 진단율이 높아진 효과일 가능성을 배제할 수 없다.

원발성 심장 종양의 임상양상의 특징은 종양의 위치와 크기에 영향을 많이 받는다[1]. 대부분의 환자에서 색전, 심장내 폐색 그리고 전신증상(constitutional symptom)의 세징 후(triad) 중에서 하나 이상의 증상을 호소하였다[1,2,10,11]. 종양의 크기가 작을 경우 증상이 없을 수도 있다[1,12]. 본 조사에서는 원발성 심장 종양이 있는 총 71명의 환자 중 59명(74.7%)이 호흡곤란 또는 흉통을 호소하였고, 혈전색전증의 증상을 호소한 환자는 단지 3명(3.8%)뿐이었다. 비특이적인 전신증상을 호소한 환자는 6명(7.2%)이었다. 연세대학교에서 강 등[6]이 보고한 내용에 따르면 호흡 곤란을 호소한 환자는 69%, 색전 증상을 호소한 15%, 그리고 전신 증상을 호소한 환자는 50%나 되었다. 또한 가톨릭대학교에서 조사한 결과에는 호흡곤란 등의 폐색관련 증상(obstructive symptom)은 76%, 색전 증상은 20%, 전신 증상을 호소한 환자는 50%나 되었다[7]. 본 연구와 비교하였을 때, 색전 증상 및 전신 증상을 호소하는 환자 비율에 있어서 차이를 보였는데 정확한 이유는 알 수 없다. 추측컨대, 두 조사 모두 한 병원에서 비교적 오랜 기간 동안 원발성 심장 종양 환자를 모은 자료라서, 과거 심초음파가 보편적으로 시행되지 않았을 때에는 경미한 증상의 원발성 심장 종양 환자를 진단하기 매우 어려웠고, 색전증을 호소하는 환자들을 역으로 조사하여 원발성 심장 종양 환자를 발견했을 가능성이 높았을 것으로 추측된다. 본 연구처럼 심초음파가 널리 시행되고 있는 최근에 비교적 짧은 기간 동안, 특정한 한 지역사회에서 자료를 모았다면 결과가 달라졌을 수도 있다고 생각한다.

심장 종양은 드물기도 하지만 진단이 어렵다. 병력조사, 이학적 검사, 흉부 엑스선 검사, 심전도 등의 검사로는 심장 종양 진단의 예민도가 아주 낮기 때문에 임상의사로서 원발성 심장 종양에 대한 의심을 항상 품고 있지 않는 한 진단하기 매우 어렵다[9]. 또한 심장 종양 환자의 심전도는 특이적이지 않다. 단순 가슴 흉부 사진상에 심비대 소견을 보일 수 있으나 이 또한 특이적이지는 않다. 심초음파 검사는 심장 종양을 진단하는 데 가장 보편적이며 또한 필수적인 검사이다. 1990년대에 들어 심초음파 검사가 보편적으로 널리 시행되면서 심장 종양을 포함하여 여러 다른 심장 질환에 대한 진단과 이해의 폭이 넓어지게 되었다. 경흉부 심초음파 검사는 심장 종양의 발생 여부를 screening하는 가장 기본적인 검사이며, 일반적으로 널리 이용되는 경흉부 심초음파 검사 덕분에 무증상의 원발성 심장 종양 환자를 많이 발견할 수 있었다[13,14]. 경식도 심초음파 검사는 심장 종양의 크기와 위치, 부착된 위치 등 보다 자세한 정보를 얻는 데 유리하다. 경흉부 초음파와 경식도 초음파의 진단 예민도는 각각 93.3%, 96%였다[15]. 컴퓨터단층촬영이나 자기공명영상 검사도 최근 들어서 원발성 심장 종양의 진단에 유용한데, 양성과 악성을 감별하거나, 악성인 경우 침범 정도나 전이 여부 등의 정보를 얻는 데 유익하다[16-19]. 본 연구에서도 역시 심초음파가 가장 진단에 유용하게 많이 사용되었고, 그 다음으로 컴퓨터단층촬영을 많이 사용하였다.

원발성 심장 종양의 치료의 근간은 외과적인 절제술이다. 외과적인 절제만이 완치를 가능하게 하는 유일한 방법이다. 치료는 신속하게 이루어져야 하며, 약 8% 정도의 환자는 진단 후 수술을 기다리는 도중 사망하기도 한다[20]. 악성 원발성 심장 종양의 경우 보조적 항암화약요법이나 방사선치료 등이 추천된다. 전신적인 항암화학요법은 진행이 많이 되고 재발을 잘 하는 경우에 적응이 된다[5]. 대규모의 무작위 연구가 없는 현 상황에서 외과적인 절제술 후 보조적 항암화학 요법을 병행하는 치료가 이득이 있는지는 아직 잘 모른다[5]. 따라서 현재까지는 완벽한 외과적 절제만이 환자의 생존율을 증가시킬 수 있는 유일한 방법이다[5,8,21]. 본 연구에서도 역시 많은 환자들이 외과적 절제를 시행받았다.

악성 원발성 심장 종양은 지극히 드물다. 하지만 그 중에서 육종이 비교적 흔하다. 심장에 생길 수 있는 육종에는 혈관육종, 횡문근육종, 골육종, 섬유육종, 평활근육종, 지방육종, 윤활막 육종 등이 있다. 본 연구에서도 4예의 육종 환자가 있었는데, 골육종 1예, myxoid spindle cell sarcoma 1예, 혈관육종 1예 그리고 평활근육종 1예였다. 원발성 심장 림프종의 경우는 대부분 비호치킨성 림프종으로 심장이나 심낭에 주로 호발한다[5,22]. 그리고 대부분의 원발성 심장 림프종은 aggressive B세포 림프종이다[5,23,24]. 면역 기능이 떨어진 환자에게는 noncleaved or immunoblastic lymphomas 환자가 상대적으로 많지만, 본 연구에서는 2명의 림프종 환자가 있었는데, 면역기능은 정상이었고, 모두 aggressive B 세포 림프종이었다.

외과적으로 잘 절제된 원발성 심장 종양의 예후는 비교적

양호하며, 특히 양성 원발성 심장 종양의 경우에 예후는 매우 좋다. 하지만 악성 원발성 심장 종양의 경우 예후는 불량하다. 불행히도 보고된 대부분의 악성 원발성 심장 종양 환자의 경우 치명적이었고, 평균 수명은 대략 진단 직후 9~11개월이였다[5,8,25]. 본 연구에서 육종 환자의 평균 예후는 11.25개월로 기존의 연구와 크게 차이는 없었다.

양성 원발성 심장 종양의 대부분을 차지하는 점액종은 외과적으로 완벽히 절제된 경우에 재발하는 경우는 극히 드물지만 간혹 재발하기도 하는데, 그 이유는 종양의 위치가 애매하여 접근하기 어려운 등의 이유로 외과적 절제술이 완전하게 시행되지 못했거나, 점액종 조직의 일부가 떨어져 나가 전이가 되었거나, 여러 유전학적인 이유로 양성 점액종이 악성 종양으로 변형되기도 하기 때문이다[1,26,27]. 본 연구에서도 myxoid spindle cell sarcoma로 진단된 61세 여자 환자의 경우에 처음에는 점액종으로 진단되어 외과적 절제술을 시행하였으나(그림 1), 9개월 후 종양이 재발하여(그림 2) 재수술을 통해 종양을 제거하였는데, myxoid spindle cell sarcoma로 진단이 되었다. 그래서 수술 후 보조적 항암 화학요법을 시행하였고, 이후 2년 동안의 경과관찰 동안 생존해 있었다.

Figure 1. The gross specimen of the first tumor removed.

이 연구의 제한점은 후향적이었다는 점과 대상 환자가 적었다는 점, 그리고 데이터의 항목이 다소 적었다는 것이며, 이 연구가 향후 좀 더 의미있는 자료가 되려면 전향적이고 발생률과 유병률을 알 수 있을 만한 지역을 선택해서 관찰하는 후행연구가 필요할 것이다.

요 약

목적: 원발성 심장 종양의 발생 빈도는 굉장히 드물어, 0.0017%에서 0.19% 정도로 보고되고 있다. 그러나 아직 우리나라에서는 한 지역에서 일정 기간 동안 발생한 원발성 심장 종양에 관한 논문은 없었다. 그래서 우리는 이 연구에서 한 지역에서 지난 7년간 발생한 원발성 심장 종양에 대해서 연구하였다.

방법: 혈전으로 확진된 환자를 제외하고 2000년에서 2006년까지 한 지역 내 6개의 병원에서 병록기록을 후행적으로 검토하여 조직검사와 수술로 확인된 자료들을 모았다.

결과: 수술관련 사망률은 7.7%였다. 71명(26명이 남자)의 원발성 종양 환자가 확인되었는데, 이 중 65명(91.5%)이 양성이었고, 6명(8.5%)이 악성이었다. 양성 종양은 점액종 56명(78.9%), 횡문근종 3명(4.2%), 섬유탄력종 2명(2.8%), 섬유종 1명(1.4%), 평활근종 1명(1.4%), 반응성 증식 1명(1.4%), 염증 가성종양 1명(1.4%)의 빈도를 보였고, 2개의 점액종은 여러 부위에 발생하는 경향을 보였다. 악성 종양은 총 6예의

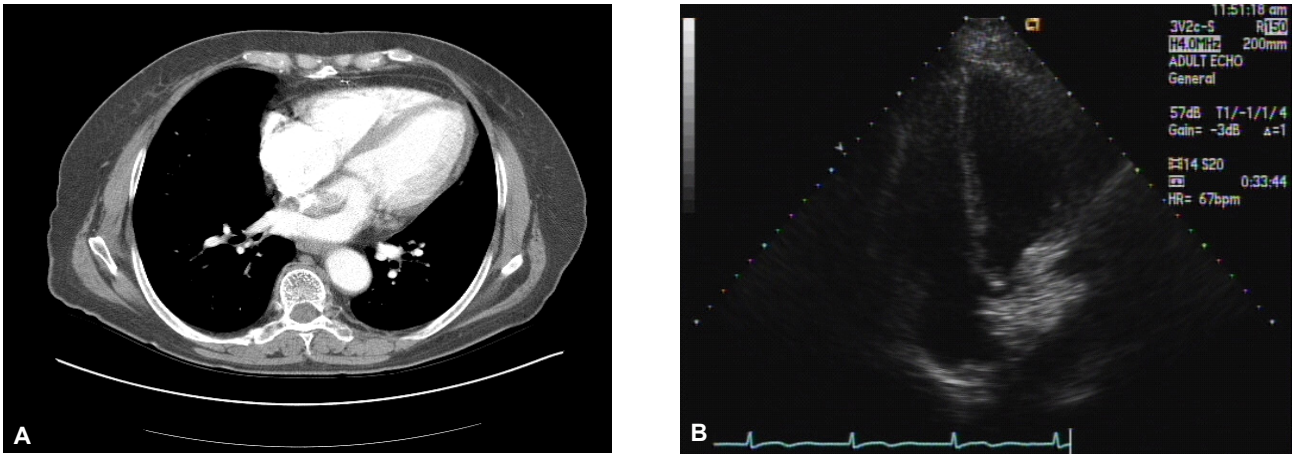

Figure 2. After recurrence, (A) computed tomography and (B) echocardiography show the recurrent left atrial mass.

육종(67%)과 림프종(33%)이 있었다. 대부분의 종양은 좌심방(76%)에 있었다. 대부분의 환자들은 흉통과 호흡곤란을 호소하였다. 26.8±21.3개월의 추적 기간 동안, 대부분의 양성 종양 환자들은 생존하였고, 한 명만이 점액종 수술 이후에 사망하였다(1.5%). 악성 종양 환자 중 4명(67%)이 사망하였다. 원발성 심장 종양의 임상적 및 조직학적 특성은 기존에 알려진 내용과 특별하게 차이는 없었다.

결론: 심장 종양은 대부분 양성이었고, 그 중에 점액종이 가장 많았으며, 악성 원발성 심장 종양은 매우 드문 심장 종양으로 그 중에는 육종이 가장 흔하였다. 양성 원발성 심장 종양의 수술 후 예후는 좋았던 반면, 악성 원발성 심장 종양의 예후는 불량하였다.

중심 단어: 심장 종양, 점액종

REFERENCES

1) Reynen K. *Cardiac myxomas. N Engl J Med 333:1610-1617, 1995*
2) Griffiths GC. *A review of primary tumors of the heart. Prog Cardiovasc Dis 7:465-479, 1965*
3) Silverman NA. *Primary cardiac tumors. Ann Surg 191:127-138, 1980*
4) Bruke AP, Cowan D, Virmani R. *Primary sarcomas of the heart. Cancer 69:387-395, 1992*
5) Shanmugam G. *Primary cardiac sarcoma. Eur J Cardiothorac Surg 29:925-932, 2006*
6) Kang WC, Ha JW, Chang BC, Kwon JW, Rim SJ, Chung N, Cho SY, Kim SS, Kang MS, Cho SH, Cho BK. *A review of cardiac myxoma:33-year experience in a single institution. Korean Circ J 28:1131-1140, 1998*
7) Rhim HY, Youn HJ, Park JW, Kim HY, Jeon HK, Lee SW, Kim YH, Lim SH, Jung HO, Chang KY, Seung KB, Kim CM, Chae JS, Kim JH, Hong SJ, Choi KB. *Clinical experience of cardiac myxoma. Korean Circ J 29:1317-1323, 1999*
8) Burke A, Virmani R. *Tumors of the heart and great vessels. In: Atlas of tumor pathology. 3rd ser. fasc 16. p. 1-165, Washington DC, Armed Forces Institute of Pathology, 1996*
9) Perchinsky MJ, Lchtenstein SV, Tyers GF. *Primary cardiac tumors: forty years' experience with 71 patients. Cancer 79:1809-1815, 1997*
10) Goodwin JF. *The spectrum of cardiac tumors. Am J Cardiol 21:307-314, 1968*
11) Centofanti P, Di Rosa E, Deorsola L, Dato GM, Patane F, La Torre M, Barbato L, Verzini A, Fortunato G, di Summa M. *Primary cardiac tumors: early and late results of surgical treatment in 91 patients. Ann Thorac Surg 68:1236-1241, 1999*
12) Heath D. *Pathology of cardiac tumors. Am J Cardiol 21:315-327, 1968*
13) Goldman AP, Kotler MN, Parry WR. *Atrial tumors. In: Kapoor A, ed. Cancer and the heart. p. 82-109, New York, Springer-Verlag, 1986*
14) Fyke FE 3rd, Seqard JB, Edwards WD, Miller FA Jr, Reeder GS, Schattenberg TT, Schub C, Callahan JA, Tajik AJ. *Primary cardiac tumors: experience with 30 consecutive patients since the introduction of two-dementional echocardiography. J Am Coll Cardiol 5:1465-1473, 1985*
15) Meng Q, Lai H, Lima J, Tong W, Qian Y, Lai S. *Echocardiographic and pathologic characteristics of primary cardiac tumors: a study of 149 cases. Int J Cariol 84:69-75, 2002*
16) Rienmuller R, Tiling R. *MR and CT for detection of cardiac tumors. Thorasic Cardiovasc Surg 38(Suppl 3):S168-S172, 1990*
17) Bouton S, Yang A, McCrindle BW, Kidd L, McVeigh ER, Zerhouni EA. *Diffentiation of tumor from viable myocardium using tagging with MR imaging. J Comput Assist Tomogr 15:676-678, 1991*
18) Amparo EG, Higgins CB, Farmer D, Gamsu G, McNamara M. *Gated MRI of cardiac and paracardiac masses: initial experience. AJR Am J Roentgenol 143:1151-1156, 1984*
19) Dawson WB, Mayo JR, Muller NL. *Computed tomography of cardiac and pericardial tumors. Can Assoc Radiol J 41:270-275, 1990*
20) Chitwood WR Jr. *Cardiac neoplasms: current diagnosis, pathology, and therapy. J Card Surg 3:119-154, 1988*
21) Putnam JB Jr, Sweeney MS, Colon R, Lanza LA, Frazier OH, Cooley DA. *Primary cardiac sarcomas. Ann Thorac Surg 51:906-910, 1991*
22) McAllister HA, Fenoglio JJ. *Tumors of the cardiovascular system. In: Atlas of tumor pathology. 2nd ser. fascle 15. p.99-100, Washington DC, Armed Forces Institute of Pathology, 1978*
23) Ceresoli GL, Ferreri AJ, Bucci E, Ripa C, Ponzoni M, Villa E. *Primary cardiac lymphoma in immunocompetent patients: diagnostic and therapeutic management. Cancer 80:1497-1506, 1997*
24) Aboulafia DM, Bush R, Picozzi VJ. *Cardiac tamponade due to primary pericardial lymphoma in a patient with AIDS. Chest 106:1295-1299, 1994*
25) Bakaeen FG, Reardon MJ, Coselli JS, Miller CC, Howell JF, Lawrie GM, Espada R, Ramchandani MK, Noon GP, Weilbaecher DG, DeBakey ME. *Surgical outcome in 85 patients with primary cardiac tumors. Am J Surg 186:641-647, 2003*
26) Gray IR, Williams WG. *Recurring cardiac myxoma. Br Heart J 53:645-649, 1985*
27) Waller DA, Ettles DF, Saunders NR, Williams G. *Recurrent cardiac myxoma: the surgical implications of two distinct groups of patients. Thorac Cardiovasc Surg 37:226-230, 1989*