대한신장학회지 제 25 권 제 1 호 2006년; 153~158

신이식 후기에 발생한 이식신의 분절성 경색 1예

고신대학교 의과대학 복음병원 내과, 계명대학교 의과대학 동산의료원 내과*

신호식 · 정연순 · 임 학 · 황은아* · 한승엽* · 박성배* · 김현철*

서 론

신이식 직후에 발생되는 이식신 동맥의 급성 혈전증은 신이식 후 발생되는 혈관 합병증의 하나로 대부분 1개월 이내에 발생되며 흔히 이식신 기능소실을 초래하기도 한다[1]. 신이식 2개월 이내의 초기 이식신 경색의 원인은 대부분 이식수술 중 혈관 손상이 원인이고, 뇌사자 이식의 경우 장기 보존술과 관련이 있는 것으로 알려져 있다. 그러나 신이식 2개월 이후에 발생되는 후기 이식신 경색은 드물며 이 경우 심한 급성 혈관성 거부반응이나 면역억제제 cyclosporine에 의해 발생하는 것으로 보고되어 있다[2-4]. 특히 신이식 후 1년 이후에는 급성심근경색, 패혈증에 따른 급성 호흡부전 등과 같은 심각한 기저질환이 없는 환자에서 이식신 경색이 발생되는 것은 매우 드문 것으로 보고되어 있다[1]. 최근 Karassa 등[5]은 루푸스 신염 환자에서 신이식 2년 후에 항지질 항체에 의해 발생된 이식신 동맥 혈전증을 처음 보고하면서 항지질 항체가 후기 신경색의 병인이 될 수 있음을 보고하였다.

신이식 후 1년 이후에 발생한 신경색에 대한 국내 보고는 없는 실정이며 저자들은 최근 신이식 15개월 후에 발생한 이식신의 급성 분절성 경색을 경험하였기에 문헌고찰과 함께 보고하는 바이다.

증 례

환 자 : 남자, 55세

주 소 : 이식신 부위의 동통과 전신 발열감

현병력 : 환자는 면역 글로불린 A 신염으로 인한 말기 신부전으로 2년간 혈액투석 치료를 받던 중 1993년 7월 대구시내 모 대학병원에서 63세 어머니로부터 신장을 제공받아 1차 신장이식을 시행 받았다. 이식 수술 후 거부반응이나 특별한 합병증이 없었으나 기저 혈청 creatinine치가 2.2 mg/dL 정도로 유지되었다. 2001년 단백뇨의 출현과 혈청 creatinine치가 2.5 mg/dL로 신기능이 악화되어 이식 신생검을 통해 재발성 면역 글로불린 A 신염으로 진단받았다. 2002년 11월부터 오심, 구토 등의 요독증상이 심해져 본원에서 복막투석 치료를 시작하였다. 2004년 1월 여동생으로부터 두 번째 신이식을 받았다. 두 번째 신이식 시의 HLA 적합도는 A type만 일치소견을 보였다. 이식 수술 후 이식신 기능은 양호하였고, 이식 후 3주째에 앞쪽 흉부 피부에 varicella 감염으로 인한 대상포진으로 인해 1주간 acyclovir 치료를 받았다. 면역억제제는 tacrolimus, mycophenolate mofetil, steroid를 복용하였으며 환자의 기저 혈청 creatinine치가 1.5-1.6 mg/dL 정도였다. 2005년 3월 30일 (이식 후 15개월)부터 환자는 갑자기 이식신 부위의 동통 및 전신 발열감을 호소하였으며 혈청 creatinine치도 2.0 mg/dL에서 3.5 mg/dL로 상승하여 입원하였다.

과거력 : 내원 3년 전 오른쪽 하지에 심부 정맥 혈전증이 발생하여 일정 기간 항응고 요법을 받은 적이 있음.

가족력 및 사회력 : 특이 소견 없음.

진찰 소견 : 내원 당시 환자는 외관상 급성 병색을 보였고 의식은 명료하였다. 내원시 활력 징후는 혈압 110/80 mmHg, 맥박 72회/분, 체온 37.7도, 호흡수 18회/분이었다. 진찰상 결막은 창백하지 않았고 피부 및 점막의 건조 소견은 없었다. 호흡음은 정상이었으나 심음은 불규칙적으로 뛰었으며 심잡음은 들리지 않았다. 좌측 이식신 부위에 압통이 있었으나 복벽의 강직 소견은 관찰되지 않았다.

검사 소견 : 말초 혈액검사에서 백혈구 14,500/mm^3,

접수 : 2005년 7월 18일, 승인 : 2005년 9월 26일
책임저자 : 김현철 대구광역시 중구 동산동 194
계명대학교 동산의료원 신장내과
Tel : 053)250-7399, Fax : 053)254-8168
E-mail : k780121@dsmc.or.kr

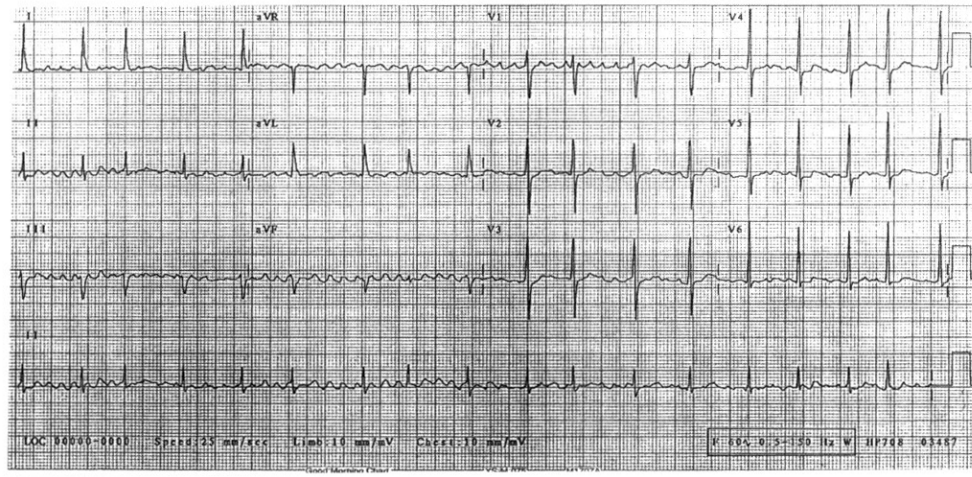

Fig. 1. *ECG shows atrial fibrillation findings.*

혈색소 15.4 g/dL, Hct 44.2%, 혈소판 251,000/mm^{3}이었다. 요검사에서 비중 1.020, 알부민 (2+), 백혈구 5-7/HPF, 적혈구 16-20/HPF이었다. 혈액 생화학검사상 BUN 33 mg/dL, 혈청 creatinine 3.5 mg/dL, Na 137 mEq/L, K 4.1 mEq/L, Cl 103 mEq/L, Ca 9.1 mg/dL, P 2.3 mg/dL, 요산 6.3 mg/dL, 알부민 4.2 mg/dL, AST/ALT 110/83 IU/L, alkaline phosphatase 109 IU/L, 총 빌리루빈 2.0 mg/dL, 총 콜레스테롤 190 mg/dL, LDH 2,116 IU/L, CRP 11.3, Fibrinogen 371.7이었다. 혈액 응고 검사는 prothrombin time (PT) 11.5초, activated partial thromboplastin time (aPTT) 30.0초, D-dimer 0.92 (정상; <0.4), anti-phospholipid Ab (−), anti-cardiolipin Ab (−), protein C 102% (정상; 73-142%), protein S 95% (정상; 60-140%)이었다. HBs Ag/Ab (−/+), anti-HCV (−), CMV IgM/IgG Ab (−/+)이었다. 심전도 검사에서는 심방세동 소견이 관찰되었다 (Fig. 1). 흉부 심초음파와 경식도 심초음파 상에서는 경도의 좌심방 확장 소견이 있었으나 심장내 혈전은 관찰되지 않았다.

복부 CT : 이식신의 하분절에 조영이 조영제 사용 후에도 증강되지 않는 신경색 소견이 있었다 (Fig. 2).

신 주사 소견 : Tc^{99m}-MAG_3 renal scan에서 이식신의 하분절에서 방사성 동위원소의 국소적 섭취 결손이 관찰되었다 (Fig. 3).

Doppler 신 초음파 : 이식신장의 하분절에서 혈류 흐름이 관찰되지 않았다 (Fig. 4).

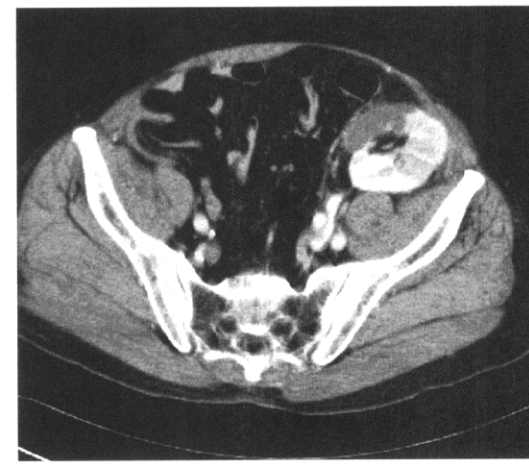

Fig. 2. *Abdominal computed tomogram shows non-enhancement of lower pole of transplanted kidney consistent with renal infarction.*

치료 및 경과 : 임상 소견 및 신초음파 및 복부 CT로 이식신의 분절성 경색으로 진단하고 입원 3일째부터 저분자량 헤파린 투여를 시작하였고 동시에 warfarin을 경구 투여하였다. 저분자량 헤파린은 5일간 투여 후 중단하고 그 후부터는 warfarin만을 경구 투여하였다. 환자는 warfarin 5 mg 투여로 PT의 international normalized ratio (INR)는 2.5-3.0 사이로 유지하였고 입원 보름째에 퇴원하였다. 혈청 creatinine치는 입원시 3.5 mg/dL였던 것이 wafarin을 사용 후 일주일째 2.9 mg/dL, 퇴원시 2.4 mg/dL로 감

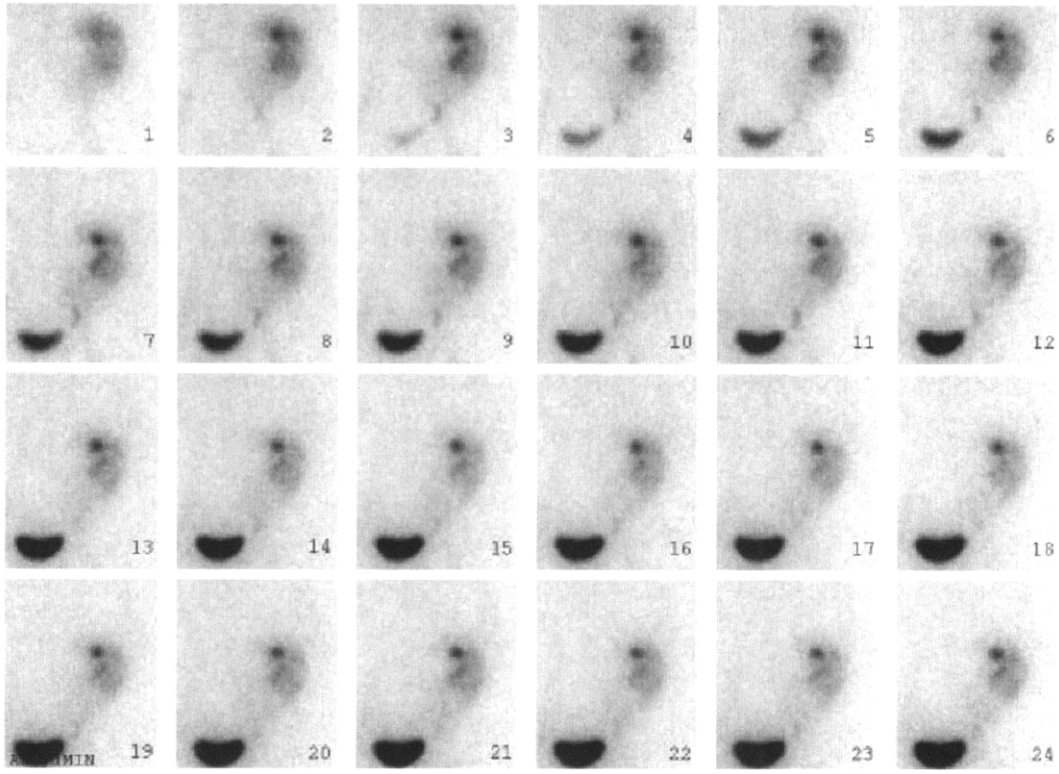

Fig. 3. *Tc^{99m}-MAG_3 renal scan shows decreased radioactivitiy in the lower pole of transplanted kidney.*

Fig. 4. *Renal doppler ultrasonography shows a perfusion defect in the lower pole of transplanted kidney.*

소하였으며 항응고요법을 시행한지 1개월되는 시점에서 혈청 creatinine치는 2.1 mg/dL이었다.

고 찰

본 증례는 신이식 15개월 후 발생한 이식신의 분절성 경색의 증례이다. 지금까지 신이식 후 발생된 이식신의 급성 경색은 대부분이 이식 직후 또는 첫 1개월 이내에 발생되며 그 발생빈도는 0.8-3.5%로 보고되어 있다[1]. Groggel[1]은 신이식 2,500예 가운데 급성 혈전증이 46예 발생되어 전체적인 빈도는 1.8%였으며 이들 환자의 80%에서 신이식 1개월 이내에 발생되었으며 93%가 1년 이내에 발생됨을 보고하였다. 신이식 1년 이후는 거부반응과 동반되어 발생한 이식신 혈전증을 제외하고는 혈전증의 발생은 지극히 드물다. 최근 Karassa 등[5]은 루푸스 신염 환자에서 신이식 2년 후 항지질 항체에 의한 이식신 경색을 처음 보고하였다.

신이식 직후에 발생되는 이식신 동맥 또는 정맥의 혈전증은 조기에 발견되어 응급 조처를 받지 않으면 거의 대부분이 이식신 소실을 초래하는 심각한 혈관 합병증으로 알려져 있다. 이 기간을 지나서 이식신 경색이 발생하는 경우는 거부반응에 합병되는 경우나 이식신 동맥협착증으로 인해 발생하는 것을 제외하고는 매우 드물다[5].

이식 후 초기 이식신 경색의 원인은 주로 이식수술 중의 혈관손상이 주요 원인이고, 뇌사자 이식의 경우 공여신장의 보존과 관련된 손상에 의해서 대부분 발생하며 그 외 원인을 알 수 없는 경우도 있다[2, 3]. 후기 이식신 경색은 종종 심한 급성 혈관성 거부반응이나 cyclosporine 독성에 의해 발생됨이 보고되어 있다[2, 4]. Cyclosporine이 면역억제제로 사용되기 전에도 이식신 경색의 발생의 보고는 있었으나[6] 이식신 동맥의 급성 혈전증의 발생빈도는 cyclosporine을 면역억제제로 사용하는 환자의 1.8-7%에서 발생하는 것에 비해 azathioprine과 스테로이드를 사용하는 환자에서는 0-1%로 낮아 cyclosporine이 이식신 혈전증의 중요한 원인이 되고 있음을 암시하고 있다[1]. 그 기전으로는 cyclosporine이 혈관내피세포에 작용하여 prostacycline의 생성을 억제함으로써 혈전증을 야기하는 것으로 알려져 있다[2]. 그 외 고용량의 OKT3를 사용할 경우에도 procoagulant 인자 1번과 5번을 증가시켜 미만성 이식신 경색을 발생시킬 수 있음이 보고되어 있다[2].

이식 후 1년 이후에 발생되는 신경색은 매우 드물며 대부분 급성심근경색, 패혈증에 따른 급성 호흡부전 등과 같은 심각한 기저 질환을 동반하고 있다[7-9]. Swan 등[7]은 45세 백인 여성에서 신이식 4년 후에 급성 심근 경색 후 죽종으로 인한 하복부동맥 (hypogastric artery) 내경 감소로 인해서 급성 이식신 혈전증이 발생된 예를 보고하였으며, Lee 등[8]은 이미 경한 신동맥 협착증이 있는 39세 백인 여성에서 신이식 후 3년 6개월 후에 패혈증과 호흡부전과 연관된 이식신 혈전증을 보고하였다. Dussol 등[9]은 기저질환으로 신동맥성 고혈압이 있는 43세 백인 남성에서 신이식 후 25개월 후에 angiotensin converting enzyme (ACE) 저해제 사용 후 저혈압으로 인해 발생한 급성 이식신 혈전증을 보고한 바 있다.

급성심근경색, 패혈증에 따른 급성 호흡부전 등과 같은 심각한 기저 질환이 없는 환자에서 이식 1년 이후에 발생한 신경색의 보고는 더욱 드물다[1, 10]. Groggel[1]은 심각한 내과적 기저 질환이 없는 환자에서 신이식 후 4년 8개월 후에 급성 이식신 혈전증이 발생됨을 보고하였다. Nerstrom 등[10]은 고혈압이 있었던 환자에서 신이식 47개월 후에 발생한 급성 이식신 혈전증을 보고하였다.

본 증례의 경우 후기 이식신의 분절성 경색의 원인은 불분명한 상태이다. 본 증례의 경우 신이식 후 15개월 후에 발생한 이식신 경색으로 급성 거부반응이 한 번도 없었고 급성심근경색, 패혈증에 따른 급성 호흡부전 등과 같은 심각한 기저 질환이 동반되지 않았으며 유지 면역억제제로는 tacrolimus, mycophenolate mofetil, steroid를 사용하고 있었다. 면역억제제 tacrolimus는 cyclosporine과 같은 calcineurin 억제제로서 내피세포의 기능장애와 혈소판 응집성을 증가시키지만 이식신 동맥의 급성 혈전증에 대한 보고는 극히 드물고[11] 심장이식 환자에서 tacrolimus는 오히려 혈액내의 혈전 형성을 의미있게 감소시킨다는 보고가 있으나 그 기전에 대해서는 알려진 바가 없다[12]. 약제에 의한 경우는 대개 이식 1년 이내의 발생되므로 면역억제제로 인한 가능성은 매우 희박하다고 볼 수 있다[11]. 그리고 모든 혈액응고 장애 검사에서도 이상 소견이 없어 혈액응고 장애에 의한 가능성도 낮은 것으로 생각된다. 그러나 내원 3년 전의 심부 정맥혈전증의 과거병력과 입원시 심전도상 심방세동이 있었던 점으로 보아 심방세동에 의한 색전의 가능성이 현재로는 가장 높다. 그러나 흉부 및 경식도 심초음파 검사에서 심장내 혈전을 확인할 수 없었다.

신동맥폐쇄에 의한 허혈성 손상에 신장이 견딜 수 있는 시간은 30-90분에 불과하므로 효과적인 치료를 위해서는 신속하고 정확한 진단이 무엇보다도 중요하다[13]. 그러나 신경색의 임상 양상은 매우 다양하면서도 비특이적이기 때문에 임상증상만으로는 조기 진단에 어려움이 많다. 급성 신경색증의 특징적인 임상증상으로는 급격한 요량감소와 함께 측복통 및 이식신의 통증, 복통, 혈뇨, 발열이 있으며 특히 통증은 급작스럽게 발생하고 지속적인 양상을 보이며 방사통을 동반하지 않고 진통제를 투여하여도 통증의 호전을 보이지 않는다[14]. 이식신의 분절성 신경색의 경우 보통 증상이 없으나 이식신기능 저하는 항상 동반된다[2]. 신경색에서 혈뇨는 54-100%까지 다양하게 보고 있는데[15] 본 증례는 신이식 15개월 후 갑자기 이식신 부위의 통증이 발생하였으며 혈뇨와 신기능 저하도 동반된 경우였다.

신경색 환자에서는 급성기에 혈청 AST, LDH, ALP 치가 상승되는데 이 가운데 혈청 LDH 치 상승은 세포괴사가 있음을 의미하며 신경색의 진단에 가장 신빙성 높은 검사로 알려져 있다[16, 17]. 신경색시 LDH는 24시간 이내 2,000 IU/mL 이상으로 상승되

며 2주까지 상승된다[18]. 그러나 LDH는 급성 심근경색이나 종양, 장간막 색전, 용혈 등에서도 상승될 수 있어 진단의 특이성이 떨어지는 문제가 있다[19]. 본 증례에서는 내원시 검사에서 LDH가 2,000 IU/mL 이상으로 증가되었으며 AST/ALT도 경한 상승 소견을 보여 신경색에 합당한 검사실 소견을 보였다.

본 증례에서는 신스캔상 이식신의 하분절에서 방사능의 섭취 결손이 관찰되었고, 신장 도플러 초음파 검사에서도 좌측 이식신의 하분절에서 혈류 흐름이 현저히 감소되어 있어 신경색의 진단을 시사해 주었다.

신경색은 조영제를 사용한 복부 컴퓨터 단층 촬영상 신동맥의 작은 분지 폐쇄로 인한 쐐기 모양 (wedge shaped)의 저음영을 보이는 국소형과 신동맥의 주된 분지가 막혀서 신장의 50% 이상에서 저음영을 보이는 구형 (global-form)으로 분류할 수 있는데[15, 20] 본 증례의 경우는 쐐기 모양의 저음영을 보이는 국소형이었다.

1960년대에는 이식신 직후의 급성 이식신 경색의 경우 조기 진단에 의한 응급 수술적 치료가 신경색 치료의 주종을 이루었다[21]. 이후 항응고요법만으로도 치료 성적이 향상됨이 보고되고 있다. Nicholas 등[22]은 양측 혹은 일측성 색전증의 경우 신동맥내 혈전 용해술이나 경피적 혈관성형술을 먼저 시도하며, 실패할 경우 양측성의 경우는 수술을, 일측성의 경우는 항응고 요법을 추천하였다. 그러나 실제 치료 방법의 선택에 있어서는 환자의 임상상과 혈관폐색의 원인, 발병 시각으로부터 치료 직전까지의 시간 간격, 나이, 기저질환을 고려해서 임상의가 적절히 선택해야 한다[22]. 이식신의 분절형 신경색은 침범 범위가 작거나 진단이 지연되었을 경우에는 대부분 항응고요법을 비롯한 보존적 치료를 시행한다[23]. 본 증례에서도 신경색의 침범 범위가 작아 항응고요법을 하였으며 항응고요법 후 임상증상의 호전과 함께 이식신 기능도 다소 호전되어 안정되었다.

저자들은 최근 신이식 15개월 후에 발생한 원인 미상의 이식신의 분절성 경색을 경험하였기에 문헌고찰과 함께 보고하는 바이다.

= ***Abstract*** =

A Case of Late Renal Transplant Segmental Infarction

Ho Sik Shin, M.D., Yeon Soon Jung, M.D. Hark Rim, M.D., Eun Ah Hwang, M.D.* Seung Yeup Han, M.D.*, Sung Bae Park, M.D.* and Hyun Chul Kim, M.D.*

Department of Internal Medicine, College of Medicine, Kosin University Gospel Hospital, Busan, Department of Internal Medicine, College of Medicine, Keimyung University, Daegu, Korea*

Acute thrombosis of the renal transplant artery is a well-known vascular complication of renal allograft that usually occurs within the first month post-transplant and often leads graft loss. The incidence of this complication varies between 0.8 and 3.5%. Beyond this period of time, this complication is distinctly uncommon except in rejected kidneys or in a kidney with high grade arterial stenosis. Here we are reporting a case of late renal transplant segmental infarction in 55 years old male patient who presented with sudden allograft pain, fever, and graft dysfunction 15 months after renal transplantation. Graft function improved slightly and became stable with the anticoagulation therapy. **(Korean J Nephrol 2006;25(1):153-158)**

Key Words : Infarction, Segmental, Renal transplantation

참 고 문 헌

1) Groggel GC : Acute thrombosis of the renal transplant artery : A case report and review of the literature. *Clin Nephrol* **36**:42-45, 1991
2) Kanchanabat B, Siddins M, Coates T, Tie M, Russell CH, Mathew T, Rao MM : Segmental infarction with graft dysfunction : An emerging syndrome in renal transplantation? *Nephrol Dial Transplant* **17**:123-128, 2002
3) Plainfosse MC, Calonge VM, Beyloune-Mainardi C, Glotz D, Duboust A : Vascular complication in the adult kidney transplant recipient. *J Clin Ultrasound* **20**:517, 1992
4) Solez K, Axelsen RA, Benediktsson H, Burdick JF, Cohen AH, Colvin RB, Croker BP, Droz D, Dunnill MS, Halloran PF : International standardization of criteria for the histologic diagnosis of renal allograft rejection : The Banff working clas-

sification of kidney transplant pathology. *Kidney Int* **44**:411-422, 1993
5) Karassa FB, Avdikou K, Pappas P, Nakopoulou L, Kostakis A, Boletis JN : Late renal transplant arterial thrombosis in a patient with systemic lupus erythematosus and antiphospholipid syndrome. *Nephrol Dial Transplant* **14**:472-474, 1999
6) Irish A : Renal allograft thrombosis : can thrombophilia explain the inexplicable? *Nephrol Dial Transplant* **14**:2297-2303, 1999
7) Swanson DA, Sullivan MJ : Thromboendarterectomy for anuria 4 1/2 years post-renal transplant : A case report. *J Urology* **116**:799-801, 1976
8) Lee HM, Mendez-Picon G, Pierce JC, Hume DM : Renal artery occlusion in transplant recipient. *Am Surg* **43**:186-192, 1977
9) Dussol B, Nicolino F, Brunet P, Leonetti F, Siles S, Berland Y : Acute transplant artery thrombosis induced by angiotensin converting inhibitor in a patient with renovascular hypertension. *Nephron* **66**:102-104, 1994
10) Nerstrom B, Laderfoged J, Lung FL : Vascular complications in 155 consecutive kidney transplantation. *Scan J Urol Nephrol* **6**(suppl 15):65-74, 1972
11) Kiykim AA, Ozer C, Yildiz A, Tiftik N, Senli M, Keleb E, Doruk E, Akbay E : Development of transplant renal artery thrombosis and signs of haemolytic-uraemic syndrome following the change from cyclosporine to tacrolimus in a renal transplant patient. *Nephrol Dial Transplant* **19**:2653-2656, 2004
12) Freudenberger R, Alexis J, Gass A, Fuster V, Badimon J : Antithrombotic effect of FK506 vs cyclosporine in cardiac transplant recipients : Potential implications in transplant arteriopathy. *J Heart Lung Transplant* **18**:1228-1231, 1999
13) 안병철, 김세중, 안현수 : 비외상성 급성 신경색의 임상적 특성. *대한비뇨기과학회지* **45**:788-792, 2004
14) 진현철, 이상래, 류석용, 김홍용 : 만성 심방세동 환자에서 발생한 양측 신경색 1예. *대한응급의학회지* **14**:198-201, 2003
15) Hazanov N, Somin M, Attali M, Beilinson N, Thaler M, Mouallem M, Maor Y, Zaks N, Malnick S : Acute renal embolism. *Medicine* **83**:292-299, 2004
16) Lessman RK, Johnson SF, Coburn JW, Kaufman JJ : Renal artery embolism; Clinical features and long-term follow-up of 17 cases. *Ann Intern Med* **89**:477-482, 1978
17) 이중건, 주권욱, 나기영, 윤형진, 안규리, 한진석, 김성권, 이정상 : 신경색증의 임상상. *대한신장학회지* **12**:598-608, 1993
18) Wilzelberg GG, Hull JD, Agar JW, Rose BD, Pletka PG : Elevation of serum lactate dehydrogenase levels in renal infarction. *JAMA* **242**:268, 1979
19) Domanovits H, Paulis M, Nikfardjam M, Meron G, Kurkciyan I, Bankier AA, Laggner AN : Acute renal infarction, clinical characteristics of 17 patients. *Medicine* **78**:386-394, 1999
20) Wong WS, Moss AA, Federle MP, Cochran ST, London SS : Renal infarction : CT diagnosis and correlation between CT findings and etiologies. *Radiology* **150**:201-205, 1984
21) Halpern M : Acute renal artery embolus : A concept of diagnosis and treatment. *J Uro* **98**:552-561, 1967
22) Nicholas GG, Demuth WE Jr : Treatment of renal artery embolism. *Arch Surg* **119**:278-281, 1984
23) Hoxie HJ, Coggin CB : Renal infarction; Statistical study of 205 cases and detailed report of unusual case. *Arch Intern Med* **65**:587-594, 1940