P2-33-5-3-6 330503

대한안과학회지 : 제 33 권 제 5 호 1992
J Korean Ophthalmol Soc Vol. 33, No. 5

Epikeratoplasty 7예에 대한 임상보고

박 성 렬 · 김 기 산 · 오 준 섭

= 요 약 =

무수정체안의 시력교정을 위해 epikeratoplasty가 처음 소개된 이후 고도근시 및 원추각막 환자의 시력개선을 위해서도 많이 사용되어지고 있다.

본 저자들은 안경 및 콘택트렌즈 착용이 불편한 고도근시환자 4명 5안과 원추각막환자 2명 2안에 대하여 epikeratoplasty를 시행하여 평균 9.7개월간 추적 관찰하였다. 각막상피세포는 4-23일(평균 14일)에 완전 재생되었으며, 고도근시환자에서 spherical equivalent는 평균 -15.90D에서 술후 평균 -2.05D로 감소되었다. 원추각막환자는 수술후 평균 4.94D이상 각막만곡도의 감소를 보였으며 원추각막의 진행이 정지되었다.

모든 예에서 나안 및 최대교정시력의 증가를 보였다(한안지 33 : 457~462, 1992).

= Abstract =

The Clinical Report on Seven Cases of Epikeratoplasty

Sung-Youl Park, M.D., Ki-San Kim, M.D., Joon-Sup Oh, M.D.

After the first description of epikeratoplasty for the correction of aphakia, it has been widely used in high myopia and keratoconus for improvement of visual acuity.

Seven epikeratoplasties were performed on five high myopia and two keratoconus patients showing intolerance to eye-glasses and contact lens, with the mean follow-up period of 9.7 months.

In high myopia, mean spherical equivalent decreased from -15.90D to -2.05D postoperatively. In keratoconus, mean keratometric value decreased more than 4.94D postoperatively and the progression of disease stopped. All patients showed an imporvement in thei uncorrected visual acuity and best corrected visual acuity.

In all cases, reepithelialization completed in 4-23 days (mean 14 days) (J Korean Ophthalmol Soc 33 : 457~462, 1992).

Key Words : Epikeratoplasty, High myopia, Keratoconus.

〈접수일 : 1992년 2월 18일, 심사통과일 : 1992년 4월 6일〉
계명대학교 의과대학 안과학교실
Department of Ophthalmology, Keimyung University School of Medicine, Tae-gu, Korea

본 논문은 계명대학교 동산의료원에서 연구비 일부를 보조받았음.
본 논문은 대한안과학회 제67차 추계학술대회에서 포스터 발표되었음.

Epikeratoplasty는 인체각막을 가공하여 만든 Keratolens를 onlay-graft하는 방법으로 1980년 Kaufman[1]과 Werblin 및 Kaufman[2]에 의해 무수정체안의 시력교정을 위해 소개된 이후 소아무수정체안, 고도근시, 원추각막, 원시 등의 굴절이상 교정을 위해 시술되고 있다.

Epikeratoplasty는 시술이 간편하고 안전하며 가역적이고 비싼 장비를 필요로 하지 않으며 면역거부반응이 없고 +27D의 원시에서부터 거의 무한대의 근시까지 시술이 가능하다는 장점이 있다[3,4]. 본 저자들은 고도근시 및 원추각막환자 7예를 대상으로 Epikeratoplasty를 시행하여 평균 9.7개월간 추적 관찰결과 시력증진 및 치료에 좋은 결과를 얻었기에 문헌고찰과 함께 보고하는 바이다.

방법 및 대상

안경 및 콘택즈렌즈 착용이 불편하거나 시력교정에 만족하지 못하는 고도근시환자 4명 5안과 원추각막환자 2명 2안 총 7안을 대상으로 epikeratoplasty를 시행하였다. 대상자 모두 남자이였으며 연령분포는 20세부터 45세까지 평균 30.6세였다. 고도근시환자의 경우 수술전 근시도수는 −12.00D에서 −22.50D로 평균 −15.90D이였으며 나안시력은 0.03−0.15, 최대교정시력은 0.3−0.9의 분포를 보였다. 원추각막환자의 수술전 나안시력은 0.01 및 0.02이였고 최대교정시력은 0.1 및 0.3이었으며 각막중앙부 실질에 혼탁이 있었다(Table 1). 환자의 선택에 있어서 안검염, 건성안 및 토안 등이 있는 환자는 제외되었다. 수술전 검사로는 나안시력, 최대교정시력, 타각적굴절검사, 세극등검사, 각막만곡도측정, 안압측정, 안저검사 등을 시행하였고, 수술후 1주, 2주, 4주, 8주, 12주 및 그후는 3개월마다 나안시력, 최대교정시력, 타각적굴절검사, 세극등검사, 각막만곡도측정 등을 시행하였다.

조직렌즈는 Kerato-Lens™(Allergen Medical Optics)를 사용하였고, 조직렌즈의 도수는 고도근시환자의 경우 각막면에 맞추어 계산된 구면대동디옵터와 평균각막만곡도에 의해 결정한 직경 8.5mm의 렌즈를, 원추각막환자에서는 직경 9.0mm, 두께 0.3mm의 Plano-lens를 사용하였다.

수술은 한명의 수술자(김기산)에 의해 시행되었으며 수술방법은 Kaufman-McDonald Epikeratophakia(KME) method를 사용하였다. 조직렌즈는 수술을 시작하기전 약 20분간 100 μg/ml농도의 gentamycin이 포함된 balanced salt solution (BSS)에 넣어 재수화시킨 후 각막 cutting block 위에 올려놓고 뚜껑을 덮어 습한 상태가 유지되게 하였다. 구후마취 또는 전신마취후 26 gauge needle을 사용하여 optical center를 marking한 뒤 4% cocaine을 적신 cellulose sponge와 Paton spatula를 사용하여 중심부와 주변부 약 0.5mm를 제외한 각막상피를 제거하였다. BSS로 각막을 깨끗이 씻은 후 Hessburg-Barron씨 진공 trephine으로 0.15mm 깊이의 원형절개(circular keratectomy)를 시행하였고 원형절개 기저부로부터 약 1mm폭으로 주변부쪽으로 층판절개(lamellar dissection)를

Table 1. Patients characteristics.

Case	Age/sex	Diagnosis	Visual acuity uncorrected	Visual acuity corrected	SE*	Keratometry	F/U+
1.	42/Male	myopia (os)	0.15	0.9	−15.50D	44.00/44.75	13
2.	23/Male	myopia (os)	0.06	0.3	−16.25D	44.25/46.25	6
3.	23/Male	myopia (od)	0.07	0.6	−13.25D	40.50/42.50	12
4.	24/Male	myopia (os)	0.08	0.7	−12.00D	39.25/40.50	7
5.	45/Male	myopia (os)	0.03	0.5	−22.50D	44.00/44.25	10
6.	20/Male	keratoconus (od)	0.01	0.1	?	>52.00/>52.00	12
7.	30/Male	keratoconus (od)	0.02	0.3	?	>52.00/42.75	8

SE* : spherical equivalent (Diopter)
F/U+ : follow up period (months)
? : uncheckable

시행한 후 중심부 각막상피를 제거하였다. 재수화된 조직렌즈를 각막위에 놓은 후 조직렌즈의 주변부가 층판절개부에 삽입된 상태로 10—0 nylon을 사용하여 불연속적으로 16군데 고르게 봉합하였는데 그중 첫 8군데는 조직렌즈의 lenticule wing을 통과하여 층판절개부위의 주변부 끝에서 환자의 각막실질로 들어가 봉합하였고 나머지 8군데는 lenticule과 환자의 각막실질을 통과하여 봉합하였다. 수술후 dexamethasone과 gentamycin을 결막하주사후 압박안대를 시행하였다. 각막상피의 재생의 늦은 경우에는 상피재생을 촉진시키기 위해 Collagen shield 착용 및 fibronectin(500 μg/ml) 점안을 시행하였다. 봉합사가 느슨해지거나 신생혈관 및 많은 양의 난시가 발생한 경우 일부 봉합사를 일찍 제거하였고 나머지 봉합사는 난시의 축 및 굴절이상 교정의 정도에 따라 술후 약 2개월 내에 모두 제거하였다.

결 과

추적관찰기간은 6—13개월로 평균 9.7개월이었으며 수술후 성적은 최종관찰당시의 성적으로 하였다. 근시도수의 spherical equivalent는 수술전 평균 —15.9D에서 수술후 2개월째 평균 +0.36D로 증가하였으나 수술후 6개월째는 평균 —2.95D로 차차 감소하는 경향을 보였고(Table 2), 각막만곡도는 수술후 평균 5.75D이상 감소를 보였다(Table 3). 수술전 증례 2와 3에서 난시가 있었는데 수술전 평균 4.25D에서 수술후 평균 1.63D로 감소하였다. 원추각막환자에서는 수술후 각막만곡도가 평균 4.94D이상 편평해졌고 수술후 원추각막의 진행이 정지되었다(Table 4). 수술후 모든 예에서 나안시력 및 최대교정시력의 증가를 보였다(Table 5). 각막상피의 재생은 주변부에서 시작되어 4—23일(평균 14일)에 완전 재생되었다. 증례 2와 5의 경우 각막상피 재생이 늦어져서 조직렌즈와 각막실질사이에 혼탁이 발생하여(Fig. 1) 교정시력 및 최대교정시력이 다른 근시환자들에 비해 다소 감소하였다(Table 5). Fig. 2는 증례 6의 수술전 사진으로 각막부종을 관찰할 수 있으며 Fig. 3은 같은 환자의 수술 1개월 후의 사진으로

Table 2. Changes of Spherical equivalent in myopia (Diopter).

Case	Preop	Keratolens power	2Mo	6Mo	12Mo
1.	—15.50	—13.8	—1.00	—3.25	—3.75
2.	—16.25	—13.0	+0.875	—3.50	*
3.	—13.25	—11.50	+1.25	—4.25	—5.25
4.	—12.00	—11.50	—1.25	0.00	*
5.	—22.50	—17.8	+2.00	+1.25	*
mean	—15.90	—13.41	+0.36	—2.95	—4.50

* : require further visit

Table 3. Changes of Keratometric value in myopia (Diopter).

Case	preoperative	postoperative
1.	44.00/44.75	37.75/ 38.50
2.	44.25/46.25	36.75/ 39.25
3.	40.50/42.50	36.75/ 38.25
4.	39.25/40.50	<36.00/<36.00
5.	44.00/44.25	<36.00/ 37.50
Mean	42.40/43.65	36.65/ 37.90

Table 4. Postoperative changes in keratoconus.

	Case 6		Case 7	
	preop	postop	preop	postop
Uncorrected VA*	0.01	0.1	0.02	0.3
Best corrected VA	0.1	0.3	0.2	0.4
SE+	?	—2.63D	?	—7.5D
Keratometry (D#)	>52.00/>52.00	43.25/46.50	>52.00/42.75	43.25/46.00
Follow up (Mo)	12		6	

VA* : visual acuity
SE+ : spherical equivalent
D# : diopter
? : uncheckable

Table 5. Changes of Visual acuity.

Case	F/U*	Uncorrected visual acuity		Best visual corrected acuity	
		Preop	Postop	Preop	Postop
1.	13	0.15	0.2	0.9	1.0
2.	6	0.06	0.3	0.3	0.4
3.	12	0.07	0.2	0.6	1.0
4.	7	0.08	0.6	0.7	1.0
5.	10	0.03	0.3	0.5	0.6
6.	12	0.01	0.1	0.1	0.2
7.	8	0.02	0.3	0.3	0.4

F/U* : Follow up period (months)

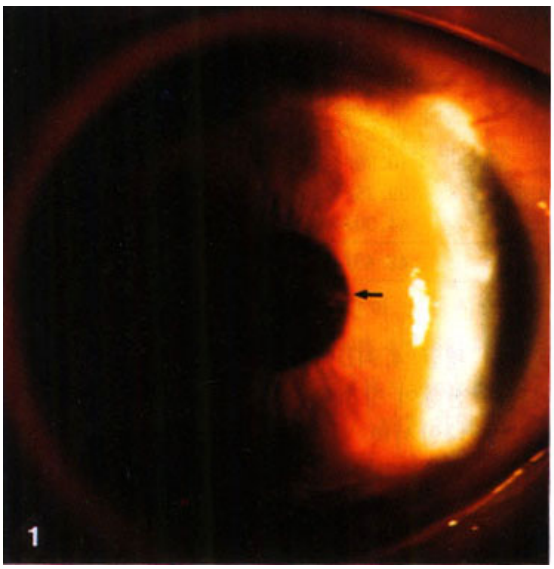

Fig. 1. Case 5. Postop. 4 months. Corneal opacity was noted due to delayed reepithelialization (arrow).

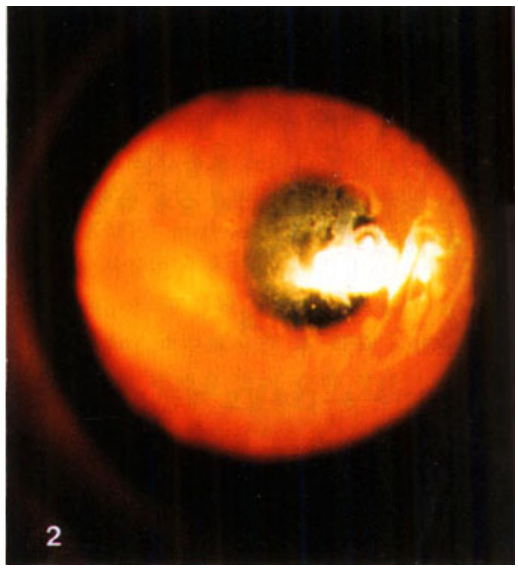

Fig. 2. Case 6. Keratoconus, preop. Corneal edema was seen around the central area.

각막부종이 소실되었고 조직렌즈가 각막실질에 잘 부착되어 있는 것을 보여주고 있다. 이 환자의 경우 수술 1개월 후 난시조절을 위해 9시 방향의 봉합사를 3개 발사후 조직렌즈와 각막실질 사이의 분리가 발생하여 재봉합 및 압박안대를 시행하여 재유착되었고 최대교정시력이 술전 0.2에서 술후 0.2로 향상되었으나 경도의 혼탁이 조직렌즈와 각막실질사이에 발생하였다. 모든 예에서 lenticule이 환자 각막 실질층위에 잘 부착되었고 앞으로 추적관찰이 요하지만 원추각막환자에서는 원추각막의 진행이 정지되었다.

고 찰

Epikeratoplasty는 인체 각막조직을 가공하여 만든 조직렌즈를 환자의 각막위에 봉합하여 각막의 굴절을 변화시키는 수술로 1980년 Kaufman과 Werblin에 의해 무수정체안의 굴절이상을 교정하는 방법으로 처음 소개되었다. 이후 plano-lens를 이용하여 원추각막환자에서 얇게 돌출된 각막을 편평하게 지지해줄 목적으로 사용되었고[5,6], 1985년 이후부터는 조직렌즈의 중심부를 얇게 가공하여 근시교정을 위해 사용되어 좋은 결과를 얻고 있다[7,8].

Epikeratoplasty는 시술이 간편하여 비싼 장비를

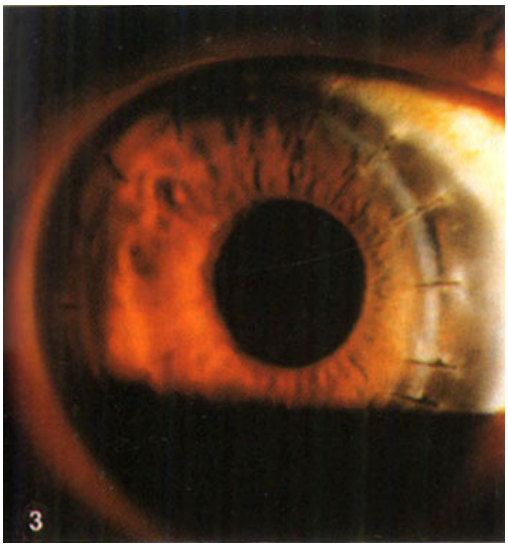

Fig. 3. Case 6. Postop 1 month. Keratolens was well attached to the recipient corneal bed. The previous corneal edema disappeared completely.

필요로 하지 않고 안전하고 가역적이며 면역거부반응이 없고 +27D의 원시에서부터 거의 무한대의 근시까지 시술이 가능하다는 장점이 있다[3,4].

Epikeratoplasty의 적응증에는 성인 및 소아의 무수정체안, 근시, 원시, 원추각막 등이 있고 금기증으로는 심한 안검염, 심한 안구건조증, 토안, 치료되지 않는 녹내장, 포도막염, 급속히 진행되는 당뇨성 망막증, 안질환으로 인해 최대 교정시력이 20/100 이하인 경우 등이 있다.

Steinert와 Grene[9]은 epikeratoplasty후의 조직재생과 시력회복과정을 각막상피의 재생, 봉합사의 제거 및 시기능회복의 3단계로 분류하였다. 각막상피의 재생은 수술후 첫 1—2주 이내 일어나는데 본 예에서는 평균 14일 걸렸다(4—23일). 상피재생을 촉진시키기 위해 압박안대, collagen shield 착용 및 temporary tarsorrhapy 등이 있는데 Wagoner와 Steinert[10]는 이중 temporary tarsorrhapy가 가장 효과적이라고 했다. 본 예에서는 상피재생이 늦은 환자에서 상피재생을 촉진시키기 위해 압박안대, collagen shield착용 및 fibronectin (500 μg/ml)점안을 시행하였다. 상피재생후 느슨한 봉합사는 조직괴사 및 감염을 유발시킬 수 있으므로 가능한 빨리 제거해야 한다. 그리고 봉합사가 너무 tight한 경우 난시를 줄이기 위해 일찍 발사해야 하는데 이때 세극등검사, 각막만곡도 측정, 타각적 굴절검사 등의 결과를 감안해서 발사시기를 결정해야 한다. 수술후 봉합사가 전체적으로 tight하면 조직렌즈의 주변부가 평편해지면서 중심부의 만곡이 심해져 부족 교정을 유발하므로 조기에 발사해야 하는데 성인 근시나 무수정체안의 경우에는 수술 2주후에, 원추각막안의 경우 수술후 1개월이 경과되어야 발사를 시작할 수 있다. 시기능 회복단계에서는 부족교정이 문제인데 McDonald 등[3]은 수술전 근시 돗수를 mild, moderate, severe의 세 군으로 분류하여 수술효과를 비교한 결과 수술전 근시도수가 심할수록 부족교정의 빈도가 높게 나타났다고 하였고 Werblin 등[11]은 평균 4.51D의 부족교정이 있다고 했으며 이것을 방지하기 위해서는 환자의 각막굴절도보다 큰 이식조직의 lenticule을 사용하는 것이 좋다고 하였다. 본 예에서는 수술 후 6개월째 2예를 제외한 모든 근시환자에서 —3.25D에서 —4.25D의 부족교정을 보였고 시간이 경과함에 따라 부족교정의 양이 증가하였으며 1예에서는 과교정되었다 (Table 2).

원추각막환자의 시력교정을 위해 많이 사용되어진 전층각막이식술은 8—39%의 비교적 높은 면역거부반응이 일어날 수 있고[12] lamellar keratoplasty는 시술방법이 어렵다는 문제점이 있지만 epikeratoplasty는 조직 거부반응이 없고 가역적이며 시력을 위협하는 합병증이 없다[13]. 또한 McDonald 등[14]은 원추각막환자에서 전층각막이식술에 비해 epikeratoplasty가 시력회복속도, 최대교정시력 등에 통계학적으로 유의한 차이가 없음을 보고하였다. 그러나 Goodman 등[15]은 원추각막환자에서 epikeratoplasty를 시행한 38개월 후에 최대교정시력의 감소 및 콘택트렌즈 착용이 점차 불편해져서 전층각막이식술을 시행한 뒤 조직검사를 시행하여보니 각막상피세포의 불규칙성, 각막실질의 재분화, 각막내피세포의 국소적 변성 및 Bowman씨 층의 결손 등이 있었다고 보고했다. McDonald 등[3]은 수술 후 시력교정을 위해 경성콘택트렌즈가 안경착용보다 효과적이지만 시간이

경과함에 따라 이식조직 표면의 불규칙함이 없어지면서 안경에 의한 교정시력이 서서히 향상된다고 하였다. 본 예에서 증례 2의 경우 수술후 6개월밖에 추적관찰되지 않았지만 술후 최대교정시력이 0.4로 비교적 만족스럽지 못한 이유는 이식조직표면의 불규칙성에 기인된다고 사료되며 향후 추적관찰을 필요로 한다.

안전하고 가역적이며 시술이 간편하고 비싼 장비가 필요치 않고 거부반응이 없는 epikeratoplasty의 장점[3,4]과 저자들의 증례를 추적관찰한 결과를 고려해 볼 때 epikeratoplasty는 고도근시의 교정 및 원추각막의 치료에 유용한 수술방법이라고 사료된다.

REFERENCES

1) Kaufman HE : *The correction of aphakia. Am J Ophthalmol* 89 : 1—10, 1980.
2) Werblin TP, Kaufman HE : *Epikeratophakia. The surgical correction of aphakia. II. Preliminary results in a non-human primate model. Curr Eye Res* 1 : 132—137, 1981.
3) McDonald MB, Koenig SB, Safir A : *Epikeratophakia. The surgical correction of aphakia ; update : Ophthalmology* 90 : 668—672, 1983.
4) McDonald MB, Boyd BF : *Epikeratophakia. In : Boyd BF, ed. Highlights of Ophthalmology. vol II 30th ed, Florida, Arcata Graphics/Kingsport,* 1987, pp 138—159.
5) Kaufman HE, Werblin TP : *Epikeratophakia for the treatment of keratoconus. Am J Ophthalmol* 93 : 342—437, 1982.
6) McDonald MB, Koenig SB, Safir A, Kaufman HE : *On-lay lamellar keratoplasty for the treatment of keratoconus. Br J Ophthalmol* 67 : 615—618, 1983.
7) McDonald MB, Klyce SD, Suarez H, Kandarakis A, Friedlander MH, Kaufman HE : *Epikeratophakia for myopia correction. Ophthalmology* 92 : 1417—1422, 1985.
8) McDonald MB, Kaufman HE, Aquavella JV, Durrie DS, Hiles DA, Hunkeler JD, Keates RH, Morgan KS, Sanders DR : *The nation-wide study of epikeratophakia for myopia. Am J Ophthalmol* 103 : 375—383, 1987.
9) Steinert RF, Grene RB : *Postoperative management of epikeratoplasty. J Cat Refract Surg* 14 : 255—264, 1988.
10) Wagoner MD, Steinert RF : *Temporary tarsorrhapy enhances reepithelialization after epikeratoplasty. Arch Ophthalmol* 106 : 13—14, 1988.
11) Werblin TP, Kaufman HE, Friedlander MH, Granet N. : *Epikeratophakia. The surgical correction of aphakia. III. Preliminary results of a prospective clinical trial. Arch Ophthalmol* 99 : 1957—1960. 1981.
12) Young SR, Olson RJ : *Results of a double running suture in penetrating keratoplasty performed on keratoconus patients. Ophthalmic Surg* 16 : 779—786, 1985.
13) Mcdonald MB, Kaufman HE, Durries DS, Keates RH, Sanders DR : *Epikeratophakia for keratoconus. The nationwide study. Arch Ophthalmol* 104 : 1294—1300, 1986.
14) McDonald MB, Safir A, Waring GO, Schlichtemenier WR, Kissling GE, Kaufman HE : *A preliminary comparative study of epikeratophakia or penetrating keratoplasty for keratoconus. Am J Ophthalmol* 103 : 467, 1987.
15) Goodman GK, Peiffer RL, Werblin TP : *Failed epikeratoplasty for the keratoconus. Cornea* 5 : 29—34, 1986.