대한안과학회지 제 45 권 제 11 호 2004
J Korean Ophthalmol Soc 45(11):1939-1944, 2004

뱀교상에 의한 마비외사시

조인욱·장성동·이세엽

계명대학교 의과대학 안과학교실

목적 : 뱀 교상 후 마비외사시가 발생하여 복시를 호소한 환자 4예를 경험하였기에 이를 문헌 고찰과 함께 보고하는 바이다.
대상과 방법 : 여자 2명, 남자 2명 총 4명의 환자가 독사로 추정되는 뱀에 손가락이 물린 뒤 복시, 안구운동 제한, 외사시, 안검하수 등의 증상이 발생하여 본원 응급실을 내원 후 항사독소 치료를 받은 환자를 대상으로 하였다.
결과 : 초진시 시력저하는 없었으나 안운동검사상 4예 모두 내전장애와 외사시를 보였고 외사시의 형태는 3명은 간헐외사시를, 1명은 외사시를 보였다. 사시각은 원거리에서 20~30 prism diopters(PD), 근거리에서 18~35PD를 나타내었고 2예에서는 안검하수가 동반되었다. 추적관찰이 되지 않는 1예를 제외하고는 3예에서 교상 후 4~11일 뒤 복시, 안검하수, 안구운동 제한이 정상화되었다.
결론 : 독사 교상에 의한 신경독성은 드물게 발생하지만, 외안근이 골격근에 비해 신경-근육섬유간의 비율이 높은 독특한 구조를 가지므로 사시, 안검하수 같은 신경독성이 발생할 수 있다.
<한안지 45(11):1939-1944, 2004>

뱀독소는 다양한 국소적 또는 전신적인 증상을 나타낸다. 가장 흔한 증상은 교상부위의 국소적인 조직파괴로서 그 조직의 기능을 손상시킬 수 있다. 전신증상으로는 오심, 구토, 발한, 빈맥, 서맥, 빈혈, 경련이 나타날 수 있다. 그리고 혈관, 신장 조직을 파괴시킬 뿐 아니라 혈액을 항응고시키고 저혈압, 혼수, 사망까지 야기한다.[1] 뱀독은 출혈독, 단백질용해독에 의한 증상이 주로 나타나고 신경독성에 의한 안증상은 드문 것으로 알려져 있다.

눈의 외안근은 골격근에 비해 신경-근육섬유간의 비율이 높은 독특한 구조를 가지고 있으므로 신경독소에 민감한 특성을 지닌다. 신경독소에 의해 나타나는 안증상으로는 시력장애, 복시, 안검하수, 외안근마비 등이 있다.[2-4] 한국에서도 독사에 의한 교상은 빈번히 일어나나 안증상에 대해서는 보고가 그리 많지 않다. 국내에서도 Yoon et al[5]에 의하여 독사교상에 의한 시력장애 1예와 Sung and Ha[6]에 의하여 외안근 부전마비증 1예가 보고되었다.

이에 저자들은 독사로 추정되는 뱀에 물린 후 내직근의 운동장애와 함께 간헐성 외사시를 보인 환자 3예와 외사시를 보인 환자 1예를 경험하였기에 이를 문헌고찰과 함께 보고하는 바이다.

증 례

증례 1

51세 여자환자가 산에서 나물채취 중 우측 엄지 손가락 부위을 독사에게 물린 뒤 2일 후 갑자기 발생한 복시를 주소로 응급실에 내원하였다. 병력청취상 노란색을 띈 길이가 40cm 가량 정도이고 머리가 동그란 독사에서 교상당하였다고 하였다(Fig. 1). 교상 직후에는 우측 손의 동통, 부종, 우측 상완의 반상 출혈 등 국소적 증상이 발생하였으나 별 치료없이 지냈고, 교상 2일째 부터 피로할 때와 우측 주시시 심해지는 복시가 있었고 말이 둔하고 느린 증상이 발생하여 응급실로 내원 후 입원하였다.

교정시력은 양안 모두 0.8이었고, 동공반응은 정상이었다. 혈청 크레아틴 포스포키나제는 649 U/l로 증

<접수일 : 2004년 5월 3일, 심사통과일 : 2004년 9월 22일>

통신저자 : 이 세 엽
대구시 중구 동산동 194
계명대학교 동산의료원 안과
Tel: 053-250-7702, 7720, Fax: 053-250-7705
E-mail: lsy3379@dsmc.or.kr

* 이 논문의 요지는 2004년 대한안과학회 제92회 춘계학술대회에서 포스터로 발표되었음.

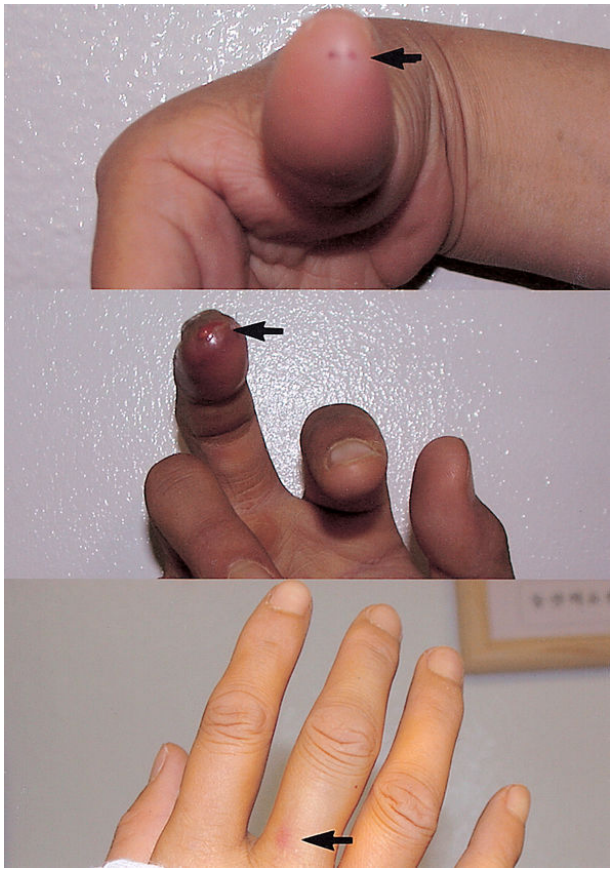

Figure 1. Fang marks of 57-year-old female patient on the right thumb with an erythematous swelling from a pit viper snakebite (Case 1) (Top). Fang marks of 23-year-old male patient (Case 2) (Middle). Fang marks of 40-year-old male patient (Case 3) (Bottom).

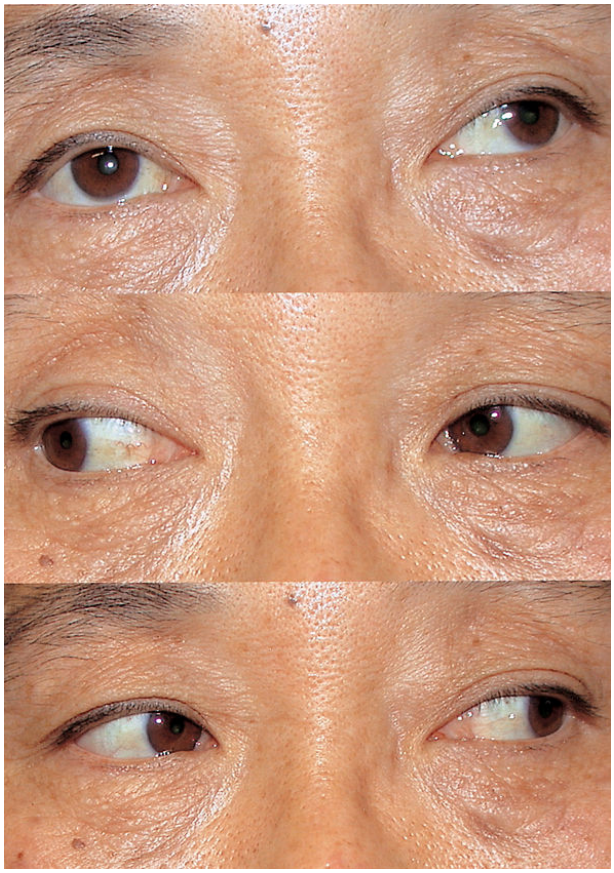

Figure 2. Photographs of a 57-year-old female patient after a pit viper snakebite (Case 1). Exotropia at distance (Top) with a mild limitation of adduction of the left eye.

가하였고, 안운동검사상 좌안에서 경한 내전장애를 나타내었다. 원거리에서는 외사시를 근거리에서는 외사위를 보였고, 사시각은 프리즘교대가림검사상 원거리 일차안위에서 27PD, 우측주시시 22PD, 좌측주시시 16PD를 나타내었고, 근거리에서는 26PD를 나타내었다(Fig. 2). 워트4등검사에서 근거리에서는 융합, 원거리는 복시소견을 보였다. 안저검사에서는 정상소견을 보였다. 치료는 항사독소와 항생제의 정맥내 주입, 수액요법이 이루어졌다. 교상 4일 뒤 복시가 소실되었고, 양안 정위소견을 보였으며, 안운동도 정상으로 회복되었다.

증례 2

23세 남자환자가 40cm 정도의 길이의 독사을 잡으려다 독사에게 우측 중지를 물린 뒤 교상 1시간 후 복시가 발생하여 응급실에 내원하였다. 교상 당시 뱀에게 물린 손가락을 고무줄로 묶고 피를 흡입하는 자가 응급치료를 하였고, 고무줄을 풀고 20여분 후 복시가 발생하였다.

교정시력은 양안 모두 1.0이었고, 동공반응은 정상이었다. 혈청 크레아틴 포스포키나제는 428 U/I로 증가하였고, 안운동검사상 좌안에서 내전장애를 나타내었다. 원거리에서는 외사시를 근거리에서는 융합이 가능한 외사위를 보였다. 프리즘교대가림검사에서 원거리 사시각은 일차안위에서 30PD, 우측주시시 35PD, 좌측주시시 25PD를 나타내었고, 근거리는 25PD를 나타내었다(Fig. 3). 워트4등검사에서 근거리에서는 융합, 원거리는 복시를 보였다. 항사독소치료를 하였고, 교상 11일 뒤 복시가 소실되었고 안운동도 정상으로 회복되었다.

증례 3

40세 남자환자가 산에서 버섯을 채취하다 우측 약지를 물린 뒤 6시간 후 복시와 안검하수, 어지러운 증상이 발생하여 응급실에 내원하였다. 병력청취상 독사는

Figure 3. Photographs of a 23-year-old male patient after a pit viper snakebite (Case 2). Exotropia at distance (Top) with a limitation of adduction of the left eye.

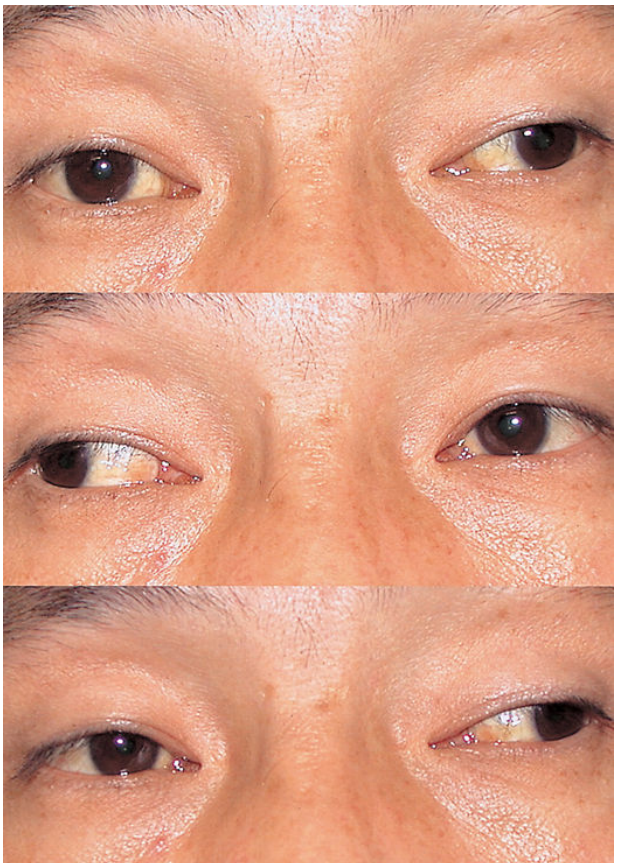

Figure 4. Photographs of a 40-year-old male patient after a pit viper snakebite (Case 3). Exotropia at distance (Top) with a moderate (Case 3) limitation of adduction of the both eyes.

까치살모사였다고 하였다. 교상 당시 뱀에게 물린 우측 약지를 고무줄로 묶고 피를 흡입하는 자가 응급치료를 하였고, 고무줄을 풀은 뒤 바로 복시 및 안검하수가 발생하였다.

교정시력은 우안 0.9, 좌안 1.0이었고, 동공반응은 정상이었다. 혈청 크레아틴 포스포키나제는 29850 U/I이었고, 안운동검사상 양안에서 중등도의 내전장애를 나타내었다. 근거리, 원거리에서 모두 외사시를 보였고, 프리즘교대가림검사상 원거리에서의 사시각은 일차안위에서 30PD, 우측주시시 25PD, 좌측주시시 20PD를 나타내었고, 근거리에서의 사시각은 35PD를 나타내었다(Fig. 4). 워트4등검사에서 근거리, 원거리에서 모두 복시소견을 보였다. 교상 3일째 안검하수와 안구운동제한이 많이 좋아져 퇴원하였으나 그 뒤 추적관찰은 되지 않았다.

증례 4

41세 여자환자가 산에서 밤을 줍다가 뱀에 우측 중지를 물린 뒤 교상 4시간 후 복시와 안검이 아래로 처지는 증상이 발생하여 응급실에 내원하였다. 환자는 오심, 구토, 어지러운 증상, 호흡곤란등의 전신적인 증상이 동반되었으며, 우측 상완의 동통과 부종 등 국소적 증상이 동반되었다. 병력청취상 뱀의 모양은 갈색바탕에 진한 갈색 반점이 온몸에 있었다고 하였다. 이 환자의 교정시력은 양안 모두 1.0이었고, 동공반응은 정상이었다. 혈청 크레아틴 포스포키나제는 2167 U/I로 증가하였다. 안검하수는 호전된 상태였고 안운동검사상 좌안에서 경한 내전장애를 나타내었다. 원거리에서는 외사시와 근거리에서는 외사위를 보였고, 프리즘교대가림검사상 원거리 사시각은 일차안위에서 20PD, 우측주시시 18PD, 좌측주시시 10PD를 나타내었고, 근거리에서의 사시각은 18PD를 나타내었다(Fig. 5). 환자는 항사독소와 항생제, 항히스타민제의 정맥내 투여가 이루어졌고, 교상 8일 뒤 복시와 안검하수가 소실되었고, 안구위치는 정위를 보였다.

외안근의 근섬유는 골격근과는 달리 두 개의 다른 근육세포인 *Fibrillustruecktur*와 *Felderstruecktur*로 되어 있다. Campolattaro and Wang[16]에 의하면 외안근의 이 두가지 근육세포는 신경섬유의 비율이 높고, 순수한 골격근에 비해 50배에서 100배로 높고 하였고. von Noorden[17]은 신경과 근섬유의 비는 1:1-17 정도이고 골격근은 1:300 정도라고 하였다. 외안근의 이러한 특성때문에 아주 작은 양의 신경독소라 할지라도 외안근에 영향을 끼칠 수 있다.

안과의사에게 널리 알려진 독소는 *Clostridium botulinum*에 의한 독소로서 신경근접합부의 전시냅스막에 작용하여 아세틸콜린의 분비을 억제한다. *C. botulinum*에 의한 안증상은 사독에 의한 안증상과 비슷하다.[18] 보툴리눔 독소는 사시의 치료에 널리 사용되고 있지만, 사독은 그러한 목적으로 사용되어 진 적은 없다. 향후 이에 대한 연구가 필요할 것으로 생각된다. 신경독에 의한 근육의 마비는 외안근과 상안검거근이 가장 민감한 근육인 것으로 알려져 있다. 그 기전은 신경근접합부 차단에 의한 아세틸콜린의 배출의 억제, 근독성을 유발할 수 있는 신경독의 근섬유에 대한 직접적 작용, 운동신경섬유 말단부에서의 탈분극의 차단 세가지로 추정되고 있다. 사독에 의한 신경독성이 신경근접합부에 작용하게 되면 그 기전은 확실하지 않지만 신경근 접합부에 결함을 가져와 살충제인 유기인 중독이나 myasthenia crisis같은 임상적 양상을 가져오게 한다.[2,4,19-23] 이러한 기전으로 가장 심각한 합병증 중의 하나인 호흡근 마비나 심실세동으로 인한 심장마비가 발생할 수도 있으며, 사망에 이를 수도 있다.[1,8]

독사교상에서의 치료는 독의 흡수를 물리적 방법으로 제어하고 면역혈청으로 독을 중화시키며, 대증요법을 사용하여 합병증을 방지하는 것이다.[23] 독사의 교상에 의해 발생하는 외안근의 신경근 마비는 비록 드물지만, 외안근 마비나 상안검거근 마비가 가장 초기로 나타난다. 따라서 임상의사들이 이러한 독특한 신경독성 증상들을 조기에 발견하여 신속한 치료를 시행하는 것이 중요하다.

참고문헌

1) Johnson CA. Management of snakebite. Am Fam Physician 1991;44:174-80.
2) Ari AB. Patient with purely extraocular manifestations from a pit viper snakebite (Agkistrodon halys brevicaudus). Milit Med 2001;166:667-9.
3) Moore TC. Snakebite from the Korean pit viper. Milit Med 1977;142:546-9.
4) Campbell CH. The effects of snake venoms and their neurotoxins on the nervous system of man and animals. Contemp Neurol Ser 1975;12:259-93.
5) Yoon JW, Choi CD, Kwon DM, Choi YK. A case of visual disturbance by viper bite. J Korean Ophthalmol Soc 1970;11:159-61.
6) Sung CK, Ha MC. A case of extraocular muscle paresis by viper bite. J Korean Ophthalmol Soc 1981;22:261-3.
7) Kim HS, Park SD, Noh BJ, et al. Doosan world encyclopedia, 2th ed. Seoul: Doosandong-a, 1998;8:96-7.
8) Nah KY, Kim WJ, Hong SS. Experimental studies of venomous snake in Korea. J Korean Surg Soc 1974;16:767-74.
9) Kinoshita T, Ohba N, Sasaki N, et al. A case of bilateral medial rectus paresis following bite by a viper. Jpn J Clin Ophthalmol 1998;52:1741-3.
10) Takahashi A, Masaoka N, Ueta M, et al. A case of unilateral medial rectus paresis following a viper bite. Ganka Rinsho Iho 1999;93:1727-9.
11) Takeshita T, Yamada K, Hanada M, Oda-Ued. Extraocular muscle paresis caused by snakebite. Kobe J Med Sci 2003;49: 11-5.
12) Mori K, Imaizumi H, Sakano S, et al. Severe bothrop bite with ocular signs; Evaluation of the mechanism of ocular signs. Journal of Japanese Association for Acute Medicine 1994;5:699-705
13) Takakuwa H, Hiroi S, Inoue Y, et al. Myasthenia caused by Mamushi bite. JAAM 1993;4:350-3
14) Christopher DG, Rodning CB. Crotalidae envenomation. South Med J 1986;79:159-62.
15) Montgomery J. Two cases of ophthalmoplegia due to Berg adder bite. Cent Afr J Med 1959;5:173-7.
16) Campolattaro BN, Wang FM. Anatomy and physiology of the extraocular muscles and surrounding tissues. In: Yanoff M, Duker JS, eds. Ophthalmology. Philadelphia: Mosby, 1999;6.
17) von Noorden GK. Binocular vision and ocular motility. Theory and Management of Strabismus, 6th ed. St. Louis: C.V Mosby, 2002:107.
18) Hambleton P. Clostridium botulinum toxins: A general review of involvement in disease, structure, mode of action and preparation for clinical use. J Neurol 1992;239:16-20.
19) Re G, Trisolino G, Miglio F. Eye muscle paralysis after Vipera aspis envenomation. J Accid Emerg Med 1999;16:458.
20) Antonini G, Rasura M, Conti G, Mattia C. Neuromuscular paralysis in Vipera aspis envenomation: pathogenetic mechanisms. J Neurol Neurosurg Psychiatry 1991;54:187.
21) Harris JB, Karlsson E, Thesleff S. Effects on an isolated toxin from Australian Tiger Snake (Notechis Scutatus Scutatus) venom at the mammalian neuromuscular junction. Brit J Pharmacol 1973;47:141-6.
22) Sherman A, Minton JR. Venom disease, 1st ed. Illinois: Springfield, 1974;142-78.
23) Beeson, Mc Dermott. Text book of medicine, 14st ed. Philadelphia, London, Tronto: W.B. Saunders Company, 1975;88-92.

=ABSTRACT=

Paralytic Exotropia from Pit Viper Snakebite

In-Ook Cho, M.D., Sung Dong Chang, M.D., Se-Youp Lee, M.D.

Department of Ophthalmology, College of Medicine, Keimyung University, Daegu, Korea

Purpose: The authors report their experience with four cases of paralytic exotropia from a pit viper snakebite, accompanied with a literature review.

Methods: Four patients (two males and two females) visited the emergency room in the hospital with symptoms including diplopia, limitation of eye movement, exotropia, and blepharoptosis, after being bitten by a presumed pit viper, and were treated by antivenom.

Results: No visual disturbance was observed in the first examination, while limitation of adduction was found in four cases in the ocular movement test. As to the type of tropia, three patients showed intermittent exotropia and the other showed exotropia. The angle of strabismus in the distance was 20～]30 prism diopters (PD) while that in the near was 18～35 PD. Two cases were accompanied with blepharoptosis. Except one case which was unavailable for follow-up observation, three cases became normal in diplopia, blepharoptosis, and limitation of ocular movement between the 4th and 11th day after the snakebite.

Conclusions: Neurotoxicity induced by a pit viper snakebite is rare. However, neurotoxicity including strabismus and blepharoptosis can occur because extraocular muscles have a higher ratio of nerve fibers to the extraocular muscle fibers compared with skeletal muscles.

J Korean Ophthalmol Soc 45(11):1939-1944, 2004

Key Words: Neurotoxicity, Paralytic exotropia, Pit viper snakebite

Address reprint requests to Se-Youp Lee, M.D.
Department of Ophthalmology, College of Medicine, Keimyung University
#194 Dongsan-dong, Jung-gu, Daegu 700-712, Korea
Tel: 82-53-250-7702, 7720, Fax: 82-53-250-7705, E-mail: lsy3379@dsmc.or.kr