大韓眼科學會雜誌：第29卷 第1號 1988
J. Korean Ophth. Soc., Vol. 29, No. 1

안검 및 결막에 발생한 림파관종 1예

이세엽 · 김광수 · 김상진

=Abstract=

A Case of Lymphangiomas of the Eyelid and Conjunctiva

Se Youp Lee, M.D., Kwang Soo Kim, M.D., Sang Jin Kim, M.D.

Lymphangiomas are congenital, benign, slowly progressive tumors of the lymphovascular system. Those located in the ocular adnexa are uncommon and may appear clinically as isolated orbital, eyelid, or conjunctival lesions, or some combination of these.

The authors have experienced a case of lymphangiomas of the eyelid and conjunctiva in 8 years old male. This patient was seen with a history of a lump on the superonasal aspect of the left upper eyelid present since birth and intermittent hemorrhagic edematous swelling of the left bulbar conjunctiva beginning at the age of 4 year. The lid mass was partially excised and a biopsy of the conjunctival lesion was also undertaken. Microscopic examination of the excised tissues revealed cavernous lymphangiomas with a moderate lymphocytic infiltration.

So, the authors report this case with a brief review of the literature.

서 론

림파관종은 림프혈관계에서 유래한 비교적 드문 양성종양으로 대부분 선천적으로 발생한다[1]. 안과영역에서는 Morano(1873)와 Steudener(1874)에 의해 처음으로 기술된 이후 많은 예가 보고되고 있으며[2] 결막, 안검 혹은 안와등의 안부속기중 하나에 단독으로 발생될 수 있지만 여러부위가 동시에 침범되기도 한다[1~6]. 보통 초기 유년기에 나타나 성장기동안 서서히 진행되는 임상경과를 취하며 혈관종과는 달리 자연적인 퇴행은 잘 볼 수가 없다[2,4]. 대부분에서 자각증상은 없으나 미용상 문제 내지 기형을 주소로 내원하는 경우가 많고 흔히 출혈성 경향을 보이며 외과적절제 이외의 다른 치료방법에는 잘 반응하지 않는다고 한다[1~6].

지금까지 우리나라에서 안와에 발생한 림파관종 1예[7]가 보고된 바 있으나 저자들은 처음으로 8세 남자환자에서 좌측 상안검 및 구결막에 발생한 림파관종 1예를 경험하였기에 문헌고찰과 함께 보고하는 바이다.

계명대학교 의과대학 안과학교실
Department of Ophthalmology, College of Medicine, Keimyung University, Daegu, Korea.

증 례

환 자：김○현, 8세, 남자

초진일：1987년 1월 6일

주소 및 현병력：출생시부터 좌측 상안검의 상내측부에 미만성의 무통성 종창이 있었고 약 4년전부터는 좌안 구결막에 경도의 부종과 간헐적인 발적을 보여왔으나 별다른 처치없이 그냥 지내오다가 내원 하루전 결막에 심한 발적이 발생되어 본원을 방문하게 되었다. 지금까지 약간의 이물감 이외의 다른 자각증상은 없었으며 결막의 발적은 상기도 감염이나 외상과는 관계없이 자연적으로 발생된 후 저절로 소실되었고 안검의 병소는 지금까지 크기가 약간 증가된 것 외에는 다른 변화를 보이지 않았다고 하였다.

과거력 및 가족력 : 특기사항 없음.

안소견 : 초진시 시력은 우안 1.2, 좌안 0.9(교정시력 1.2)이었고 우안과 그 부속기에는 이상소견을 발견할 수 없었으나 좌측 상안검의 상내측에서 미간에 이르는 부위에 경계가 불분명한 인지 끝마디 크기정도의 미만성 종괴가 융기되어 있었으며(그림 1), 좌안 구결막에는 특히 상·하측의 주변부쪽에 불규칙한 표면을 가진 다소엽성병변이 미만성으로 침범되어 있었고 구결막은 전반적으로 두꺼워져 있었다(그림 2). 안검병소의 표면은 유연했고 정상피부로 덮혀 있었으며 경도는 연했으나 유동성은 다소 적었다. 그리고 결막병변은 세극등 검사상에서 투명한 액체를 함유한 확장되고 사행된 림파관들을 관찰할 수 있었고 병변과 그 주위에 결막하 출혈이 동반되어 있었다. 그외 좌안은 이상이 없었으며 안구돌출소견도 보이지 않았다.

전신검사 소견 : 특기사항 없음.

치료 및 경과 : 초진시의 결막하 출혈은 별처치없이 자연적으로 소실되었고 1987년 1월 21일 미용상 목적으로 상안검 종괴에 대해서는 일차적인 부분 절제술을 실시하였으나 결막병소는 그 범위가 넓고 외관상 별문제가 없었으므로 우선 조직검사만 시행하였다. 절제된 안검 및 결막조직절편의 크기는 각각 1.5×1.2×0.7 cm, 0.3×0.4 cm 정도이었으며 조직병리학적 검사상 모두 해면상 림파관종으로 진단되었다. 수술후 안검병소의 크기는 많이 줄어들었고 경과도 양호하였으나 외관상 만족할 만한 정도는 아니며 앞으로 안검병소에 대한 이차절제술의 필요성 여부 및 그 시기의 결정을 위해 계속 관찰중에 있다.

조직병리학적 소견 : 안검 및 결막병변 모두 편평한 내피세포로 이루어진 모양이 불규칙하고 크기가 다양한 림파강으로 구성되어 있었고 그 속에는 단백성분의 균질한 물질이 채워져 있었으며 주위의 간질조직에는 많은 림파구의 침윤을 볼 수 있었다. 간질조직의 림파구 침윤정도는 안검보다 결막병변에서 더 심했고 간질조직의 양도 결막병변에서 더 풍부했다(그림 3, 4).

고 찰

림파관종은 보통 초기 유년기에 나타나 서서히 진행되는 림프혈관계의 양성종양으로 대부분 선천적으로 발생하며 흔히 안부속기를 침범한다[1~6].

Jones[1]에 의하면 모든 림파관종중 안부속기를 침범한 경우가 약 19%를 차지한다고 하였으나 질환자체가 드물고 발견되지 않는 경우가 많으며 어떤 경우 다른 질환으로 오진될 수 있기 때문에 이 종양의 정확한 발생빈도는 알 수가 없다.

일반적으로 림파관종은 출생시 존재하는 경우가 50~65%이고 2세가 되면 90%가 임상적으로 명백해진다고 하나[6] 발생연령은 부위에 따라 다소 차이를 보일 수 있으며 대개 결막 림파관종이 안검 및 안와병변보다 늦게 발견된다고 한다[3]. Jones[1]에 의하면 결막 림파관종은 출생시 존재하는 경우도 있지만 발견되는 평균연령은 25세로서 다소 늦으며 반면 안검 및 안와병변은 출생시 존재하는 경우가 많고 발견되는 평균연령은 각각 2세, 6.2세로서 대부분 어린 유년기에 발생된다고 하였다. 그리고 Flanagan 등[9]도 158예의 피부 림파관종에 대한 고찰에서 약 1/3이 출생시 존재하였고 대부분은 5세경에 발견되어 비교적 어린 연령에 발생됨을 보고하였으며 이 질환의 가족력은 없었다고 하였다. 본 저자들의 증례에서도 안검 림파관종은 이미 출생시 존재하였고 결막병변은 약 4세경에 이르러 발견되었다.

안부속기 림파관종의 부위별 발생빈도를 보면 종전에는 결막, 안검, 안와 순으로 알려져 있었으나[3] Jones[1]에 의한 62예의 안부속기 림파관종에 대한 고찰에서 결막만을 침범한 경우가 22예(35%)이었고, 안와에 병변을 보인 29예(47%)중 안와에만 국한된 경우는 13예(21%)이었으며 안검에 발생된 경우가 11예(18%)로서 결막, 안와, 안검 순으로 많이 발생됨을 알 수 있었고 본 저자들의 증례에서와 같이 안검과 결막에 동시에 침범된 경우도 4예(6%) 있었다. 그리고 결막병변중 대부분은 구결막에 발생하였고 그외 내안각, 각막윤부등에 나타났으며 안검의 경우는 대부분 상안검이 침범되었다고 하였는데, 본 저자들의 증례도 역시 구결막과 상안검에 각각 발생하였다.

림파관종의 발생기전은 아직까지 확립되어있지 않으나 현재로는 림파계로 부터 고립되어 서로 교통이 되지않아 발생된 발육이상으로 믿어지고 있다[5].

조직병리학적으로 림파관종은 크게 3가지 유형 즉 진피성(Dermal), 해면상(Cavernous) 및 낭종성(Cystic) 병변으로 분류할 수 있는데[6] 이 중 해면상 병변이 안부속기를 침범한 림파관종의 가장 흔한 형으로서 본 증례의 경우도 모두 이 유형에 속하였다.

해면상 림파관종의 조직병리학적인 소견은 부위에 따라 다소 차이를 보이나 일반적으로 편평한 내피세포로 이루어진 불규칙한 림파관 및 다양한 크기의 림파강으로 구성되어 있고 그 속에 흔히 호산성의 균일성 물질 혹은 투명한 림파액이 채워져있다. 그 사이의 간질조직은 세포수가 적고 소성을 띄나 양과 섬유화 정

도가 다양하며 여러정도의 림파구의 침윤을 볼 수 있고 경우에따라 배중심(germinal center)이나 림파여포(lymphoid follicle)가 존재할 수도 있다. 전자현미경 소견에서 종양의 혈관벽은 단층의 내피세포로 이루어져 있고 벽세포나 평활근세포는 보이지 않으며 내피세포는 다시 단속성 기저막(interrupted basement membrane)으로 둘러싸여 있다[8]. 그리고 이 종양은 전신순환계와는 교통이 되어있지 않으나 조직학적으로 흔히 병변내에 작은 혈관들이 산재되어 있는 것을 볼 수 있고 어떤것은 림프강내로 돌출되어 있는데 이러한 혈관들은 주위조직에 의해 지지가 잘 안되어 있고 쉽게 파열될 수 있기 때문에 이 종양의 특징인 출혈성 경향의 원인을 설명해주고 있다[10].

안부속기의 림파관종이 나타내는 임상소견은 이 종양이 위치하는 부위에 따라 다양할 수 있으나 대개 자각증상 없이 단순히 미용상의 문제만으로 내원하는 경우가 많다. 결막 림파관종은 보통 단순한 부종 혹은 다소엽성 내지 수포성 병변이 결막의 작은 부위에 국한되거나 혹은 넓은 부위에 걸쳐 나타나고 때로 세격등검사에서 투명한 액체를 함유한 사행된 림파관을 관찰할 수 있다[1,2]. 안검종양의 경우도 막연한 종창이나 서서히 커지는 미만성의 종괴병변으로 나타나는 것이 보통이고 미용상 문제 이외의 다른 자각증상은 대개 보이지 않는다. 그리고 안와 림파관종은 대부분에서 안구돌출 소견을 보이는데 그 원인으로 림파조직의 증식, 안와 및 안검의 연부조직을 침범한 경우, 병변내로의 출혈등을 들 수 있으며[11] 돌출정도에 따라 여러 합병증이 초래될 수 있다[1~4]. 본 증례에서는 안구돌출등의 안와가 침범된 소견은 보이지 않았다.

림파관종시 병변내로의 출혈은 흔하게 볼 수 있는 소견으로 종양내에 산재되어 있는 작은 혈관 내지 신생혈관의 파열로 인하여 발생되는데 외상이나 수술후 혹은 자연적으로 생길 수 있으며 병변부위 및 출혈정도에 따라 결막하출혈, 안검의 출혈반점 및 혈종, 혈액낭, 심한 안구돌출등 다양한 소견을 보일 수 있다[1~5]. 이러한 출혈성 병변은 치료없이 자연적으로 흡수되는 경향을 보이며[3] 병변내에 심한 혈색소 침착 및 반흔이 일어날 수 있고[8] 어떤 경우 혈관들이 자라 들어가서 혈관종과 유사하게 보일 수 있다[1]. 또한 림파관종은 다양한 정도의 림파조직을 갖고 있어서 상기도감염과 같은 바이러스성 감염시에 이 조직이 증식되어 병변이 커질 수 있으며 안와병변의 경우 이미있던 안구돌출이 심해질 수 있고 반복된 돌출소견을 나타낼 수 있다[1~4].

안부속기 림파관종의 진단은 용이하지 않으나 병력, 임상경과 및 조직병리소견등으로 대개 진단을 내릴 수 있으며 안와병변의 경우에는 두부 X-선검사, 초음파검사, 안와 전산화촬영등이 진단에 도움이 될 수 있다[1,3,4].

감별을 요하는 질환으로 혈관종, 임파관 확장증, 비특이성 육아종, 유피낭종, 지방종, 기형종, 위종양, 혈관기형, 안와정맥류, 횡문근육종등이 있으며 이 중 혈관종과의 감별이 가장 중요한데 그 차이점은 다음과 같다[12]. 1) 림파관종을 덮고 있는 피부는 청색을 띨 수 있으나 혈관종에 특징적으로 볼 수 있는 적자색의 strawberry mark는 없다. 2) 혈관종은 급속하고 자기 한정적인 성장을 보이는 반면 림파관종은 성장기동안 서서히 자란다. 3) 림파관종에서는 혈관종과는 달리 자연적인 퇴행은 일으나지 않는다. 4) 경한 상기도감염후 안와 봉와직염의 증후를 동반한 안구돌출의 반복적인 증가는 림파관종의 특징이다. 5) 자연적인 출혈이나 경한 외상후의 출혈은 림파관종에서 더욱 특징적이다.

림파관종에 대한 치료로서 지금까지 알려진 방법으로는 경화액의 사용, radon seeds, 방사선 조사, 전기소작, 외과적절제[1~4] 및 carbon dioxidel aser 등[13]이 있으나 현재로는 외과적 절제가 최선의 치료방법으로 널리 이용되고 있다. 이 종양은 조직학적으로 양성이고 서서히 자라기 때문에 급하게 수술이 요구되지는 않으나 대개 경계가 미만성이고 피막이 없으며 침윤성 성장을 하기 때문에 진단과 동시에 치료를 시작하도록 권장하는 사람도 있고[2] Grabb 등[14]은 림파관종의 어떤 예에서는 자연적인 퇴화가 일어날 수 있기 때문에 적어도 3세까지 기다렸다가 수술하는 것이 좋다고 하였다. 대개 결막에만 국한된 작은 병소는 외과적 절제로 치료가 용이하나 좀더 광범위한 결막병소나 안검의 미만성 병변은 완전히 절제하기가 힘들고 안와의 병변은 치료가 더욱 어렵다[3]. 일반적으로 완전절제가 원칙이지만 이러한 경계가 불분명하고 부위가 넓은 병소에 대한 치료시는 한번의 완전절제 보다는 여러번의 반복된 부분절제를 하는 것이 더 효과적일 수 있는데 이것은 주위의 정상조직의 손상을 최대한 줄일 수 있고 미용상 그리고 기능적으로 만족스러운 결과를 얻을 수 있기 때문이다[1~4]. 본 증례의 경우에서도 안검병변은 그렇게 크지는 않았으나 미만성이고 경계가 불분명하였기 때문에 일차적으로 완전절제 보다는 부분절제를 시행하였고 반면 결막종양은 그 병소부위가 구결막에 전반적으로 침범되어 있어서 조직검사 이외의 다른 처치는 하지 않았다.

림파관종의 예후는 병변의 위치 및 크기에 달려 있

으며 완전 절제되지 않는 한 치유에 대한 예후는 대체로 좋지 않고 흔히 미용상 문제를 남긴다[1]. 또한 림파관종은 완전절제를 하지 않는 한 재발되는 경향을 보이는데 Flanagan 등[9]은 외과적 절제후 경과관찰이 가능했던 80례의 피부 림파관종 중 10례(13%)에서 재발을 관찰하였고 이들은 모두 절제후 14개월내에 발생했으며 대부분(54%)은 3개월내에 발생했다고 보고하였다. 본 증례에서는 절제 후 약 10개월이 지난 현재까지 재발의 증거는 보이지 않았다.

대체로 림파관종은 초기 유년기에 나타나 성장기 동안 서서히 자라서 사춘기 중반 이후에는 성장이 중지되는 경향을 보이나 간혹 부위에 따라 임상적으로 늦게 발현되는 경우도 있고 외과적인 절제 후에도 드물지 않게 재발될 가능성도 있으므로 계속적인 관찰을 요한다.

결 론

저자들은 8세 남자환자에서 좌측 상안검과 구결막에 동시에 발생한 림파관종 1예를 경험하고 상안검 병소에 대해서는 외과적인 부분절제후 경과관찰 하였기에 문헌고찰과 함께 보고하는 바이다.

REFERENCES

1) Jones, I.S.: *Lymphangioma of the ocular adnexa: an analysis of 62 cases, Trans. Am. Ophthalmol. Soc.*, 57 : 602~665, 1959.
2) Duke-Elder, S.: *System of Ophthalmology, The C.V. Mosby Company, St. Louis, Vol. VIII*, pp. 1203~1207, 1974.
3) Duane, T.D. and Jaeger, E.A.: *Clinical Ophthalmology, Harper & Row Publishers, Philadelphia, Hagerstown, Vol. 2, Chap. 37*, pp. 8~15, 1986.
4) Iliff, W.J. and Green, W.R.: *Orbital lymphangiomas, Ophthalmology*, 86 : 914~929, 1979.
5) Rootman, J., Hay, E., Graeb, D. and Miller, R.: *Orbital-adnexal lymphangiomas: a spectrum of hemodynamically isolated vascular hamartomas, Ophthalmology*, 93 : 1558~1570, 1986.
6) Pang, P., Jakobiec, F.A., Iwamoto, T. and Hornblass, A.: *Small lymphangiomas of the eyelids, Ophthalmology*, 91 : 1278~1284, 1984.
7) 남정우, 길병석, 이문기 : 안와 임파관종 1예. 대한안과학회잡지, 24 : 565~568, 1983.
8) Spencer, W.H.: *Ophthalmic Pathology, Ed. 3, W.B. Saunders Company, Philadelphia, London, Toronto, Vol.* 3, pp. 2243~2245, 1985.
9) Flanagan, B.P. and Helwig, E.B.: *Cutaneous lymphangioma, Arch. Dermatol.*, 113 : 24~30, 1977.
10) Reese, A.B. and Howard, G.M.: *Unusual manifestations of ocular lymphangiomas and lymphangiectasis, Surv. Ophthalmol.*, 18 : 226~231, 1973.
11) Spencer, W.H.: *Ophthalmic Pathology, Ed. 3, W.B. Saunders Company, Philadelphia, London, Toronto, Vol.* 3, pp. 2533~2538, 1985.
12) Harley, R.D.: *Pediatric Ophthalmology, Ed. 2, W.B. Saunders Company, Philadelphia, London, Toronto, Vol.* 2, pp. 1251~1252, 1983.
13) Kennerdell, J.S., Maroon, J.C., Garrity, J.A. and Abla, A.A.: *Surgical management of orbital lymphangioma with the carbon dioxide laser, Am. J. Ophthalmol.*, 102 : 308~314, 1986.
14) Grabb, W.C., Dingman, R.O., Oneal, R.M. and Dempsey, P.D.: *Facial hamartomas in children: neurofibroma, lymphangioma, and hemangioma, Plast. Reconstr. Surg.*, 66 : 509~527, 1980.

Fig. 1. (A) Clinical photograph showing broad, ill defined, elevated mass on superonasal aspect of the left upper eyelid. (B) Side view of the same patient.

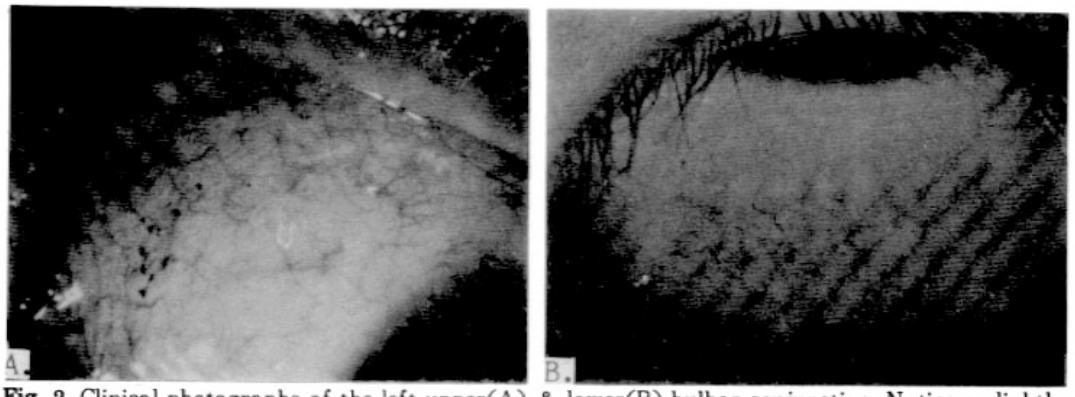

Fig. 2. Clinical photographs of the left upper(A) & lower(B) bulbar conjunctiva. Notice a slightly thickened conjunctiva containing diffuse multilobular lesions.

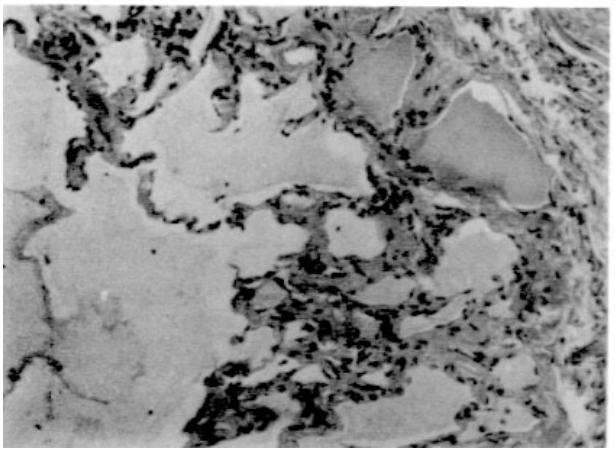

Fig. 3. Cavernous lymphangioma of the eyelid, showing variable sized lymphatic spaces, lined by attenuated endothelium, and containing proteinaceous fluid(H & E, ×40).

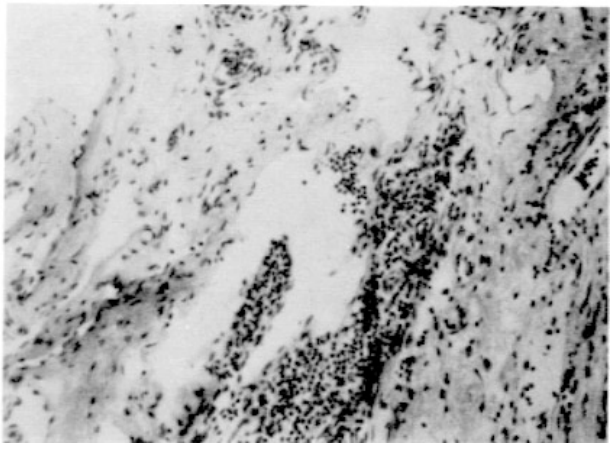

Fig. 4. Cavernous lymphangiomas of the conjunctiva, showing irregular shaped lymphatic spaces, lined by attenuated endothelium. The stroma is composed of a delicate meshwork of collagen and puntuated by small lymphoid aggregates(H & E, ×40).