대한안과학회지 제 47 권 제 3 호 2006
J Korean Ophthalmol Soc 47(3):431-436, 2006

외안근 절단 후 근부착부 위치의 변화

기세영 · 이세엽

계명대학교 의과대학 안과학교실

목적 : 사시수술 중 직근 절단 전, 후에 각막윤부로부터 근부착부까지 거리를 측정하고 근 절단 후 고정집게로 근부착부를 잡았을 때 거리 변화를 알아보고자 하였다.
대상과 방법 : 사시환자 38명의 내직근 30개, 외직근 38개를 대상으로 근부착부를 절단 후 고정집게로 당긴 뒤 각막윤부로부터 메틸렌블루(Methylene blue) 용액으로 표시한 내직근과 외직근 부착부의 상, 중, 하측까지 거리를 측정하였다.
결과 : 근부착부를 절단한 뒤 근부착부의 상, 중, 하측 위치 변화는 내직근의 경우 평균 0.23 mm, 0.28 mm, 0.18 mm, 외직근은 0.21 mm, 0.28 mm, 0.15 mm가 각막윤부쪽으로 이동하였다(P〈0.05). 각막윤부에서 근부착부까지 0.5 mm 이상 전진한 경우는 내직근의 경우 33.3%에서, 외직근은 21.1%였다. 외직근 근부착부를 절단하고 고정집게로 고정하여 당긴 뒤 근부착부 상, 중, 하측 위치 변화는 각각 0.36 mm, 0.43 mm, 0.30 mm가 각막윤부쪽으로 이동하였고(P〈0.05), 1.0 mm 이상 전진한 경우는 13.2%였다. 외직근 근부착부 절단 후와 절단부를 고정집게로 고정하여 당긴 후 절단된 근부착부 상, 중, 하측 위치 변화는 각각 0.15 mm, 0.15 mm, 0.16 mm이었다(P〈0.05).
결론 : 외직근 후전술을 시행 시 직근 부착부 절단 뒤에 근부착부의 위치 이동은 사시 수술의 결과에 영향을 줄 수 있는 하나의 요인이 될 수 있다.
〈한안지 47(3):431-436, 2006〉

사시수술의 결과에 영향을 줄 수 있는 요인으로 사시각의 측정방법, 수술시기, 수술방법, 안구와 안와의 생체역학(biomechanics), 각 개인 환자의 특성 등이 있다.[1] 사시수술 중의 요인으로는 근부착부의 위치 변화가 하나의 요인이 될 수 있다고 알려져 있다.[2,3] 수술 중 발생할 수 있는 근부착부 위치 변화에 대하여 Keech et al[2]은 영아 내사시 수술 중 내직근 부착부 절단 후에는 근부착부가 각막윤부쪽으로 0.9 mm정도 이동되므로 각막윤부에서 후전량을 측정하는 것이 더 정확한 방법이라고 하였다. Kushner et al[3]은 근부착부 절단 후 후전량을 측정하기 위하여 근부착부를 고정집게로 잡아 당길 때 "V" 형태 변형이 발생하여 근부착부를 앞쪽으로 이동시킬 수 있다고 하였다. 또 근부착부의 위치 뿐만 아니라 직근을 후전시키기 위해 근부착부 절단 후 재부착 시킬 때 근육의 놓침을 예방하기 위해 절단부의 약간 뒤에서 봉합하기 때문에 발생하는 전진효과(advancement effect)도 관여한다고 하였다.

이에 저자들은 수평사시 수술 중 각막윤부에서 근부착부까지 거리를 측정하고, 내, 외직근 절단 후 각막윤부에서 근부착부까지의 거리를 측정하여 외안근 절단에 따른 근부착부의 위치 변화에 대하여 알아보고자 하였다.

대상과 방법

2004년 9월부터 2005년 1월까지 본원 안과에서 수평직근 수술을 시행한 사시환자 38명의 내직근 30개, 외직근 38개를 대상으로 하였다. 사시환자는 항상외사시 1명, 간헐외사시 33명, 감각외사시 2명, 내사시 2명이었다. 연령분포는 2세부터 28세로 평균 7.9세였고 성별은 남자 15명, 여자 23명이었다.

사시수술은 전신마취 하에 윤부절개법을 통하여 테논낭을 조심스럽게 분리하여 외안근을 노출시킨 후에

〈접수일 : 2005년 6월 17일, 심사통과일 : 2005년 12월 7일〉

통신저자 : 이 세 엽
대구시 중구 동산동 194
계명대학교 동산의료원 안과
Tel: 053-250-7720,7707, Fax: 053-250-7705
E-mail: lsy3379@dsmc.or.kr

* 본 논문의 요지는 2005년 대한안과학회 제93회 춘계학술대회에서 구연으로 발표되었음.

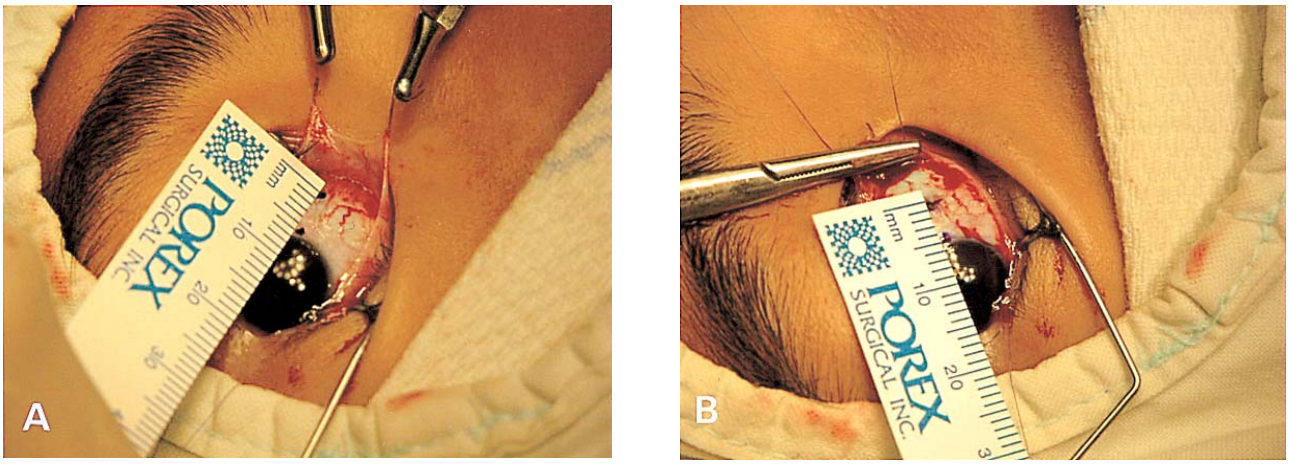

Figure 1. (A) and (B) show a limbus to insertion distance of rectus muscle before and after disinsertion.

내직근과 외직근의 근폭과 각막윤부에서 근부착부까지의 거리를 측정하였다. 외안근 부착형태는 각막윤부를 기준으로 하여 상, 하측의 부착거리가 같은 경우를 직선형, 상측이 각막윤부에 더 가까이 부착한 경우를 제 1사선형, 하측이 더 가까이 부착한 경우를 제 2사선형, 각막윤부에 대하여 볼록한 형태와 오목한 형태의 5가지로 분류하였다. 근폭의 측정은 Castroviejo 밀림자(Stortz®, Missouri, U.S.A.)를 이용하여 측정하였고, 각막윤부로부터 근부착부까지 거리는 메틸렌블루(Methylene blue) 용액을 사용하여 근부착부의 상, 중, 하측 세 곳에 표시한 다음 수직으로 올려서 각막윤부에 연결되는 곳에 찍은 뒤 Castroviejo 밀림자로 측정하였다(Fig. 1). 측정한 Castroviejo 밀림자를 0.01 mm 단위까지 측정 가능한 Vernier 밀림자(Mitutoyo cooperation, Kanagawa, Japan)로 환산하여 정확도를 높이고자 하였다. 만약 메틸렌블루 용액이 퍼져 번진 경우는 오차를 줄이기 위해 번진 부위의 중심에서 거리를 측정하였다. 동일한 방법으로 내, 외직근 절단 후 각막윤부에서 근부착부 절단부의 상, 중 및 하측까지의 거리를 측정하였다. 그리고 근부착부 절단부를 Castroviejo 고정집게로 고정하여 각막윤부쪽으로 당긴 뒤에 각막윤부에서 상, 중, 하측 근부착부까지의 거리를 측정하였다. 절단된 근부착부를 고정집게로 고정한 경우는 외직근 후전술에만 사용하였다.

통계처리는 각막윤부에서 내, 외직근의 근부착부 거리, 절단 후 근부착부까지 거리, 근부착부 절단부를 고정집게로 고정한 뒤의 거리 차이는 T-test를 사용하였고, 내, 외직근 간의 근부착부 거리, 근부착부 절단 후 두 수평 직근 간의 위치 변화의 비교는 Independent sample test를 사용하였다. 유의수준 0.05 미만일 때를 통계학적으로 유의하다고 하였다.

결 과

사시환자 38명에서 수평직근의 공막에서 부착형태는 직선형이 88%로 가장 많았고 제 1 사선형, 제 2 사선형, 볼록한 형, 오목한 형이 각각 3%였다. 근폭의 평균은 내직근의 경우는 10.11±0.77 mm, 외직근은 8.85±0.63 mm였다. 각막윤부에서 상, 중, 하측의 근부착부까지 거리는 내직근의 경우 평균 거리는 각각 7.06±0.74 mm, 5.07±0.31 mm, 7.69±0.57 mm, 외직근은 각각 8.82±0.68 mm, 6.32±0.21 mm, 8.62±0.66 mm였다(Table 1). 내직근 부착부

Table 1. The width of medial and lateral rectus muscles and distance between limbus and muscle insertion

Muscle	No.	Distance (Mean±SD‡, mm)			Width (Mean±SD, mm)
		Superior	Middle	Inferior	
MR*	30	7.06±0.74	5.07±0.31	7.69±0.57	10.11±0.77
LR†	38	8.82±0.68	6.32±0.21	8.62±0.66	8.85±0.63

* MR: medial rectus muscle; † LR: lateral rectus muscle; ‡ SD: standard deviation.

Table 2. Change of insertion toward limbus after disinsertion of medial and lateral rectus muscles

Muscle	No.	Ant. displacement of insertion (Mean±SD, mm)			p-value
		Superior	Middle	Inferior	
MR	30	0.23±0.19	0.28±0.23	0.18±0.19	0.00
LR	38	0.21±0.17	0.28±0.18	0.15±0.13	0.00

Table 3. Change of insertion toward limbus after fixing lateral rectus muscle with locking forceps

	No.	Ant. displacement of insertion* (Mean±SD, mm)	Difference†	p-value
Superior	38	0.36±0.27	0.15±0.15	0.00
Middle	38	0.43±0.26	0.15±0.16	0.00
Inferior	38	0.30±0.20	0.16±0.16	0.00

* Anteror displacement of insertion: movement of insertion toward limbus fixation with locking forceps after disinsertion of the lateral rectus muscle.

† Difference: movement of insertion toward limbus between after disinsertion and fixation with locking forceps after disinsertion of lateral rectus muscle.

절단 후 근부착부의 상, 중, 하측의 위치 변화는 평균 각각 0.23±0.19 mm, 0.28±0.23 mm, 0.18±0.19 mm 각막윤부쪽으로 이동하였고 외직근의 경우는 각각 0.21±0.17 mm, 0.28±0.18 mm, 0.15±0.13 mm 각막윤부쪽으로 이동하여 내직근, 외직근 모두 절단 전과 비교하여 볼 때 통계학적으로 유의한 차이를 보였다(P=0.00)(Table 2). 그러나 절단 후 내, 외직근 간의 각막윤부에서 근부착부의 상, 중, 하측 위치 변화 비교는 통계학적 유의성이 없었다(P=0.70, 0.95, 0.32). 근부착부 절단 후 절단부를 고정집게로 고정하고 당긴 뒤의 근부착부 상, 중, 하측의 위치 변화는 각각 평균 0.36±0.27 mm, 0.43±0.26 mm, 0.30±0.20 mm 각막윤부쪽으로 이동하였고 통계학적으로 유의한 차이를 보였다(P=0.00)(Table 3). 절단된 근부착부를 고정집게로 고정하여 당긴 경우 절단만 시행한 경우보다 근부착부 상, 중, 하측의 평균 위치 변화는 각각 0.15±0.15 mm, 0.15±0.16 mm, 0.16±0.16 mm가 각막윤부쪽으로 이동하였다(P=0.00)(Table 3). 내, 외직근 절단 후 근부착부의 앞쪽 이동량이 0.5 mm에서 0.9 mm사이인 경우는 내직근 33.3% (10/30), 외직근 21.1% (8/38)를 보였고, 1.0 mm 이상인 경우는 내직근, 외직근에서 모두 없었다. 외직근 부착부를 절단 후 근부착부를 고정집게로 당긴 뒤 근부착부의 이동량이 각막윤부쪽으로 0.5 mm에서 0.9 mm사이인 경우는 52.6% (20/38)를 보였고, 1.0 mm 이상인 경우는 13.2% (5/38) 였다.

고 찰

본 연구는 사시수술 중 수술 양의 측정 오차를 일으키는 요인들을 알아보기 위하여 직근 절단 전 각막윤부에서 근부착부의 위치를 측정하고, 근부착부 절단만 한 경우, 절단 후 고정집게로 근부착부를 당겼을 때 거리의 변화를 측정하였다. 본 연구에서 내, 외직근 근부착부를 절단한 뒤 근부착부의 상, 중, 하측 위치 변화는 내직근의 경우 평균 0.23 mm, 0.28 mm, 0.18 mm, 외직근은 0.21 mm, 0.28 mm, 0.15 mm가 각막윤부쪽으로 이동하였다. Keech et al[2]은 20명의 유아내사시 환자를 대상으로 내직근 근부착부를 절단한 뒤 각공막윤부에서 근부착부까지의 거리를 측정하였는데 근부착부가 평균 0.9 mm 짧아졌고, 후전을 위해 근부착부를 고정집게로 고정 후 당겼을 때는 평균 0.31 mm 더 짧아진 결과를 보였다고 하였다. 많은 술자들은 대개 후전술 시 기준점으로 근부착부를 사용하므로[4-6] 수술하는 동안 근부착부 위치는 중요하다. Keech et al[2]은 유아 내사시에서는 내직근 부착부의 위치가 임상적으로 중요하며 이것이 수술의 결과에 영향을 줄 수 있는 변수가 될 수 있다고 하였다. 그들은 근부착부를 절단한 후 고정집게를 사용하여 후전술을 시행하면 0.44 mm에서 2.91 mm까지 근부착부가 앞쪽으로 이동하여 측정 오차가 발생할 수 있으므로 각막윤부에서 후전량을 측정하는 것이 필요하다고 하였다. Apt and Call[7]도 외안근 절단 후 근부착부의 이동이 0.5 mm에서 1.0 mm 정도 있다고 하였고, Kushner et al[3]은 사시 수술을 시행한 80안 중 26안에서 근부착부의 앞쪽 이동이 있다고 하였으며, 근부착부를 고정집게로 잡는 경우에는 2.0 mm에서 3.0 mm 정도가 앞쪽 이동을 일으켜 "V"형태의 변형이 발생하므로 저교정을 유발할 수 있다고 하였다. 따라서 앞쪽으로 이동된 절단부의 "V"형태 변형 지점에서 후전량을 측정할 경우 계획된 양보다 더 많이 후전시켜야 한다고 주장하였다. 본 연구에서 외직근 근부착부를 절단하고 고정집게로 고정하여 당긴 뒤 근부착부 상, 중, 하측 위치 변화는 각각 0.36 mm, 0.43 mm, 0.30 mm가 각막윤부쪽으로 이동하였다. 이것은 Kushner et al[3]가 보고한 2.0 mm에서 3.0 mm 결과와 본 연구와 비교해 볼 때는

작았지만 그냥 절단한 경우보다 고정집게로 당긴 경우가 각막윤부쪽으로의 이동량은 많았다. 근부착부 절단 후 근부착부의 전진은 안구의 적도 앞쪽 공막을 덮고 있는 구결막이 각막윤부를 제외한 부위에서 테논낭과 공막에 느슨히 붙어 있기 때문이라고 알려져 있고[8], Kushner et al[3]는 직근부착부의 공막이 가장 얇기 때문에 직근 절단 때 생길 수 있는 공막의 층판열상(lamellar tearing), 각막윤부와 각막윤부를 제외한 부위에서의 공막 간에 장력 차이로 인한 각막윤부와 근부착부 사이 공막거리의 짧아짐(shortening)때문 일 수 있다고 하였다. 후전을 위해 고정집게로 근부착부를 고정하고 당겼을 때는 이때 발생한 힘 뿐만 아니라 앞에서 언급한 각막윤부와 각막윤부를 제외한 부위에서의 공막 간에 장력 차이에 의해 그냥 절단한 경우보다 앞쪽 이동량이 더 많았을 것이다. 이런 근부착부의 앞쪽 이동량을 최소화하기 위해 근부착부 절단 전에 후전할 곳을 미리 표시하는 것이 오차를 줄일 수 있는 방법이 될 수 있다. 다른 요인으로는 근부착부의 형태가 곡선인 직근에서 근부착부 절단 후 형태가 직선으로 되었을 때 각막윤부에서 근부착부까지 거리측정에 명확한 기준이 없다는 것, 각막의 앞쪽, 가운데, 뒤쪽 윤부에서 측정한 근부착부 거리 차이, 안구의 형태가 편평하지 않고 곡선으로 되어있다는 것도 측정의 정확성에 영향[9]을 줄 수 있다.

수평직근의 공막에서 부착형태에 대한 보고는 Lee and Yang[10]의 경우 내, 외직근 모두 직선형이 50%정도로 가장 많다고 하였고 본 연구에서도 88%로 직선형이 가장 많았다. 수평직근의 근폭에 대한 측정은 1884년 Fuchs[11]가 처음 보고한 이래로 수평직근의 경우 Apt[12]에 의하면 내직근 11.3 mm, 외직근 10.1 mm, 상직근 11.5 mm, 하직근 10.5 mm라 하였고 국내에서 Paik and Cho[13]는 내직근 9.19 mm, 외직근 8.32 mm, Lee and Yang[10]은 내직근 9.84±0.83 mm, 외직근 9.57±0.84 mm라고 보고하였다. 이에 비해 저자들은 내직근의 경우 10.11±0.77 mm, 외직근 8.85±0.63 mm로 Apt[12]의 결과보다 적었지만 이는 수평직근의 근폭에 대한 측정방법, 사용기구의 차이로 인한 것으로 생각된다.

각막윤부로부터 직근 부착부까지 거리측정에 대한 보고를 보면 Fuchs[11]는 사체의 적출안을 대상으로 내직근의 경우 5.5 mm, 외직근은 6.9 mm, 상직근은 7.7 mm라고 하였다. 현재까지 가장 많이 이용되고 있는 Apt[12]의 보고는 내직근의 경우 5.3 mm, 외직근 6.9 mm, 상직근 7.9 mm, 하직근 6.8 mm라고 하였다. 국내에서는 Paik and Cho[13]가 내직근의 경우 4.38±0.49 mm, 외직근은 5.56±0.84 mm라고 보고하였고, Lee and Yang[10]은 내직근은 4.72±0.49 mm, 외직근은 6.29±0.58 mm라고 보고하였다. 본 연구의 경우는 내직근에서 각막윤부에서 근부착부의 중간부위까지의 거리는 5.07 mm, 외직근의 경우 6.32 mm로서 다른 연구의 것과 약간의 차이가 있었다. 아마도 이것은 사용기구와 측정방법의 차이, 각막윤부의 측정위치[7], 동, 서양인 간의 안구의 크기 차이[14], 대상집단의 연령구성의 차이 때문으로 생각할 수 있다. 그러나 안구의 크기가 3세까지 정상성인의 안구크기의 95%에 달한다는 Swan and Wilkin[15]의 보고를 보면 연령구성상의 차이는 볼 수 없으며, 초음파를 이용하여 측정한 안구크기의 경우 Sorsby[16]는 24.2±0.85 mm, 국내에서는 Lee et al[17]이 23.6±0.84 mm라고 보고한 바 있어 동, 서양인에서 안구 크기의 현저한 차이 또한 볼 수 없다는 점을 고려하면 사용기구와 측정방법의 차이가 가장 가능성 있는 원인으로 생각된다.

본 연구의 한계점으로는 각막윤부에서 근부착부의 거리측정을 한 번에 측정 가능한 밀림자로 측정하지 못하고 0.5 mm 단위의 Castroviejo 밀림자로 재어서 다시 0.01 mm 단위까지 측정 가능한 Vernier 밀림자로 환산한 것과 절단된 외안근을 다시 공막에 붙이고 난 후 시간이 지난 뒤 각막윤부에서 근부착부까지의 거리를 다시 측정하지 않은 점인데 향후 이에 대한 연구가 필요할 것으로 생각된다.

이와 같이 사시수술 중 계획된 후전량을 측정하는 데 오차가 있을 수 있어 앞으로 더 많은 연구를 통해 수술기법의 표준화된 술기와 이를 줄일 수 있는 방법을 찾는 것이 향후 수술 성공률을 높이는데 도움이 될 것이다.

참고문헌

1) Kushner BJ, Fischer MR, Lucchese NJ, Morton GV. Factors influencing response to strabismus surgery. Arch Ophthalmol 1993;111:75-9.
2) Keech RV, Scott WE, Baker JD. The medial rectus muscle insertion site in infantile esotropia. Am J Ophthalmol 1990;109:79-84.
3) Kushner BJ, Preslan MW, Vrabec M. Artifacts of measuring during strabismus surgery. J Pediatr Ophthalmol Strabismus 1987;24:159-64.
4) Friendly DS. Management of infantile esotropia. Int Ophthalmol Clin 1985;25:37-52.
5) Hiles DA, Watson BA, Biglan AW. Characteristics of infantile esotropia following early bimedial rectus recession. Arch Ophthalmol 1980;98:697-703.
6) Szmyd SM, Nelson LB, Calhoun JH, Spratt C. Large bimedial rectus recession in congenital esotropia. Br J Ophthalmol

1985;69:271-4.
7) Apt L, Call BN. An anatomical reevaluation of rectus muscle insertions. Ophthalmic Surg 1982;13:108-12.
8) Yoon DH, Lee SW, Choi E. Structure and function, Ophthalmology, 6th ed. Seoul: Ilchokak, 2002;22-37
9) Scott WE, Martin-Casals A, Braverman DE. Curved ruler for measurement along the surface of the globe. Arch Ophthalmol 1978;96:1084.
10) Lee YC, Yang SW. Anatomical evaluation and insertion shape of horizontal rectus muscles. J Korean Ophthalmol Soc 1995;36:103-8.
11) Fuchs E. Beitrage zur normalen Anatomie des Augapfels. Albrecht Von Grafes Arch klin Exp Ophthalmol 1884;30:1-21. In : Apt L, ed. Anatomical reevaluation of rectus muscle insertion. Trans Am Ophthalmol 1980;78:365-76
12) Apt L. Anatomical reevaluation of rectus muscle insertion. Trans Am Ophthalmol 1980;78:365-76.
13) Paik HJ, Cho YA. Insertion of horizontal muscles in strabismus. J Korean Ophthalmol Soc 1989;30:69-74.
14) Kushner BJ, Vrabec M. Theorectical effects of surgery on length tension relationships in extraocular muscles. J Pediater Ophthlmol Strabismus 1987;24:126-31.
15) Swan KC, Wilkin JH. Extraocular muscle surgery in early infant-anatomical factors. J Pediater Ophthalmol Strabismus 1984;21:44-9.
16) Sorsby A. Ultrasonographic measurement of the components of ocular refraction in life. Vision Res 1963;3:499-507.
17) Lee NH, Kim KS. Cho YA. The axial length of normal emmetropic eyes by ultrasonic biometry. J Korean Ophthalmol Soc 1983;24:20-7.

=ABSTRACT=

Change of Muscle Insertion Position after Disinsertion of Extraocular Muscles

Se Young Kee, M.D., Se Youp Lee, M.D.

Department of Ophthalmology, College of Medicine, Keimyung University, Daegu, Korea

Purpose: This study examines the change in distance from the corneal limbus to the insertion of the rectus muscles before and after disinsertion and retraction with a pair of fixation forceps during strabismus surgery.
Methods: In 38 strabismus patients, on 30 medial rectus muscles and 38 lateral rectus muscles, before and after disinsertion and retraction with a pair of fixation forceps, the distances from the corneal limbus to the upper, middle and lower parts of the insertion of the medial and lateral rectus muscles marked with methylene blue solution were measured.
Results: The distances between the corneal limbus and upper, middle and lower parts of the insertion after the disinsertion were reduced on, average 0.23 mm, 0.28 mm, and 0.18 mm, for the medial rectus muscle, respectively, and 0.21 mm, 0.28 mm, and 0.15 mm, for the lateral rectus muscle, respectively ($P<0.05$). The percentage of cases in which the advance from the corneal limbus to the insertion was greater than 0.5 mm was 33.3% for the medial rectus muscle, and 21.1% for the lateral rectus muscle. The lateral rectus muscle was disinserted, fixed with a pair of forceps, and subsequently, the distance from the upper, middle and lower parts to the corneal limbus were reduced to 0.36 mm, 0.43 mm, and 0.30 mm, respectively ($P<0.05$). The percentage of cases that advanced more than 1.0 mm was 13.2 %. The changes in distance from the upper, middle, and lower parts of insertion toward the limbus after disinsertion and retraction were 0.15 mm 0.15 mm, 0.16 mm, respectively ($P<0.05$).
Conclusions: When performing the recession of the lateral rectus muscle, disinsertion of the rectus muscle, may result in a change of the site of insertion, which in turn might influence the outcome of strabismus surgery.
J Korean Ophthalmol Soc 47(3):431-436, 2006

Key Words: Advance, Disinsertion, Insertion, Locking forceps

Address reprint requests to **Se Youp Lee, M.D.**
Department of Ophthalmology, Dongsan Medical Center Keimyung University, College of Medicine,
#194 Dongsan-dong, Jung-gu, Daegu 700-712, Korea
Tel: 82-53-250-7720,7707, Fax: 82-53-250-7705, E-mail: lsy3379@dsmc.or.kr