대한안과학회지 제 47 권 제 6 호 2006
J Korean Ophthalmol Soc 47(6):927-932, 2006

황반원공치료를 위한 유리체절제술 시 원공의 크기에 따른 수술결과

김광수 · 김유철

계명대학교 의과대학 안과학교실

목적 : 황반 원공의 치료를 위한 유리체절제술 시 원공의 크기가 수술 결과에 미치는 영향을 알아보고자 하였다.
대상과 방법 : 황반 원공에 대한 유리체수술중 혹은 후에 술후 시력변화에 영향을 줄 수 있는 황반부의 손상이나 망막박리를 합병하지 않는 56명 58안을 대상으로 하였으며 이들은 원공의 크기에 따라 1/4 유두직경 미만(13안)을 1군, 1/4 유두직경 이상 1/2 유두직경 미만(34안) 2군, 1/2 유두직경 이상(11안)을 3군으로 나누어 원공의 크기에 따라 해부학적 및 기능적 결과에 대해서 비교 분석하였다.
결과 : 술후 평균 경과 관찰기간은 1, 2, 3군 각각 14.4, 15.9, 27.5개월 이었고 경과 기간 중 원공의 재개방이 각각 3안, 6안 3안에서 있었으며 1군의 2안, 2군의 4안, 3군의 2안에서 재수술로 폐쇄 시킬 수 있었다. 술전 평균 시력은 1 ,2, 3군 각각 0.15, 0.09, 0.08이였으며 술후 최대교정시력에서 2줄 이상의 시력향상을 보이는 경우는 각각 69.2%, 76.5%, 72.7%로 차이를 보이지 않았으나 최대교정시력 평균은 각각 0.45, 0.30, 0.17로 원공의 크기가 작을수록 시력결과는 양호하였다. 최종 관찰안에 황반원공의 폐쇄율은 각각 84.6%, 94.1%, 90.9%이었고, 원공의 소실율은 각각 76.9%, 82.4%, 72.7%로서 통계학적인 차이를 보이지 않았다.
결과 : 이상의 결과로 보아 황반원공에 대한 유리체절제술 시에 원공의 크기는 수술결과에 별 영향을 주지 않으나, 원공의 크기가 클수록 술후 시력은 좋지 않았다.
〈한안지 47(6):927-932, 2006〉

특발성 황반원공은 노년기 여성에서[1-3] 드물지 않게 볼 수 있는 황반부 질환으로 심한 중심시력의 저하를 동반한다. 정확한 병인은 아직까지 확립되어 있지 않지만 황반부에 부착되어 있는 후유리체막의 평면수축이 주요 발생기전이라 설명되고 있으며, 그 외에 낭포황반변성, 외상, 퇴행성으로 얇아진 황반부, 및 호르몬 변화 등이 원공형성에 관여할 수 있는 것으로 알려져 있다.[4]

Stage 1 황반원공의 약 50%미만에서 후유리체막의 자연분리로 진행이 중단될 수 있지만 Stage 2의 많은 경우 점차 원공이 커지면서 시력감퇴와 함께 전층으로 진행되는 경향을 보인다. 최근에는 황반원공에 대한 유리체 수술이 활발히 시행되고 있으며 수술결과도 양호한 편이다. 현재까지 술후 시력예후 인자로는 수술 시까지의 증상 발현기간, 황반원공의 Stage(혹은 크기), 술전 시력, 술중 및 술후 합병증 등이 알려져 있다.
본 연구에서는 황반원공의 치료를 위한 유리체절제술 시 원공의 크기가 해부학적 및 기능적 수술결과에 미치는 영향을 알아보고자 하였다.

〈접수일 : 2006년 2월 9일, 심사통과일 : 2006년 6월 7일〉

통신저자 : 김 광 수
대구시 중구 동산동 194
계명대학교 동산의료원 안과
Tel: 053-250-7706, Fax: 053-250-7705
E-mail: kimks@dsmc.or.kr

* 본 논문의 요지는 2004년 대한안과학회 제92회 추계학술대회에서 구연으로 발표되었음.

대상과 방법

유리체수술 중 혹은 후에 술후 시력평가에 영향을 줄 수 있는 황반부손상이나 망막박리를 합병하지 않는 특발성 황반원공 환자 56명 58안을 대상으로 의무기록을 후향적으로 조사하였으며 대상안을 술전 안저사진의 원공크기에 따라 1/4 유두직경 미만(13안)을 1군, 1/4 유두직경 이상 1/2 유두직경 미만(34안)을 2군, 1/2 유두직경 이상(11안)을 3군으로 나누어 분석하였다(Fig. 1). 술전 검사로 최대교정시력, 전안부 및 수정체 검사 칼라 및 형광안저 촬영, +90 Diopter 렌즈 및 삼면경을 이용한 정밀안저 검사를 시행하였다.

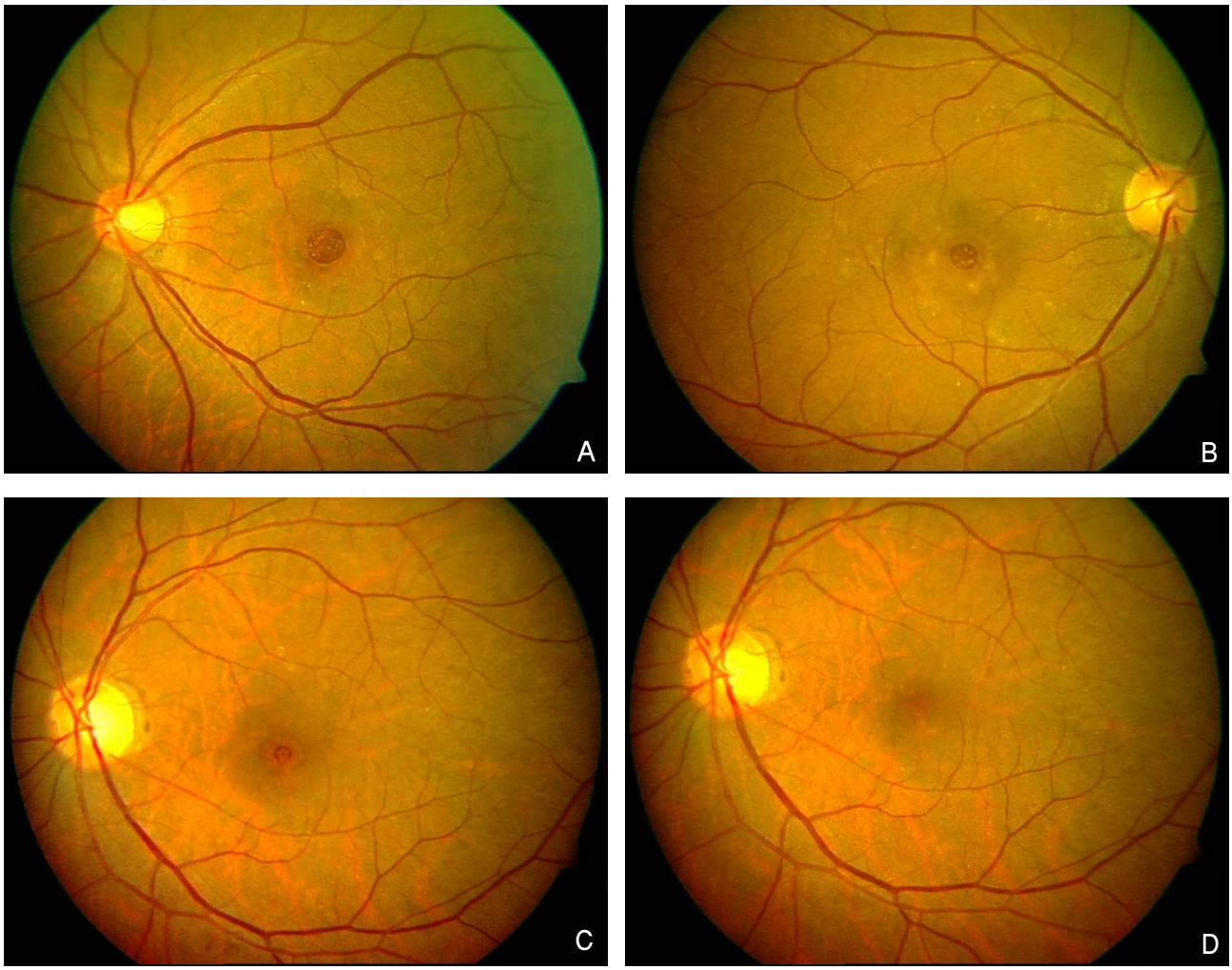

Figure 1. Preoperative color photographs in Group 1 (A), Group 2 (B), and Group 3 (C). (D) Color photograph showing successfully occluded and invisible macular hole margin postoperatively.

마취는 2% lidocaine과 0.5% bupivacaine을 1:1로 혼합하여 약 3 cc를 구후 주사하였다. 수술방법은 3개의 모양체 평면부 공막창을 통한 표준 3-port 유리체절제술을 시행하였으며 후유리체 박리를 일으킨 다음, 후유리체 및 내경계막을 제거하였다. 그 후 액체-기체치환을 시행하고 20% sulfur hexafluride (SF_6)나 14% perfluoropropane(C_3F_8) 가스를 안내에 충전시켰다. 부가적 치료로 자가혈청을 황반원공부에 점적하기도 하였으며 술후 환자는 대략 1주일 이상 얼굴하향자세로 유지하여 충전가스의 유착효과를 오래동안 유지시켰다.

술후 최대교정시력, 백내장상태, 해부학적 결과, 칼라 및 형광안저 촬영, 합병증 여부 확인을 하였으며, 최종 경과일에 안저 검사상에서 망막하액에 완전히 소실되고 원공 가장자리가 하부 망막색소상피에 완전히 부착되면 원공폐쇄로 정의하였고, 이들 중 원공의 가장자리가 관찰되지 않으면 원공이 소실된 것으로 간주하였다(Fig. 1). 이에 따른 통계처리는 Chi-Square test와 ANOVA test를 이용하였고 유의 수준은 0.05로 하였다.

결 과

환자의 나이는 1, 2, 3군 각각 평균 62.77세(44~90), 62.56세(21~71), 62.64세(55~70)로 차이가 없었으며 여자의 비율이 각각 61.5%, 73.5%, 72.7%로 남자보다 모든 군에서 훨씬 많았다(Table 1). 원공의 크기가 클수록 Stage도 높은 경향을 보였으며 평균 증상기간은 각각 8.38개월(0.25~60), 12.89개월(0.67~60), 16.3개월(1.5~48)이었다(Table 2). 평균 원공의 크기는 1, 2, 3군 각각 0.18 유두직경(1/10~21/94), 0.33 유두직경(1/4~31/70), 0.55 유두직경(1/2~2/3)이었으며(Table 3), 술후 평균 관찰기간은 1, 2, 3군 각각 14.4, 15.9, 27.5개월이었고

Table 1. Patient characteristics by group

	Age (year)		Sex	
	Range	Mean	Male	Female (%)
Group 1 (n=13)	44-90	62.77	5	8 (61)
Group 2 (n=34)	21-71	62.56	9	25 (73.5)
Group 3 (n=11)	55-70	62.64	3	8 (72.7)

Table 2. Stage and symptom duration of macular hole by group

	Stage			Symptom-duration(month)	
	II	III	IV	Range	Mean
Group 1 (n=13)	6	3	4	0.25-60	8.38
Group 2 (n=34)		16	15	0.67-60	12.89
Group 3 (n=11)	3	3	8	1.5-48	16.3

(Table 4) 경과기간 중 원공의 재개방이 각 군에서 3안 6안 3안에서 있었는데 각각 2안 4안, 2안에서 재수술로 폐쇄시킬 수 있었다. 술전 평균 시력은 1, 2, 3군 각각 0.15, 0.09, 0.08이었으며 술후 최대교정시력에서 술후 최대교정시력에서 2줄 이상의 시력향상을 보인 경우는 각각 69.2% 76.5% 72.7%로 차이를 보이지 않았으나 술후 평균 최대교정시력은 각각 0.45, 0.30, 0.17로 원공의 크기가 작을수록 시력결과는 양호함을 보였고 1군과 3군 간의 술후 시력결과에 통계학적 의의가 있었다(P=0.04). 술후 각 군의 7안, 9안, 7안에서 시력감소를 야기하는 백내장이 발생하여 그 중 15안은 백내장 수술을 시행하였고 각 군의 5안, 2안, 1안에서는 최종시력에서 백내장의 발생 및 진행으로 최대교정시력으로부터 2줄 이상의 시력감퇴가 있었다(Table 5).

최종 관찰일에 황반원공의 폐쇄율은 각 군에서 84.6%, 94.1%, 90.9%로 통계학적 차이가 없었으며(P>0.05), 원공의 소실율은 각각 76.9%, 82.4%, 72.7%로서 별 차이를 보이지 않았다(P>0.05)(Table 6).

Table 3. Macular hole finding by group

	Hole-size (DD*)		Subretinal fluid cuff-size (DD)	
	Range	Mean	Range	Mean
Group 1 (n=13)	1/10-21/94	0.18	1/5-2	0.54
Group 2 (n=34)	1/4-31/70	0.33	1/4-2.5	8/11
Group 3 (n=11)	1/2-2/3	0.55	2/3-1.2	0.91

DD* : disc diameter.

Table 4. Follow-up period after surgery by group

	Follow-up period (month)	
	Mean	Range
Group 1 (n=13)	14.4	2-50
Group 2 (n=34)	15.9	2-101
Group 3 (n=11)	27.5	4-68

Table 5. Preoperative versus postoperative VA* by group

		Group 1	Group 2	Group 3	P value
Preop-VA†	≥0.1	7	15	3	
	<0.1(%)	6 (46.2)	19 (55.9)	8 (72.7)	
Best VA‡	≥0.4	7	12	0	
	≥0.1	4	20	9	
	<0.1	2	2	2	
	improved	12	29	10	
	2 line or more improved (%)	9 (69.2)	26 (76.5)	8 (72.7)	0.873
	≥0.4	5	9	0	
	≥0.1	5	23	8	
	<0.1	3	2	3	
	decreased	5	10	5	
	2 line or more decreased	5	2	1	

VA* : visual acuity.

Preop-VA† : preoperative best corrected visual acuity.

Best VA‡ : best corrected visual acuity during follow-up period.

Table 6. Status of macular hole after surgery by group

	Hole occlusion		Hole margin	
	Yes (%)	No	NV* (%)	V
Group 1 (n=13)	11 (84.6)	2	10 (76.9)	3
Group 2 (n=34)	32 (94.11)	2	28 (82.4)	6
Group 3 (n=11)	10 (90.9)	1	8 (72.7)	3
P value	0.582		0.768	

P>0.05 by Chi-Square test.

NV*: invisible hole margin.

고 찰

과거에는 황반부가 수술적 치료를 허용치 않는 영역으로 안과 의사에게 인식되어졌었으나 현재는 황반원공을 비롯한 여러 황반부 병변에 대한 치료가 시도되고 있다. 특발성 황반원공의 발생기전이 Gass et al[7]에의해 중심와 부근의 접선 방향의 견인력으로 알려지고, Yoon et al[8]에 의해 전층 황반원공은 중심와전조직의 수축에 의해서 형성되고 내경계막은 섬유아세포가 증식하고 수축하는 발판이 되어 황반원공을 커지게 한다고 알려져 있다. 이러한 기전에 준하여 유리체절제술을 통해 유리체의 견인력을 제거하여 황반원공의 진행을 정지시키고 내경계막을 제거하여 잠재적인 표면견인력을 제거함으로써 황반원공의 모서리를 펴지게 하여 원공의 재접근을 촉진시킬 뿐 아니라 탐폰효과를 얻고자 기체-액체 교환술을 시행하는 시술이 병행되어지고 있다.

수술 성공률을 더 높이기 위해 국소적인 세포증식을 자극하여 황반원공폐쇄를 강화시키고 섬유세포의 이동 및 증식을 촉진하는 여러 물질을 황반원공부에 사용하여 감각 망막층의 결손부위를 줄이는 시도가 있는데 TGF-β2 (Transforming growth factor-beta2),[9] 자가혈청,[10] 혈소판 추출물,[11-12] thrombin[13] 등이 그 부가물질로 사용되고 있으나 아직 그 효과는 불확실한 상태이다. 이와 같이 높은 수술 성공률과 술후 시력 개선을 위해서 수술방법의 수정이 시도되고 있으며, 아울러 술전에 미리 술후 결과를 예상할 수 있는 인자를 찾아 수술할 환자의 선택의 예후 지표로 삼고 있다.

Ryan et al[14]은 Stage가 술후 결과를 예측할 수 있는 중요한 예후인자로서 Stage 2 환자군에서 유리체절제술 후 Stage 3, 4로의 진행을 막고 해부학적, 기능적 성공을 보고하였으나 Stage 3, 4의 경우 술후 시력개선의 효과가 높지 않으므로 제한적 경우에만 수술을 해야 한다고 하였다. Kitaya et al[15]은 황반원공 수술 후 빛간섭단층촬영에서 광수용체층의 불규칙성(irregularity)이 관찰될 때 시력 예후가 나빴으며 이는 광수용체 세포층의 손상을 의미하고 Stage 1, 2 보다 Stage 3, 4인 경우 더 많이 관찰되어 Stage가 높을수록 술후 광수용체의 배열이 불규칙해져서 시력 저하가 된다고 하였다.

또한 Ryan et al[14]은 술전 증상기간도 술후 예후에 중요한 요소이며 특히 증세가 나타난 지 6개월 미만인 경우 해부학적 성공률이 높다 하였고 Willis et al[16]도 증상발현기간이 2개월 이하인 군이 6개월 이상인 군에 비해서 시력개선효과가 크다고 하였다. 그러나 증상발현기간의 경우 환자의 주관적인 증상발현의 기간이 황반원공의 기간과 일치한다고 볼 수 없으며 특히 황반원공은 폐경기 여성에서 호발하므로 고연령에서 흔한 백내장, 안구 건조증 등의 증상과 혼동될 가능성이 매우 커서 정확한 황반원공에 의한 증상발현기간을 예측하는 것은 어렵다.[20]

Mcdonnell et al[2]과 Ahn et al[17]은 초기 시력이 Stage 1 황반원공의 경우 시력예후에 중요하다 하였으나 Stage 2에서는 수술 전 시력과 예후가 꼭 일치하지는 않는다 하였다. 전신적인 요인으로는 연령, 당뇨, 폐경기, 섬유소원과 녹내장 병력 등이 연관있다고 발표되고 있다.[18,19]

황반원공의 크기에 있어서는 Oh et al[20]과 Mester and Becker[21]는 수술성공과 관계없다고 말했으나 Kim et al[22]은 원공크기가 유두직경의 1/3이하인 경우 첫 수술의 성공률이 높았다 하였고 Kang and Seo[23]는 350 μm이하의 황반원공 크기에서 좋은 해부학적 및 기능학적 성공을 기대할 수 있다 하였다. Hikichi et al[24]은 Stage 2의 황반원공에서 원공의 크기와 수술 후 시력이 연관있음을 보고하였다.

본 연구에서는 원공의 크기에 따른 원공 소실률과 폐쇄율 모두 각 군 간에 차이가 없어 해부학적 성공에는 원공의 크기가 별 영향이 없었으나 술후 시력 결과는 1군과 3군 간에 통계학적으로 유의한 차이를 나타내어 기능적인 결과에 원공의 크기가 영향이 있음을 보여주었다.

Sjaarda et al[25]이 황반원공에서 시력소실은 신경감각 결손이 있는 부위의 망막기능부재와 신경감각 망막박리주위의 망막기능감소에 의해서 나타난다고 하였으며 황반 원공환자에서 Scanning laser ophthalmoscopy를 이용하여 절대암점과 상대암점을 발견하였다고 하였다. 절대암점은 정확히 신경감각 결손부위와 일치하였고 반면에 상대암점은 주위의 신경감각망막박리와 일치한다고 하였다. 그리고 성공적인 황반원공 수술 후 시력의 증가는 이러한 절대암점과 상대암점의 회복에 의해서 나타난다고 하여 술전 원공의 크기와 주위 망막박리의 정도가 술전 및 술후 시력에 영향을 미칠 수 있음을 시사하였다.

Imai et al[26]은 술후에 황반원공이 폐쇄된 모양을 빛간섭단층촬영으로 분류하여 연구한 결과 황반원공의 감각신경층 결손의 회복모양에 따라 다른 시력예후를 보고하였고, Kang et al[27]은 황반원공의 직경이 작을수록 술후 감각신경층의 결손 없이 원공이 폐쇄되어 시력 개선이 더 우수하다하였다. 그러나 본 연구에서 원공의 소실률이 각 군 간에 차이가 없었던 것은 초기 환자에서 술후 빛간섭단층촬영이 이루어지지 않아 작은 감각신경층의 결손을 간과했을 가능성이 높다.

Kusuhara et al[28]은 빛간섭단층촬영에서의 원공의 높이를 원공기저부 직경으로 나누어 이를 황반원공지수(MHI : Macular Hole Index)라 하고 이것을 0.5 이상인 경우에 술후 시력이 우수하다고 했다. 이는 원공이 높고 작을수록 감각신경층의 결손없이 회복될 가능성이 높다는 것을 시사하며 향후 술전 황반원공의 모양과 술후 폐쇄된 황반원공 모양의 연관성에 대한 연구가 요구된다. 이렇듯 과거 예후 인자로 알려진 많은 것들이 정밀한 장비로서 이론적인 근거를 제시하고 있으나 많은 논문에서 아직도 예후인자에 대해서 조금씩 다른 결과를 보이고 있다. 그러나 수술성공에 관련된 인자에 관한 보고들은 종합하여 보면 유병기간, 황반원공의 크기, Stage 등이 관여한다.

향후 더 많은 증례를 통하여 빛간섭단층촬영과 scanning laser ophthalmoscopy 같은 장비를 이용한 더 정밀한 검사를 통한 연구가 필요할 것으로 사료된다.

참고문헌

1) Aeberg TM, Blair CJ, Gass JDM. Macular holes. Am J Ophthalmol 1970;9:555-62.
2) McDonnell PJ, Fine SL, Hilles Al. Clinical features of idiopathic macular cysts and holes. Am J Ophthalmol 1982;93:777-86.
3) Morgan CM, Schatz H. Idiopathic macular holes. Am J Ophthalmol 1985;99:437-44.
4) James M, Feman SS. Macular holes. Graefes Arch Clin Exp Ophthalmol 1980;215:59-63.
5) Gass JDM. Idiopathic senile macular hole: its early stages and pathogenesis. Arch J Ophthalmol 1988;106:629-39.
7) Johnson RW, Gass JDM. Idiopathic Macular hole. Ophthalmology 1988;95:917-24.
8) Yoon HS, Brooks HL, Capone A, Grossniklaus HE. ultrastructural features of tissue removed during idiopathic macular hole surgery. Am J Ophthalmol 1996;122:67-75
9) Glaser BM, Michels RG, Kuppermann BD, et al. Transforming growth factor-β2 for the treatment of full-thickness macular holes: a prospective randomized study. Ophthalmology 1992;99:162-73, 1996;16:474-8.
10) Liggett PE, Skolik SA, Horio B, et al. Human autologous serum for the treatment of full-thickness macular holes. Graefes Arch Clin Exp Ophthalmol 1995;102:1071-6.
11) Gaudric A, Massin P, Paques M. Autologous platelt concentrate for the treatment of full-thickness macular hooles. Graefes Arh Clin Exp Ophthalmol 1995;233:549-54.
12) Korobelnik JF, Hannouche D, Belayachi N, et al. Autologous platelet concentrate as an adjunct in macular hole healing: a pilot study. Ophthalmology 1996;103:590-4
13) Johnson MW, Vine AK. Thrombin in the management of fulll-thickness macular holes. Retina 1996;95:474-8.
14) Ryan EH Jr, Gilbert HD. Results of Surgical treatment of recent-onset full-thickness idiopathic macular holes. Arch Ophthalmol 1994;112:1545-53.
15) Kitaya N, Hikichi T, Kagokawa H, et al. irregularity of photoreceptor layer after successful macular hole surgery prevents visual acuity improvement. Am J Ophthalomol 2004; 138:308-10.
16) Willes AW, Garcia-cosio JF. Macular hole surgery. Complication of long standing versus recent macular holes. Ophthalmology 1996;103:1811-4.
17) Ahn JH, Kwon OW, Lew HM. Evaluation of macular hole surgery using confocal laser tomography. J Korean Ophthalmol Soc 1997;38:7671776-87.
18) Evans JR, Schwartz SD, McHugh JD, Thamby-Rajah Y. Systemic risk factors for idiopathic macular hole : a case-controle study. Eye 1998;12:256-9.
19) Na H, Roh YJ, Yoo JS. Analysis of systemic risk factor in idiopathic macular hole. J Korean Ophthalmol Soc 2004;45: 757-62.
20) Oh JW, Yoo JS, Huh W. Surgical result of vitrectomy for longstanding idiopathic macular hole : factor affectiong post-operativee prognosis. J Korean Ophthalmol Soc 1999;40:140-5.
21) Mester U, Becker M. Prognostic factors in surgery of macular holes. Ophthalmology 1998;95:158-62.
22) Kim JW, Lee SY, Kim KS. Vitrectomy surgery for macular hole. J Korean Ophthalmol Soc 1995;36:1947-53.
23) Kang SJ, Seo MS. Prognostic factors in idiopathic macular hole surgery. J Korean Ophthalmol Soc 2000;41:1746-52.
24) Hikichi T, Akitoshi Y, Jun A, et al. Prognosis of stage 2 macular hole. Am J Ophthalmol 1995;119:571-5.
25) Sjaarda RN, Frank DA, Glaser BM, et al. Resolution fo an absolute scotoma and improvement of relative scotoma after successful macular hole surgery. Am J Ophthalmol 1993;116: 129-39.
26) Imai M, Iijima H, Gotoh T, Tsukahara S. Optical coherence tomography of successfully repaired idiopathic macular holes. Am J Ophthalmol 1999;128:621-7.
27) Kang SW, Ahn K, Ham DI. Types of macular hole closure and their clinial implications. Br J Ophthalmol 2003;87:1015-9.
28) Kusuhara S, Teraoka Escano MF, Fujii S, et al. Prediction of postoperative visual outcome based on hole configuration by optical coherence tomography in eyes with idiopathic macular holes. Am J Ophthalmol 2004;138:709-16.

=ABSTRACT=

The Surgical Results of Vitrectomy for Macular Holes, according to the Hole Size

Kwang Soo Kim, M.D., Yu Cheol Kim, M.D.

Department of Ophthalmology, Keimyung University, School of Medicine, Daegu, Korea

Purpose: To evaluate the surgical results of vitrectomy for macular hole, according to the hole size.
Methods: Fifty-six patients (58 eyes) who had macular hole surgery without any complication influencing visual acuity were included in this study. They were divided into three groups by the size of the hole: Group 1 (smaller than 1/4 disc diameter), Group 2 (1/4 disc diameter or larger but smaller than 1/2 disc diameter), and Group 3 (1/2 disc diameter or larger). We compared the anatomical and functional results of these groups.
Results: The mean follow-up durations after surgery were 14.4 months (Group 1), 15.9 months (Group 2), and 27.5 months (Group 3) months. In 3, 6, and 3 cases in each group respectively, the holes were re-opend and among them, 2, 4, and 3 cases were closed by reoperation. Mean pre-operative visual acuity was 0.15, 0.09, 0.08 and the percentage of the cases achieving 2 lines or more improved visual acuity after surgery was 69.2%, 76.5%, and 72.7%, but the mean post-operative best corrected visual acuity was 0.45, 0.30, 0.17 for the three groups, respectively. This shows that smaller holes had the better post-operative visual acuity. The percentage of hole-occlusion in the three groups was 84.6%, 94.1%, and 90.9%, and that of invisible holes was 76.9%, 82.4%, and 72.7% respectively.
Conclusions: This study shows that the size of macular holes does not significantly influence surgical results. but large-sized macular holes lead to poor post-operative visual acuity.
J Korean Ophthalmol Soc 47(6):927-932, 2006

Key Words: Hole size, Macular hole, Vitrectomy

Address reprint requests to **Kwang Soo Kim, M.D.**
Department of Ophthalmology, Dongsan Medical Center, Keimyung University
#194 Dongsan-dong, Jung-gu, Daegu 700-712, Korea
Tel: 82-53-250-7706, Fax: 82-53-250-7705, E-mail: kimks@dsmc.or.kr