DBpia

신혈관성 고혈압 2예의 수술적 치험

Two Cases of Renovascular Hypertension

저자
(Authors)
박준모, 조원현
Joon Mo Park, Won Hyun Cho

출처
(Source)
Annals of Surgical Treatment and Research 51(5), 1996.11, 747-754 (8 pages)

발행처
(Publisher)
대한외과학회
The Korean Surgical Society

URL
http://www.dbpia.co.kr/Article/NODE01918567

APA Style
박준모, 조원현 (1996). 신혈관성 고혈압 2예의 수술적 치험. Annals of Surgical Treatment and Research, 51(5), 747-754.

이용정보
(Accessed)
계명대학교
114.71.5.216
2016/01/18 11:08 (KST)

저작권 안내
DBpia에서 제공되는 모든 저작물의 저작권은 원저작자에게 있으며, 누리미디어는 각 저작물의 내용을 보증하거나 책임을 지지 않습니다.
이 자료를 원저작자와의 협의 없이 무단게재 할 경우, 저작권법 및 관련법령에 따라 민, 형사상의 책임을 질 수 있습니다.

Copyright Information
The copyright of all works provided by DBpia belongs to the original author(s). Nurimedia is not responsible for contents of each work. Nor does it guarantee the contents.
You might take civil and criminal liabilities according to copyright and other relevant laws if you publish the contents without consultation with the original author(s).

外科學會誌:第51卷 第5號
Vol. 51, No. 5, November, 1996

신혈관성 고혈압 2예의 수술적 치험

계명대학교 의과대학 외과학교실

박 준 모·조 원 현

=Abstract=

Two Cases of Renovascular Hypertension

Joon Mo Park, M.D. and **Won Hyun Cho**, M.D.

Department of Surgery, Keimyung University School of Medicine

Hypertension secondary to renal arterial disease is reported to affect 1 to 10 percent of the hypertensive population and is the most common form of potentially curable hypertension. The ratio of atherosclerotic to fibromuscular etiologies is roughly 2:1. In recent years, advances in surgical revascularization and percutaneous transluminal renal angioplasty have led to the successful management of renovascular hypertension in many patients.

We experienced two cases of intractable hypertension due to left renal arterial stenosis in a 16 year old female and a 49 year old male patient whose blood pressure was difficult to control with antihypertensive medication. Renal arteriogram and plasma renin activity checked during the evaluation suggested that the hypertension was caused by renal arterial stenosis.

Aortorenal bypass with saphenous vein graft was performed in both cases and the postoperative results were excellent.

Herein, we report on these two cases of renovascular hypertension with a brief review of the literature.

Key Words: Renovascular hypertension, Aortorenal bypass

서 론

신혈관성 고혈압은 과거에는 정확한 진단 방법의 부재로 인해 유병율이 알려지지 않았으며, 또한 많은 환자들에서 진단이 간과되어 왔다. 그러나, 이 신혈관성 고혈압의 임상적인 중요성은 이차성 고혈압 중 가장 흔한 치유가 가능한 형태의 고혈압이며, 어떤 환자에서는 신부전의 가역적인 원인이라는 점이다. 최근 각종 진단방법의 발달에 따라 그 유병율이 증가하는 추세에 있으며, 전 고혈압 인구의 1~10%[12,18]로 다양하게 보고되고 있고, 동맥우회로조성술이나 경피적신동맥성형술에 의해 높은 치유율을 나타내고 있다.

저자들은 16세 여자 및 49세의 남자환자에서 발생한 신동맥 협착으로 인한 신혈관성 고혈압을 치험하였기에 문헌고찰과 아울러 보고하는 바이다.

증 례

증 례 1.

환 자: 김○영, 여자, 16세.

계명대학교 | IP: 114.71.5.216 | Accessed 2016/01/18 11:08(KST)

주 소: 2주간의 지속적인 두통.

직 업: 학생.

과거력: 4세때 우측 대퇴골 하단부의 급성 골수염으로 골소파술을 시행하였다.

가족력: 특이한 사항 없음.

현병력: 내원 3년전부터 간헐적인 두통이 있었으나 특별한 치료 없이 지냈으며, 내원 2주일 전부터 지속적인 두통, 열감 및 오한, 안면홍조가 있어 개인병원에서 검사상 단백뇨, 고혈압, 경정맥신우조영술상 우측 뇨관수종으로 진단받았으며, 내원 5일전부터 두통과 함께 복통 및 요통이 동반되어, 본원에 입원하여 검사결과 신혈관성 고혈압 진단하에 수술을 시행하였다.

이학적 소견: 내원 당시 활력징후는 체온이 36.5℃, 맥박이 90회/분, 호흡이 18회/분으로 정상 범위였으나, 혈압은 180/110 mmHg로 증가되어 있었고, 심장의 청진에서 잡음은 들리지 않았으며, 복부 진찰에서도 종괴의 촉지나 잡음은 없었다. 안저검사상 특이 소견이 없었다.

임상검사소견: 내원 당시 말초혈액, 혈청전해질 및 혈액화학검사 소견은 모두 정상범위였다. 뇨검사상에서는 적혈구가 1/HPF, 백혈구가 4/HPF, Albumin 2+의 소견을 보였고, 뇨배양검사에서 병원성 균주는 자라지 않았으며, BUN과 혈청 creatinine은 각각 20 mg/dl, 1.3 mg/dl이었다. 심전도에서는 특이한 소견이 없었다. Calcium-channel blocker 및 angiotensin-converting enzyme(ACE) inhibitor로 혈압조절을 시도하였으나 혈압은 계속 수축기혈압이 140～170 mmHg, 이완기혈압은 100～110 mmHg로 경구약물치료만으로는 크게 증세호전이 없는 지속적인 고혈압을 나타내, 본태성 고혈압이 아닌 속발성 고혈압을 의심하였고, 이의 원인에 대한 검사로 시행한 혈장 레닌 활성도(plasma renin activity; PRA)는 43.53 ng/ml/hr(정상치: 0.2～2.5 ng/ml/hr)로 증가치를 나타내었고, single-dose captopril challenge test에서 말초 혈장내 레닌 활성도는 captopril 25 mg 경구투여 1시간 후에 측정치가 20.34 ng/ml/hr (baseline 2.91 ng/ml/hr)로 증가되었으며, 좌우신정맥의 레닌비(renal vein renin ratio: RVRR)는 0.81(1.62/1.99)로 편위를 보이지 않았고, 좌측신의 renal-systemic renin index(RSRI)는 0.06, 우측신의 RSRI는 0.14로 양쪽신장에 병변이 있음을 나타냈다. 혈중 aldosterone은 1200 pg 이상/ml(정치: 50～194 pg/ml)로 증가되어 있었으며, 24시간 요 VMA 1.30 mg/day(정상치: 1～5 mg/day), ACTH은 37 pg/ml(정상치: 9～52 pg/ml)로 정상 범위이었다.

방사선학적 소견: 단순흉부 및 복부사진에서 이상소견은 없었다. 경정맥신우조영술상 우측신의 윤곽이 작았고, 우측 신우와 요관이 확장된 소견을 보였으나, 좌측신의 집합관계통과 요관은 특이한 소견을 보이지 않았다. 배설성요도방광조영술상 요역류는 없었고, 방광의 용량은 400 ml였다. 신초음파 검사에서 좌측신과 요관의 이상은 없었고, 우측신은 크기가 작고 신실질이 얇아져 있었으며, 반향이 증가되어 수신증의 소견을 보였다. 우측 요관은 전반적으로 확장되어 있고, 요관방광이행부 협착으로 인한 뇨관수종소견을 보였다. 방광은 특이한 소견이 없었다. 복합도플러초음파(duplex ultrasonogram)상 혈류속도의 증가와 와류를 동반한 좌측 신동맥이 60% 정도 협착되어 있었으며, 좌측신의 분절동맥에서 약해진 혈류를 보였다. 740 MBq Tc-99m-MAG3를 이용한 방사성핵종 신주사(radionuclide renal scanning)상 좌측신은 관류 이상이 없었고, 우측신은 현저한 관류 감소, 얇아진 피질 그리고 작고 위축된 소견을 보였다. 이뇨성 신주사(diuretic renal scan)상 좌측신은 좋은 기능을 보였고, 수신증을 동반한 우측신은 지연된 관류 및 배설기능을 보였으며 이뇨제에는 비교적 반응하였다. 디지탈 감산 혈관 조영술(digital subtraction angiography; 이하 DSA)에서 좌측 신동맥은 기시부가 8 mm인데 반해서 중앙은 4 mm 길이의 동맥이 2 mm의 내경으로 심한 협착을 보였으며(Fig. 1), 우측신동맥은 특이한 소견이 없었다. 신영상에서 좌측신은 크기가 정상이며 우측신은 9.0×4.5 cm으로 작아진 양상의 신조영상은 보이나, 조영제의 배설은 없어 비기능신으로 보였다. Balloon cathter를 이용한 경피적신동맥성형술(Percutaneous transluminal renal angioplasty: PTRA)을 시도하였으나 실패하였다. 이상과 같은 소견으로 우측 비기능신 및 좌측 신동맥협착에 의한 신성고혈압으로 진단하고, 우측은 신적출술을, 좌측은 복재정맥을 이용한 대동맥-신동맥회로조성술을 실시하였다.

수술소견 및 방법: 전신마취하에 상복부 횡절개로

계명대학교 | IP: 114.71.5.216 | Accessed 2016/01/18 11:08(KST)

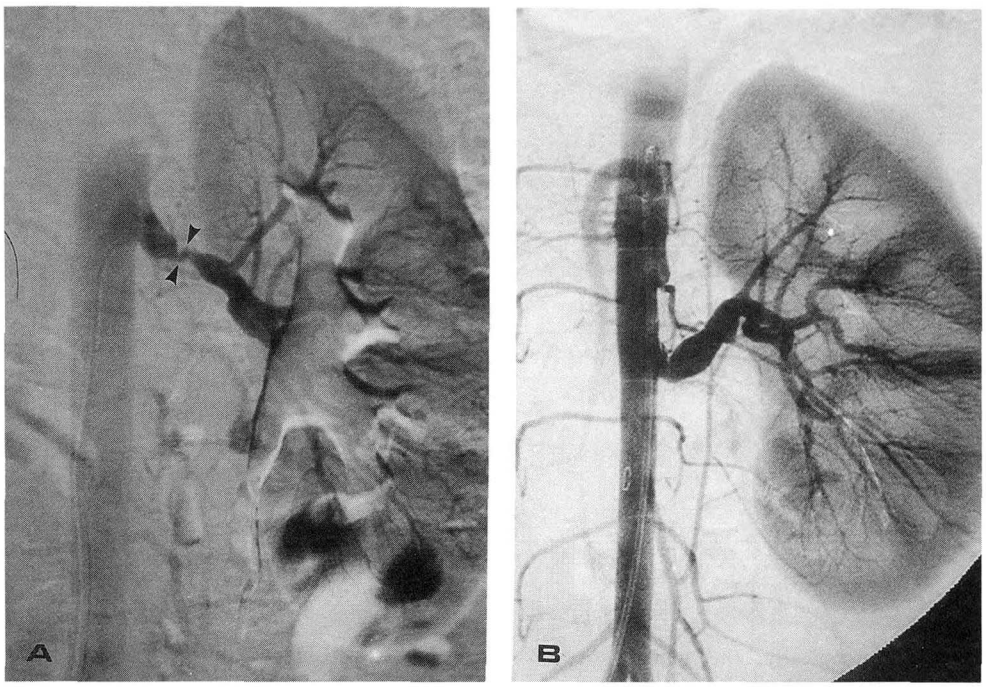

Fig. 1. Digital subtraction renal angiogram(DSA) shows marked narrowing(arrows) of the left renal artery(A), and postoperative DSA(B) in case 1.

복막을 열고 좌측신, 신동맥 그리고 신동맥으로부터 5 cm 하방까지 대동맥을 박리하여 노출시켰다. 수술 소견상 좌측신동맥의 대동맥 기시부로부터 1 cm 원위부에서 비대된 동맥벽으로 인해 심하게 좁아져 있었으나, 대동맥과 신동맥에 동맥경화의 소견은 보이지 않았으며, 우측신은 낭종성으로 위축되고 신우와 요관이 심하게 확장되었다.

수술은 미리 박리해서 절제한 복재정맥을 이용해서 대동맥-신동맥회로조성술을 실시하였고(Fig. 2), 문합하는 동안에 Mannitol 12.5 gm을 정주하였다. 혈관겸자를 제거한 후 혈류는 충분하였으며, 좌측신의 총허혈시간은 11분이었다. 회로조성술이 완전히 끝난 후 우측신적출술을 시행하였다.

병리조직학적 소견: 현미경적 소견에서 좌측 신동맥은 혈관내막의 부분적 비후를 보였으나 지질의 침착은 없었으며, 혈관중막은 보존되어 있어 내막증식형 섬유근성 이형성증의 소견을 보였다(Fig. 3). 우측신의 크기는 9.0×5.0×4.5 cm으로 작아져 있었으며 표면은 다결절성 외관이었고, 신피질과 수질은 0.6 cm 두께로

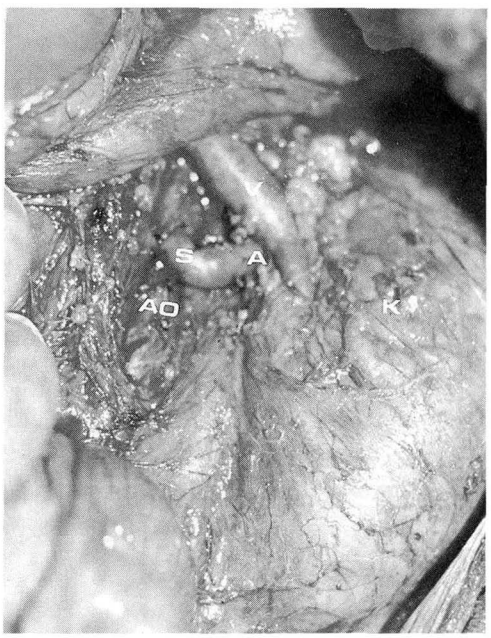

Fig. 2. Operative finding(AO: Aorta, A: Renal artery, V: Renal vein, S: Grafted saphenous vein, K: Left kidney)(case 1).

계명대학교 | IP: 114.71.5.216 | Accessed 2016/01/18 11:08(KST)

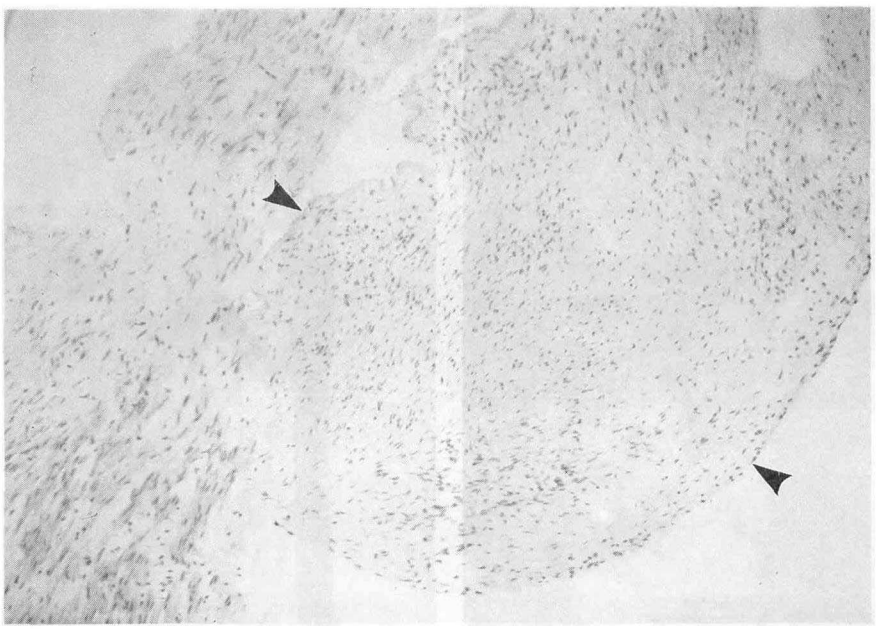

Fig. 3. *Microscopically, the abnormality in the renal artery shows intimal hyperplasia* (arrows) without deposition of lipids. The architecture of the adventitia and media are preserved(H&E stain, ×100)(case 1).

얇아져 있었다. 우측신의 현미경적 소견에서 경화성 사구체, 교질원주로 차여진 확장된 세뇨관, 간질성 섬유화 및 울혈된 혈관병소에 중등도의 임파구 침윤이 관찰되어 부분적 사구체 경화성 만성 신우신염의 소견이 관찰되었다.

술후 경과: 수술 혈압은 우측신 적출직후 120/100 mmHg로 떨어졌고, 술후 6일간 혈압의 변동을 보여 항혈압제를 사용하였으나, 그 이후와 퇴원후에는 항혈압제 사용없이 110/80 mmHg로 안정되었으며, 배뇨량, BUN 및 혈청 Creatinine에 특별한 이상소견은 관찰되지 않았다. 술후 9일째 시행한 신동맥 조영술에서 신동맥의 혈류는 정상적인 소견을 보였고, PRA도 2.04 ng/ml/hr로 정상화되었으며, 수술 후 12일째 퇴원하였다. 퇴원 후 외래 추적검사상에서도 혈압은 퇴원시와 같은 정도로 유지되었으며 신기능의 이상소견은 없었다.

증 례 2.

환 자: 전○국, 남자, 49세.

주 소: 3개월간의 호흡곤란 및 현기증.

과거력 및 가족력: 특이한 사항 없음.

현병력: 내원 3개월전 한 차례 의식소실 있었으며, 개인병원에서 고혈압, 만성사구체신염으로 진단받았다. 항혈압제로 치료하였으나, 혈압조절이 되지 않고 호흡곤란, 현기증 및 하지에 자통이 있어, 검사상 신혈관성 고혈압으로 진단하고 수술을 시행하였다.

이학적 소견: 내원 당시 활력징후는 체온, 맥박, 호흡은 정상범위였으나, 혈압은 220/110 mmHg로 증가되어 있었고, 안주위부종이 있고, 심청진에서 분마율동, 복부청진상 잡음은 약하게 들렸다. 전경골 요입부종은 없었으며, 안저경소견에서 망막증은 보이지 않았다.

임상검사소견: 말초혈액검사, 요검사 및 요배양검사, 혈청전해질, 그리고 혈액화학검사상 비정상소견은 없었다. 심전도 검사에서 1도방실전도장애 이외에는 특이한 소견이 없었으며, 폐기능검사상 환기부전은 없었다.

내과적 치료에도 혈압은 수축기혈압이 180～220 mmHg, 이완기혈압이 120～140 mmHg로 고혈압이 지속되었다. PRA는 6.63 ng/ml/hr, captopril

계명대학교 | IP: 114.71.5.216 | Accessed 2016/01/18 11:08(KST)

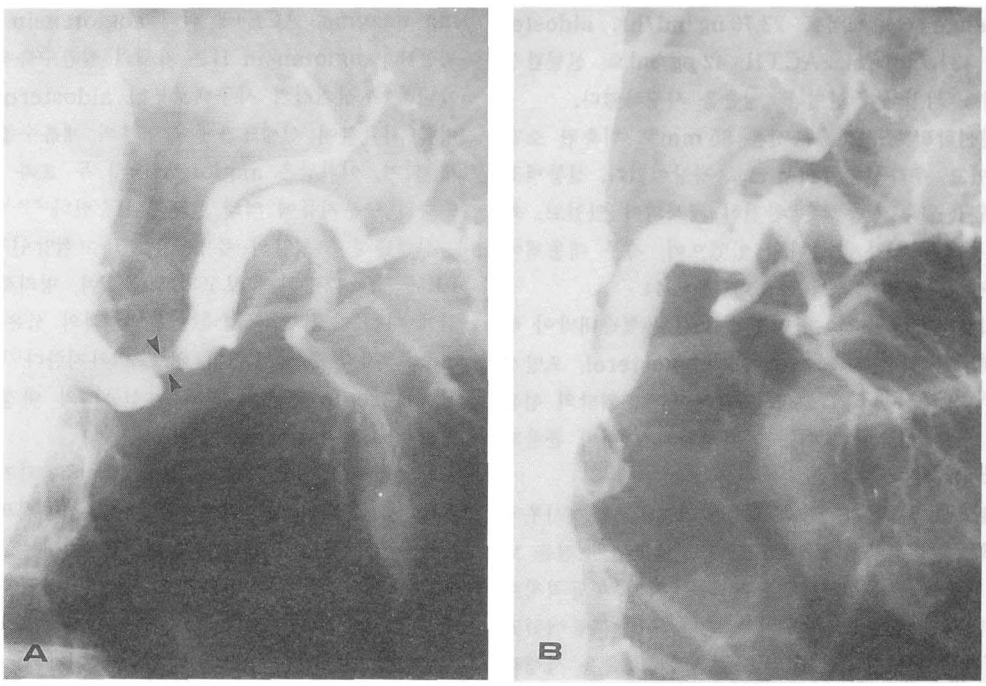

Fig. 4. Renal arteriogram shows stenosis(arrows) of the left renal artery(A), and postoperative angiogram (B) in case 2.

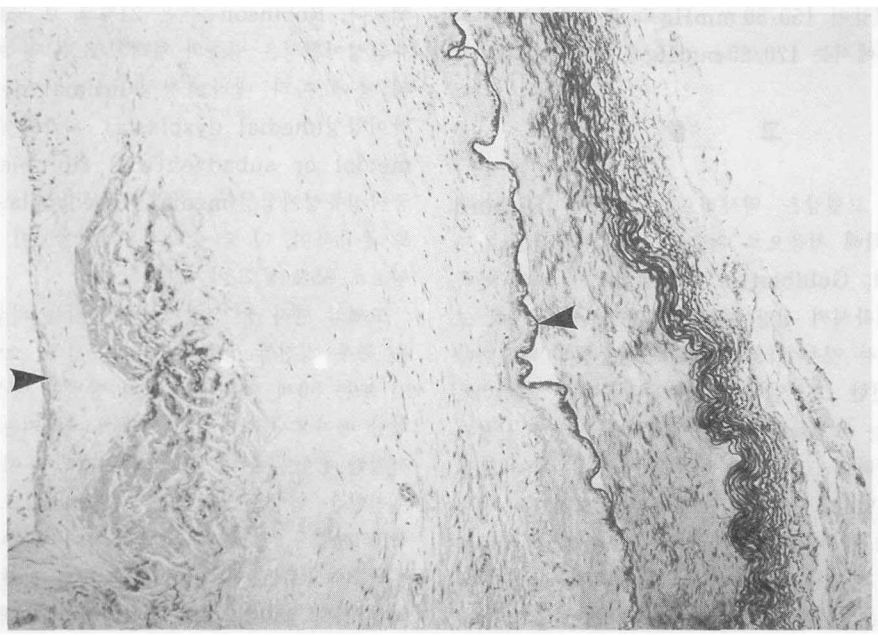

Fig. 5. Microscopic finding of the renal artery shows thickening of the intima(arrows), composed of lipid deposits and proliferated spindle cells(Elastic stain, ×100)(case 2).

계명대학교 | IP: 114.71.5.216 | Accessed 2016/01/18 11:08(KST)

challenge test에서도 23.76 ng/ml/hr, aldosterone 431.7 pg/ml, ACTH 42 pg/ml로 신혈관성 고혈압을 의심하여 신혈관조영술을 시행하였다.

방사선학적 소견: 우측신은 85 mm로 위축된 소견을 보였고, 우측신은 111 mm로 정상이었다. 신동맥조영술에서 우측 신동맥은 완전히 폐색되어 있었고, 좌측 신동맥은 심하게 좁아져 있었으며, 복부 대동맥에는 다발성죽종의 소견을 보였다(Fig. 4).

병리조직학적 소견: 현미경적 소견은 혈관내막이 현저하게 두꺼워져 있고 섬유소와 cholesterol, 포말성 조직구, 방추상세포의 증식, 내막의 변성, 외막의 섬유화 및 만성 염증이 보이는 동맥경화의 소견이 관찰되었다(Fig. 5).

수술소견 및 방법: 좌측 신동맥이 대동맥 기시부에서 0.8 cm 원위부에 1.2 cm 길이로 협착된 소견을 보여 협착부를 부분절제하였으며, 동맥벽이 불규칙적으로 두꺼워져 있었고, 황색의 단단한 죽종이 붙어있었다. 전자에서와 동일한 술식으로 회로조성술을 시행하고, 분지동맥에 죽종이 있어 제거하였으며 우측신적출술은 시행하지 않았다.

술후 경과: 술후 20일간 항혈압제 사용으로 혈압을 조절하다가, 퇴원시에는 항혈압제의 용량을 절반으로 줄여서도 혈압이 150/80 mmHg로 유지되었으며, 외래 추적검사에서는 120/80 mmHg로 조절되었다.

고 찰

신혈관성 고혈압은 역사적으로 1827년 Richard Bright에 의해 처음으로 기술된 이후로 관심을 가지게 되었으며, Goldblatt가 동물실험에서 개의 한쪽 신동맥을 협착시켜 신장에 허혈을 유발 시켰을 때 고혈압이 생기는 것을 기술한 이후로 신동맥의 협착이나 폐색으로 인한 고혈압에 대하여 주목하게 되었다[4]. Goldblatt는 고혈압환자의 부검에서 광범위한 신혈관 이상도 지적하여 고혈압의 기전을 이해하는데 새로운 기원을 이루었다. 신혈관성 고혈압의 발생기전은 허혈상태 신장의 방사구체장치(juxtaglomerular apparatus)에서 생성된 단백분해효소의 일종인 renin 분비가 증가되고, 간에서 합성 및 유리된 alpha2-globulin(angiotensinogen)에 작용하여 angiotensin을 생성하고, 이것이 전환효소(Angiotensin converting enzyme; ACE)에 의해 angiotensin II로 바뀌는데, angiotensin II는 자체의 혈관수축작용 뿐만 아니라 부신피질의 사구대로부터 aldosterone의 분비를 자극하여 신세뇨관에서 염분의 재흡수를 촉진하게 되며, 이와같은 angiotensin의 두 효과 즉, 혈관수축과 수분저류에 의해 혈압이 상승한다[12,15,19,22].

신혈관성 고혈압의 유병율은 전 고혈압인구의 1~10%[12,18]로 다양하게 보고되고 있으며, 병리학적인 소견에 따른 가장 흔한 형태는 동맥경화와 섬유근성이형성으로 각각 2/3, 1/3의 비율을 차지한다[12]. 이러한 경우에 renin 분비의 증가는 신동맥의 내경이 70% 이상 감소되어야 일어난다[19,22].

동맥경화에 의한 병소는 신동맥에 국한되거나 전반적인 동맥경화와 동반되어 나타나고, 신동맥의 근위부 1/3에 위치하는 경향이 있으나, 1/3에서는 양측성으로도 오며, 남자에서 2배 정도 많지만 연령의 증가에 따라 성별에 따른 차이는 작아지는 경향을 보인다[12].

신동맥 섬유근성 이형성은 40세 이하의 신혈관성 고혈압 환자에서 가장 흔한 원인이고, 환자의 75~80%는 여자이며, 유아에서부터 고령에 이르기까지 다양하게 보고되고 있다[12]. Stanley[17]는 소아에서 신혈관성 고혈압의 가장 흔한 원인으로, 95%를 차지한다고 했으나, Robinson등[13]은 21%로 보고했다. 신동맥섬유근성이형성은 병소의 형태적 소견 및 이환된 동맥벽의 층에 따라 내막이형성(intimal dysplasia), 중막이형성(medial dysplasia), 외막하섬유증식(perimedial or subadventitial fibroplasia), 그리고 중막섬유성이형성(medial fibrodysplasia)의 아형으로 분류하며, 이 중 중막섬유성이형성이 가장 흔한 유형으로 85% 정도 차지한다[12].

고혈압 환자 중 신혈관성 고혈압을 의심케하는 소견은 복부 청진상 잡음이 들리는 경우, 소아나 젊은 성인 또는 50세 이후에 갑자기 발병한 악성 고혈압, 고혈압 환자에서 갑자기 신기능이 나빠지는 경우 그리고 적절한 항혈압제로도 조절되지 경우 등이다[12].

진단은 임상증상과 함께 경정맥요로조영술, 방사성 핵종 신주사, 혈장 레닌 정량 등이 있으나, 확진은 신동맥조영술로 하게 된다. 혈장 레닌 정량에는 혈장 레닌 활성도 검사와 선택적 신정맥 레닌 활성도 측정이 있다. Renal vein renin ratio(RVRR)가 1.48 이상이면 비정상적인 편측 신동맥을 시사하나, 신혈관성

계명대학교 | IP: 114.71.5.216 | Accessed 2016/01/18 11:08(KST)

고혈압 환자의 15~20%에서는 더 낮은 비를 나타내기도 한다. Renal-systemic renin index(RSRI)는 술후 치유 가능성을 판정하는 지표로 이용되며, 0.48 이상이면 치유가능성이 있으나 0.24 이하이면 한쪽신만의 수술적 치료로는 치유가능성이 없는 것으로 생각할 수 있다[4]. Single-dose captopril test는 본태성 고혈압과 신혈관성 또는 신성 고혈압을 구별하는 선별검사로 이용된다. Muller등[8]은 이 검사의 민감도는 100%, 특이도는 95%로 보고하였으며, 정등[1]에서는 87.5%의 양성율을 보였다.

최근에는 DSA를 시행하여 비침습적인 방법으로 신혈관에 대한 정보를 얻을 수 있으나, 고식적인 신동맥촬영술과 비교할 때 몇가지 제한점이 있어, DSA후에도 13% 정도에서는 신동맥조영술을 요한다고 한다[12]. 또한 복합도플러 초음파검사는 신동맥의 내경이 60% 이상 감소되었을때 높은 민감도와 특이도를 가진 검사로, 신동맥 협착으로 인한 고혈압이 의심되는 환자에서 선별검사 및 경피적신동맥성형술후 또는 술후에 치료효과를 판정하는데 유용하다[3].

치료로는 약물요법, 경피적신동맥성형술, 그리고 수술적인 방법이 있다. 약물치료는 큰 효과가 없고, 경피적 신동맥성형술은 신동맥섬유근이형성에서는 84~88%, 동맥경화성에서는 71~83%의 성공율을 보인다[2,20,21]. 재발율은 섬유근이형성에서는 8~22%, 동맥경화성에서는 19~42% 정도이다[6,10].

수술적 방법에는 신적출술, 혈관내막절제술, 혈관부분절제 및 단단문합술 그리고 인공혈관 또는 자가혈관을 이용한 동맥회로조성술 등이 있으며, 일반적인 수술 성공율은 90~95%[9]이고 술중 사망율은 병변에 따라 0~5.7%[5,9,11]로 보고되고 있다. Poulias등[11]은 회로조성술에 사용한 재료에 따라 회로이식의 개존율을 dacron 73%, PTFE 77%, 그리고 복재정맥을 이용시는 82%로 보고했으며, Satta등[16]도 복재정맥 이용시 더 좋은 결과를 보고했다. 저자들의 경우에는 복재정맥을 이용한 대동맥-신동맥회로조성술을 시행하였으며, 이 방법이 복재정맥의 박리가 쉽고 내경이 적합하여 많이 쓰인다[16].

복재정맥을 이용한 대동맥-신동맥우회로조성술 후 20~44%에서 이식정맥확장이 나타날 수 있으나 일반적으로 비진행성이며, 현저한 동맥류는 성인에서 2%, 소아 환자에서는 20%에서 발생할 수 있다고 하므로[14], 소아환자의 수술시는 재료선택에 주의를 요하며 지속적인 추적검사가 필요하리라 생각된다.

치료판정기준에 대해서 Maxwell등[7]은 평균이완기 혈압이 90 mmHg 이하이거나 술전에 비해 적어도 10 mmHg이상 감소한 경우에 '치유'된 것으로, 평균 이완기 혈압이 15% 이상 감소하거나 110 mmHg 미만일 때 '호전'된 것으로, 평균 이완기 혈압이 15% 미만으로 감소 또는 110 mmHg 이상인 경우를 '실패'한 것으로 분류하였다. 본 증례는 1년 이상의 추적조사에서 2예 모두 항혈압제의 사용없이도 정상혈압을 유지하고 있어서 수술적 치료가 성공적이었다고 생각된다.

요 약

저자들은 16세 여자 및 49세의 남자 환자에서 신혈관성 고혈압을 진단하고, 복재정맥을 이용한 대동맥-신동맥간회로조성술을 시행하여 좋은 결과를 얻었기에 문헌고찰과 함께 보고하는 바이다.

REFERENCES

1) 정석인, 최상용, 황정웅: 신혈관성 고혈압. 대한맥관외과학회지 ***11:*** *277, 1995*

2) Cluzel P, Raynaud A, Beyssen B, Pagny JY, Gaux JC: *Stenosis of renal branch arteries in fibromuscular dysplasia: Results of percuaneous transluminal angioplasty. Radiology* ***193:*** *227, 1994*

3) Edwards JM, Zaccardi MJ, Strandness DE Jr: *A preliminary study of the role of duplex scanning in defining the adequacy of treatment of patients with renal artery fibromuscular dysplasia. J Vasc Surg* ***15:*** *604, 1992*

4) Goldblatt H, Lynch J, Hanzal RF, Summurville WD: *Studies in experimental hypertension. I. The production of persistent elevation of systolic blood pressure by means of renal ischemia. J Exp Med* ***59:*** *347, 1934*

5) Hansen KJ, Starr SM, Sands RE, Burkart JM, Plonk GW Jr, Dean RH: *Contemporary surgical management of renovascular disease. J Vasc Surg* ***16:*** *319, 1992*

6) Kremer-Hoviga TK, de Jong PE, de Zeeuw D, Donker AJ, Schuur KH, van der Hem GK:

계명대학교 | IP: 114.71.5.216 | Accessed 2016/01/18 11:08(KST)

Restenosis prevalence and long-term effects on renal function after percutaneous translumunal renal angioplasty. Nephron ***44****(suppl 1): 64, 1986*

7) Maxwell MH, Bleifer KH, Franklin SS, Varady PD: *Cooperative study of renovascular hypertension. Demographic analysis of the study. JAMA* ***220:*** *1195, 1972*

8) Muller FB, Sealey JE, Case DB: *The captopril test for identifying renovascular disease in hypertensive patients. Am J Med* ***80:*** *633, 1986*

9) Novick AC: *Management of renovascular disease, A surgical perspective. Circulation* ***83****(suppl I): I-167, 1991*

10) Plouin PF, Darne B, Chatellier G, Pannier I, Battaglia A, Raynaud A, Azizi M: *Restenosis after a first percutaneous transluminal renal angioplasty. Hypertension* ***21:*** *89, 1993*

11) Poulias GE, Skoutas B, Doundoulakis N, Prombonas E, Haddad H, Papaioannou K, Sendekeya S: *Surgical treatment of renovascular hypertension and respective late results, A tweenty years experience. J Cardiovasc Surg* ***32:*** *69, 1991*

12) Ram CV: *Current concepts in renovascular hypertension. Am J Med Sci* ***304:*** *53, 1992*

13) Robinson L, Gedroyc W, Reidy J, Saxton HM: *Renal artery stenosis in children. Clinical Radiology* ***44:*** *376, 1991*

14) Rutherford RB: *Vascular surgery. 4th ed, WB Saunders, Philadelphia, 1995, p 1404*

15) Sabiston DC: *Textbook of surgery. 14th ed, WB Saunders, Philadelphia, 1991, p1656*

16) Satta J, Jubonen T, Lepojarvi M, Nissinen J, Leinonen A: *Long-term outcome after renovascular surgery, Comparison between thoracoretroperitoneal/saphenous vein and transabdominal/dacron prosthesis bypass grafting. Scand J Urol Nephrol* ***28:*** *345, 1994*

17) Stanley JC: *Renovascular disease and renovascular hypertension in children. Urol Clin Am* ***II:*** *451, 1984*

18) Stimpel M, Groth H, Greminger P, Luscher TF, Vetter H, Vetter W: *The spectrum of renovascular hypertension. Cardiology* ***72:*** *1, 1985*

19) Tanagho EA, McAninch JW: *Smith general urology. 14th ed, Simon & Schuster, Englewood cliffs, 1995, p 728*

20) Tegtmeyer CJ, Selby JB, Hartwell GD, Ayers C, Tegtmeyer V: *Results and complications of angioplasty in fibromuscular disease. Circulation* ***83****(2 Suppl): 155, 1991*

21) Tykarski A, Edwards R, Dominiczak AF, Reid JL: *Percutaneous transluminal renal angioplasty in the management of hypertension and renal failure in patients with renal artery stenosis. J Hum Hypertens* ***7:*** *491, 1993*

22) Walsh PC, Retik AB, Stamey TA, Vaugham ED: *Campbell's urology. 6th ed, WB Saunders, Philadelphia, 1992, p 2017*

계명대학교 | IP: 114.71.5.216 | Accessed 2016/01/18 11:08(KST)