대한외과학회지 : 제 68 권 제 5 호
Vol. 68, No. 5, May, 2005

□ 원 저 □

위 공장 문합술 후 문합부 후방 탈장의 조기진단을 위한 방사선 소견

계명대학교 의과대학 외과학교실, [1]진단방사선학교실

류 승 완·김 미 정[1]·권 중 혁[1]

Radiologic Findings of Retroanastomotic Hernia after Gastrojejunostomy

Seung Wan Ryu, M.D., **Mi Jeong Kim,** M.D.[1] and **Jung Hyeok Kwon,** M.D.[1]

Purpose: To review the radiological findings of retroanastomotic hernia and to derive the useful US and CT criteria to assist in the diagnosis of the condition in patients who had previously undergone gastrojejunostomy.
Methods: During a recent period, 8 consecutive cases of retroanastomotic hernia were encountered. Of the patients involved, seven underwent US and CT imaging. The US and CT scans were reviewed retrospectively to determine the abnormal findings. Surgical confirmation was available in all cases.
Results: The efferent loop was herniated through the defect created behind the anastomosis in seven cases, and the afferent loop in one case. Retroanastomotic hernia was suggested prospectively in all cases. Among the seven cases of efferent loop herniation, the US and CT signs of retroanastomotic hernia included whirling of the mesenteric vessels, jejunal loops, and mesentery in the periumbilical abdomen (7/7); mural thickening of the herniated bowel loops (5/7); dilatation of the herniated bowel loops (2/7); and US showed decreased peristalsis of the herniated bowel loops (2/6). In one case, the US and CT signs of retroanastomotic hernia of the afferent loop included dilatation and whirling of a short length of the afferent loop behind the anastomosis. One out of the eight patients had reversible bowel ischemia, and one had bowel necrosis.
Conclusion: Retroanastomoic hernia is an important condition, and the US and CT findings might be used for its diagnosis. **(J Korean Surg Soc 2005;68:382-387)**

Key Words: Herina, Intestines, Stenosis or obstruction
중심 단어: 탈장, 소장, 폐쇄

책임저자 : 류승완, 대구광역시 중구 동산동 194번지
㊞ 700-712, 계명대학교 의과대학 외과학교실
Tel: 053-250-7322, Fax: 053-250-7322
E-mail: gsman@dsmc.or.kr
접수일 : 2005년 1월 20일, 게재승인일 : 2005년 2월 23일

Departments of Surgery and [1]Diagnostic Radiology, Keimyung University School of Medicine, Daegu, Korea

서 론

문합부 후방 탈장(retroanastomotic hernia)은 위공장 문합술을 받은 환자에서 원심성 고리(efferent loop) 혹은 구심성 고리(afferent loop)가 문합부 후방으로 탈장이 일어나는 질환이다.(*1,2*) 이 질환의 임상증상으로는 쥐어짜는 듯한 복통과 오심, 구토 등과 같은 상부장관 폐쇄증의 비특이적인 임상소견을 보여, 종종 문합부 부종, 덤핑증후군, 혹은 급성 췌장염으로 오인되어 조기에 진단하기 어려운 질환으로 알려져 있다. 그러나 이러한 지연된 진단으로 말미암아 탈장된 장이 교액(strangulation)으로 진행되기가 쉬운데, 이때는 수술적 치료를 할 경우에도 사망률이 30%가 넘는 등 좋지 않은 예후를 보인다.(*2-6*) 따라서 문합부 후방탈장의 치료에 있어 가장 중요한 것은 병의 초기상태에서 정확한 진단을 통해 수술 치료에 대한 결정을 빨리 하는 것이다. 위 절제술 등의 복부수술을 시행한 환자가 술 후 복통과 구토 등을 호소하게 되면 일반적인 이학적 검사와 신체적 검사 이외에 복부 초음파나 복부 전산화 단층촬영등의 방사선학적 검사를 통해 진단에 도움을 받는 경우가 많다. 그러나 아직 국내외적으로 이 문합부 후방탈장에 대해서는 정확한 진단 지침이나, 방사선학적 진단지침에 대한 보고가 거의 없는 실정이다. 이에 저자들은 위공장 문합술 후 발생할 수 있는 문합부 후방 탈장의 조기진단에 도움이 될 수 있는 초음파 소견과 전산화 단층촬영 소견들을 분석하여 보고하고자 한다.

방 법

계명대학교 동산의료원 외과학교실에서 지난 5년동안 수술을 통해 진단된 문합부 후방탈장 8예를 대상으로 하였다. 수술 전 초음파 검사를 통해 상장간막의 혈관, 소장, 그리고 장간막 자체의 이상소견과 이 구조물들의 회전의 정

도, 탈장된 소장 장벽의 비후 유무, 탈장된 소장의 확장 유무와 연동운동 감소 유무를 관찰했다. 전산화 단층촬영에서는 상장간막 혈관의 경로, 혈관 및 소장의 회전여부, 탈장된 소장 장벽의 비후 유무, 팽창 유무 및 조영증강 정도를 분석하였다.

초음파 검사나 전산화 단층촬영 검사에서 문합부 후방 탈장의 진단을 위한 기준은 배꼽주위의 소장과 장간막 혈관의 구조물들이 270도 이상으로 회전하는 경우로 했으며, 장간막 혈관의 이상은 상장간막의 동맥과 정맥의 분지들의 회전(twisting), 몰림(crowding), 전위(displacement), 펴짐(stretching) 및 상장간막 정맥 분지의 울혈 등의 소견으로, 전산화 단층촬영 검사에서 회전하는 장간막 및 좁아진 공장고리의 소견을 기준으로 했다. 탈장이 된 장의 팽창은 확장된 장의 내경이 2.5 cm 이상일 경우를 기준으로 했고, 탈장이 된 장의 벽 비후는 탈장이 되지 않은 장의 벽 두께보다 눈에 띄게 두꺼울 때를 기준으로, 그리고 탈장이 된 장의 조영 증강의 감소는 조영 후에 촬영한 사진에서 탈장이 되지 않은 장보다 조영 증강의 정도가 눈에 띄게 낮을 때를 기준으로, 초음파 검사에서 탈장된 장의 연동운동의 감소는 탈장이 되지 않은 장보다 장의 연동운동이 눈에 띄게 감소했을 때를 기준으로 했다.

결 과

대상환자의 수술 소견으로는 7예에서는 원심성 고리가 문합부 후방으로 탈장되어 있었고, 1예에서는 구심성 고리가 탈장되어 있었다(Fig. 1). 이들 환자의 연령 분포는 32~73세로 평균 61세였고, 전부 남자였다. 대상환자는 모두 과거 위암으로 위부분절제술을 시행받았으며, 이 중 7예에서 전결장(antecolic)형으로 위공장문합을 하였고, 나머지 1예는 본원에서 위절제술을 시행한 경우가 아니어서 문합의 형태에 대한 기록을 발견할 수 없었다(Table 1). 탈장이 발생하기까지의 기간은 위절제술을 받은 후 6일에서 8년이었으며, 술 후 한 달 이내가 2예, 4예는 그 후 1년 내에, 나머지 2예는 그 후 8년까지 다양하게 발생했다(Table 1).

이들은 모두 수술에 앞서 초음파 검사나 전산화 단층촬영 검사등의 방사선 검사를 통해 전향적으로 진단이 되었다. 원심성 고리가 탈장된 7예 모두에서 방사선 검사소견상 상장간막 혈관과 소장, 그리고 장간막이 배꼽주위에서 회전하는 소견이 관찰되었으며(Fig. 2), 탈장된 원심성 고리의 벽 비후는 5예(5/7)에서(Fig. 2C), 고리팽창은 2예(2/7)에서, 초음파 검사에서 탈장된 장의 연동운동의 감소는 2예(2/6)에서 보였다. 구심성고리가 탈장된 1예에서의 초음파와 전산화 단층촬영 검사소견은 문합부위 후방에서 확장되었으며, 회전하는 소견을 보이는 구심성 고리의 작은 분절이 관찰되었다(Fig. 3). 구심성 고리가 탈장된 1예를 제외한 7예에서 비정상적인 장간막 혈관의 모양이 관찰되었는데, 상장간막의 동맥과 정맥의 분지들의 회전(twisting), 몰림(crowding), 전위(displacement), 펴짐(stretching), 그리고 상장간막 정맥 분지의 울혈등이 혼합되어 나타났다. 상장간막 혈관

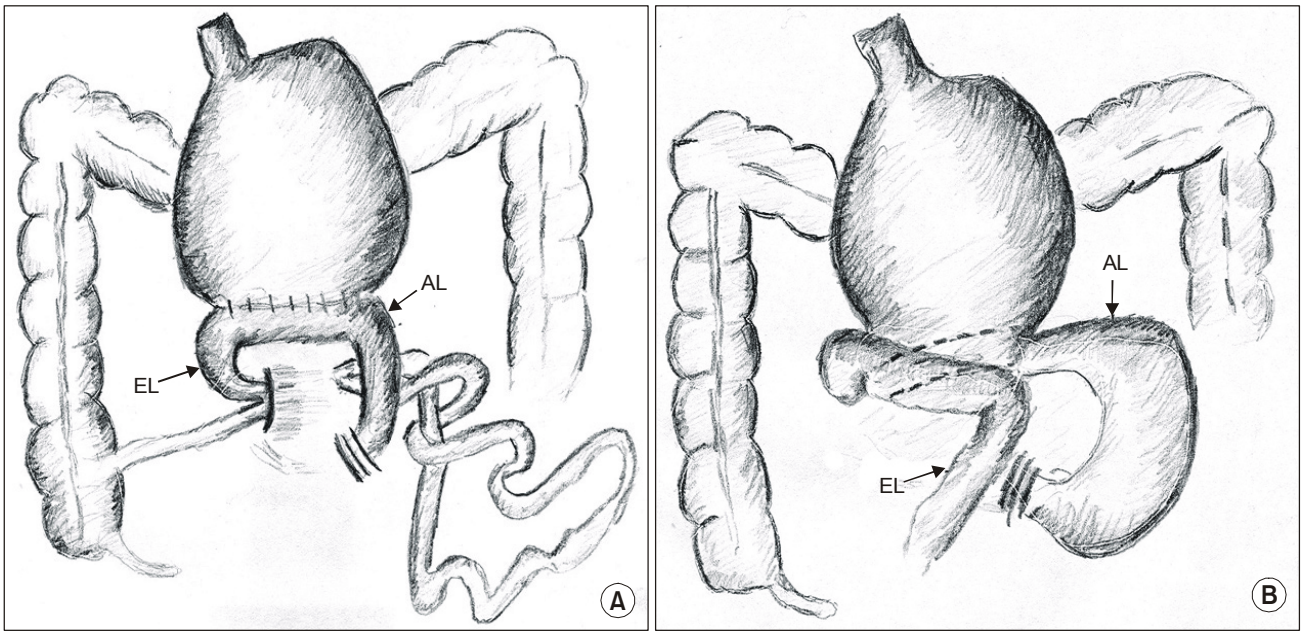

Fig. 1. Diagram of retroanastomotic hernia after gastrojejunostomy. (A) The efferent loop herniates through the defect behind the anastomosis of antecolic isoperistaltic gastrojejunostomy. (B) The afferent loop herniates through the defect behind the anastomosis of antecolic isoperistaltic gastrojejunostomy. AL = afferent loop; EL = efferent loop.

Table 1. US and CT follow-through examination findings of retroanastomotic hernia (n=8)

Age (y) /Sex	Type/Interval	Findings at US (n=7)	Findings at CT (n=7)	Findings at surgery (n=8)
67/M	Antecolic/1m10d	Dilatation of AL	Dilatation of AL Whirling of small portion of a long redundant AL	Herniation of 5-cm length of AL
71/M	Undescribed/8y		Whirling of EL, MV, and Ms Dilatation and thickening of herniated EL	Herniation of most EL
73/M	Antecolic/7d	Whirling of EL, MV, and Ms Thickening of herniated EL Decrease of peristalsis	Whirling of EL, MV, and Ms Thickening of herniated EL Decreased enhancement of herniated EL	Herniation of most EL Ischemia of EL - Secon look op Whole small bowel, large bowel necrosis
56/M	Antecolic/3y7m	Whirling of EL, MV, and Ms Dilatation and thickening of herniated EL Decrease of peristalsis		Herniation of most EL Ischemia of EL
32/M	Antecolic/6d	Whirling of EL, MV, and Ms Thickening of herniated EL	Whirling of EL, MV, and Ms Thickening of herniated EL	Herniation of 100-cm length of EL
51/M	Antecolic/4m	Whirling of EL, MV, and Ms Thickening of herniated EL	Whirling of EL, MV, and Ms Thickening of herniated EL	Herniation of 100-cm length of EL
65/M	Antecolic/9m11d	Whirling of EL, MV, and Ms	Whirling of EL, MV, and Ms	Herniation of 80-cm length of EL
70/M	Antecolic/10m12d	Whirling of EL, MV, and Ms	Whirling of EL, MV, and Ms	Herniation of most EL

Type = type of anastomosis; Interval = interval between gastrojejunostomy and retroanastomotic hernia; AL = afferent loop; CT = computed tomography; d = day; EL = efferent loop; F = female; M = male; m = month; Ms = mesentery; MV = mesenteric vessel; N = total number; n = number; US = ultrasound; y = year.

과 소장, 그리고 장간막이 배꼽주위에서 회전하는 소견은 원심성 고리가 탈장된 7예 모두에서 보였다. 수술 소견으로는 탈장된 장의 길이는 원심성 고리가 탈장된 경우는 100 cm 이상의 장들이 탈장되어 있는 경우가 대부분이었으나, 2예를 제외하고는 장의 괴사가 없어 도수 정복술과 탈장부위 봉합술로 수술이 완료되었다. 괴사가 동반된 2예의 환자 중 1예는 수술 도중 장의 색깔이 정상소견으로 돌아와 도수 정복술만을 시행하였으나, 1예에서는 위절제술을 시행받은 지 7일째 되는 환자로 십이지장과 직장을 제외한 거의 모든 소장, 대장이 감돈으로 인한 괴사 소견을 보여 2일 후 이차 추시수술(second look operation)을 시행하였으나 색깔의 변화가 없어 십이지장을 제외한 전 소장, 직장을 제외한 대장 절제술등의 광범위 장절제를 시행하였다.

고 찰

내탈장(internal hernia)은 복강 내 장기의 일부분이 복강 내의 선천성(congenital) 또는 의인성(iatrogenic)으로 생긴 정상 혹은 비정상적인 틈을 통해서 탈장되는 것이다. 위공장 문합술 후에 오는 내탈장은 1897년 Buddee(*7*)에 의해 처음으로 보고가 되었으나 1900년에 Petersen(*8*)이 상세한 기술을 해서 일명 “Petersen hernia”로도 불린다. 이 탈장의 발생은 결장 전방의 위공장 문합술과 결장 후방의 위공장 문합술 후에 공히 발생할 수 있으나,(*3,4*) 저자들의 경우에는 대부분이 결장 전방 문합술 후에 발생하였는데, 이는 저자들이 결장 전방 문합술을 선호하는 이유도 포함되어 있을 것이다. 문헌에 의하면 원심성 고리 탈장(efferent loop hernia)이 구심성 고리 탈장(afferent loop hernia)보다 3배의 빈도로 많이 발생하는 것으로 나타나 있는데, 이는 원심성 고리가 구심성 고리보다 길어 복강에서 자유로이 움직일 수 있는 범위가 크기 때문이고, 또한 구심성 고리도 길면 길수록 문합부 후방으로의 탈장 가능성이 많고 또한 꼬임의 가능성이 많다는 것이 알려져 있어, 최근 구심성 고리를 짧게 하는 추세가 구심성 고리탈장이 상대적으로 드문 원인이 될 것이다.(*1,3*) 대부분의 구심성 고리 탈장은 우측에서 좌측으로 들어가며, 원심성 고리 탈장은 문합부 바로 원위부의 공장에서 시작해서 점차적으로 나머지 소장의 많은 부분을 포함하며 드물게는 이동성 맹장이나 상행결장까지 탈장이 되기도 한다.(*1*) 때때로 큰 원심성 고리탈장은 구심성 고리를 폐쇄시켜서 구심성과 원심성 고리 모두의 폐쇄를 가져오는

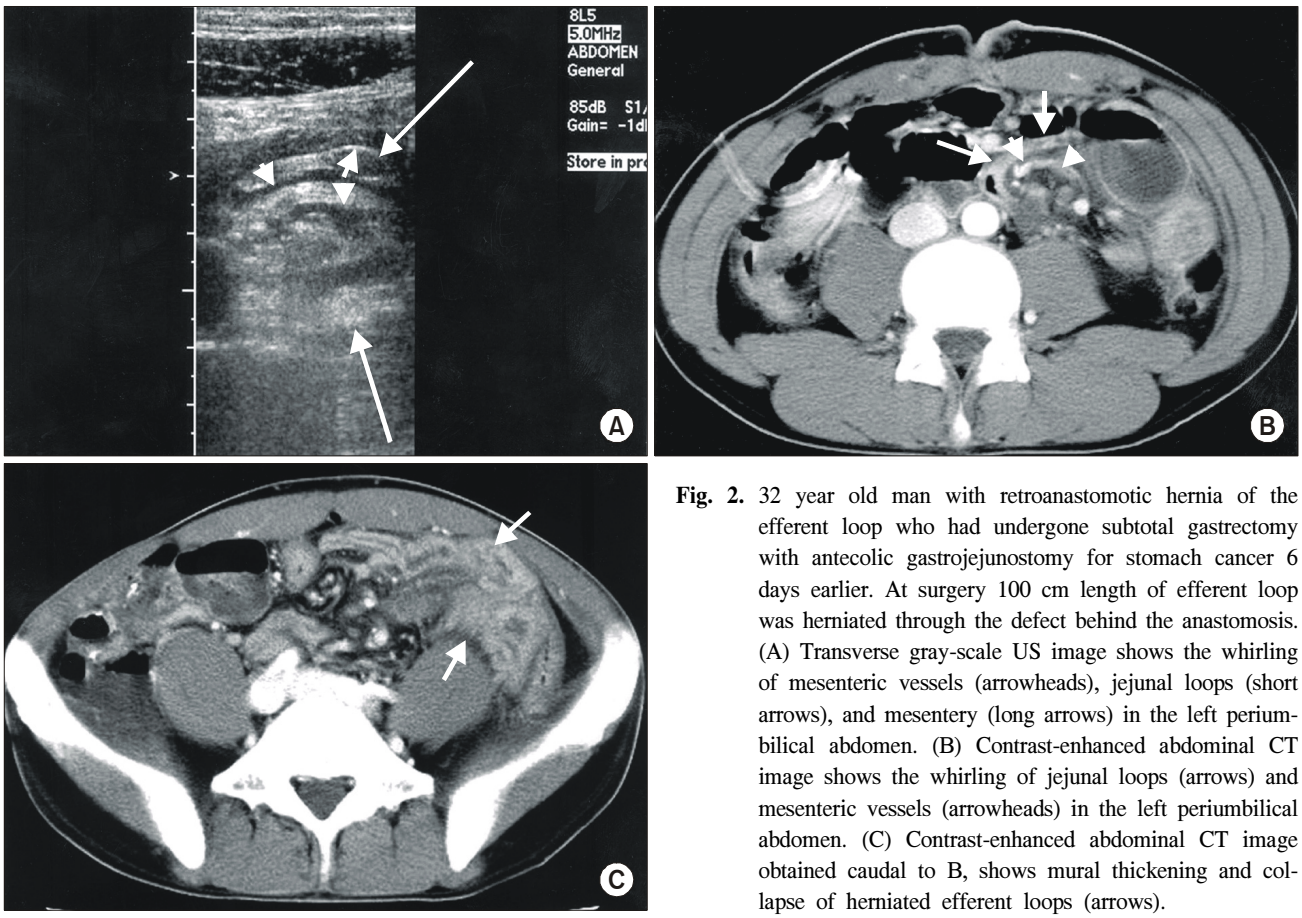

Fig. 2. 32 year old man with retroanastomotic hernia of the efferent loop who had undergone subtotal gastrectomy with antecolic gastrojejunostomy for stomach cancer 6 days earlier. At surgery 100 cm length of efferent loop was herniated through the defect behind the anastomosis. (A) Transverse gray-scale US image shows the whirling of mesenteric vessels (arrowheads), jejunal loops (short arrows), and mesentery (long arrows) in the left periumbilical abdomen. (B) Contrast-enhanced abdominal CT image shows the whirling of jejunal loops (arrows) and mesenteric vessels (arrowheads) in the left periumbilical abdomen. (C) Contrast-enhanced abdominal CT image obtained caudal to B, shows mural thickening and collapse of herniated efferent loops (arrows).

경우도 있다.(*1,9*) 문합부 후방 탈장의 발생시기에는 탈장의 50%는 수술 1개월 내에 생기고 다른 25%는 그 후 첫 1년 내에 나머지 25%는 그 이후에 온다고 알려져 있다.(*5*) 저자들의 경우에는 술 후 1주일 내에 발생한 경우가 25%, 1년 내에 발생한 경우가 75%였다.

문합부 후방탈장의 임상증세는 일정치 않아 일반적으로 쥐어짜는 듯한 복통과 상부소장 폐쇄증후등의 비특이적인 임상소견을 가져오고, 수술 초기에 발생한 경우에는 그 증상이 미주신경 절단술 후에 오는 이완증(postvagotomy atony)이나 문합부 부종, 혹은 췌장염 등으로 오인되기 쉬우며, 폐쇄성 고리 폐쇄(closed loop obstruction)의 신체 증후는 교액이 생기기 전에는 확실하지 않은 경우가 많아서 흔히 수술이 지연되게 된다.(*5,6*) 원심성 고리 탈장에서의 증상은 고위 장폐색의 증세를 나타내어 복부 팽만, 일반적인 산통(coliky pain)과 담즙이 섞인 구토가 발생하나, 구심성 탈장에서는 단지 구심성 고리만 탈장되므로 상복부에 갑작스럽게 생겨 지속되는 통증이 존재하며 구토는 드물고 담즙을 함유하지 않는다. 혈청 아밀라제치는 구심성 고리 탈장이나 원심성 고리 탈장환자에서 모두 증가될 수 있는데, 이는 모두 구심성 소장의 폐색에 의한 십이지장 내압 항진으로 췌관으로의 역압력이 가해져서 생기는 것으로 설명된다.(*1,9,10*)

이와 같이 문합부 후방탈장은 상부장관 폐쇄증의 비특이적인 임상소견을 보여 이학적 검사나 신체적 검사만으로는 술전 정확한 진단은 거의 불가능하여 급성 복통이라고 의심하면서도 술 전 처치, 전해질 교정등의 지연된 진단으로 인해 불가역성 장혈류순환장애에서 장괴저까지 일으키게 되어, 비관혈적 방법으로 거의 100%의 사망률을 보이며, 또한 수술을 하여 정복시킨 환자에서도 사망률이 30%가 넘는 등의 좋지 않은 예후를 보이므로 교액이 오기 전 조기진단에 의한 수술적 처치가 중요하다.(*11-13*) 그러므로 위공장문합술을 시행 받은 환자에서 갑자기 진행되는 급격한 상복부 동통과 구토등 장폐쇄의 여러 증상이 있고, 혈청 아밀라아제치 상승 등과 같은 증상으로 문합부후방탈출증을 진단내리기 위해서는 정확한 과거 수술력과 함께 초음파와 전산화 단층촬영 검사와 같은 방사선 검사를 통한 정확하고 믿을 만한 증후가 진단에 중요한 역할을 할 수 있을 것으로 생각된다.

그러나 아직까지 원심성 고리가 탈장된 문합부 후방 탈장의 초음파나 전산화 단층촬영의 소견에 대한 보고는 국내외적으로 없으며, 구심성 고리와 원심성 고리가 모두 탈장된 문합부 후방 탈장을 초음파 검사로 구심성 고리 증후

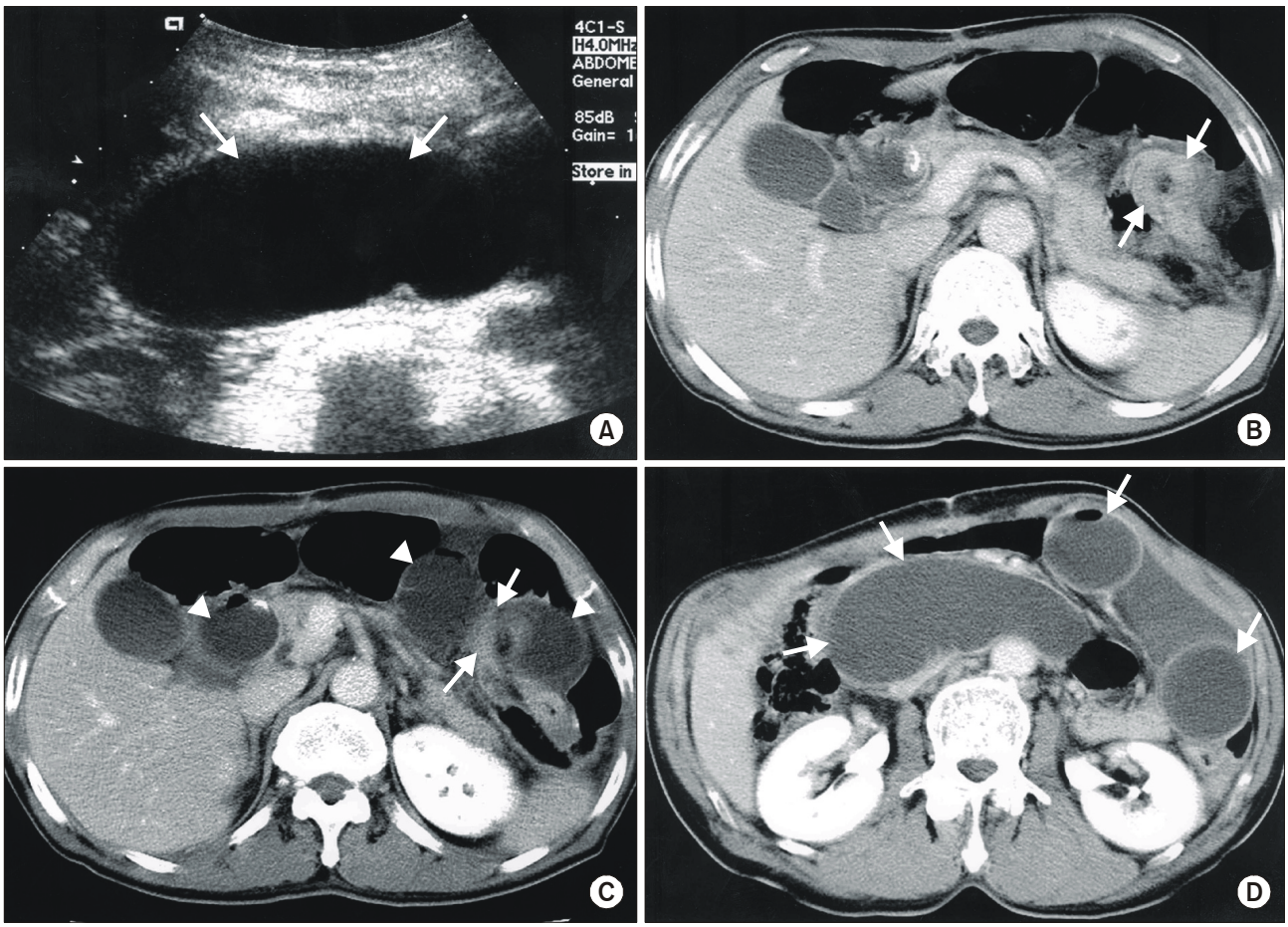

Fig. 3. 67 year old man with retroanastomotic hernia of the afferent loop who had undergone subtotal gastrectomy with antecolic gastrojejunostomy for stomach cancer 40 days earlier. At surgery 5cm length of afferent loop was herniated through the defect behind the anastomosis. (A) Transverse gray-scale US image shows marked dilatation of third and fourth duodenum (afferent loop) (arrowheads) in the epigastric region. (B) Contrast-enhanced abdominal CT image shows the whirling of short segment of a long redundant afferent loop behind the anastomosis (arrows). (C) Contrast-enhanced abdominal CT image obtained 1.5 cm caudal to B shows markedly dilated afferent loop (arrowheads) and the whirling afferent loop (arrows). (D) Contrast-enhanced abdominal CT image obtained caudal to C shows markedly dilated afferent loop (arrowheads).

군으로 진단한 1예에 불과하다.(*9*) 본 저자들이 관찰하고 조사한 바에 의하면 문합부 후방 탈장을 방사선학적으로 진단을 내리기 위해서는 일반적으로 장이 좁은 구멍을 통과해서 넓은 공간으로 탈장이 될 때 좁은 구멍을 지난 부분을 축으로 회전하게 되며 염전이 올 수도 있어서 초음파 검사나 단층촬영 검사에서 소용돌이 모양의(whirl sign) 회전 소견이 이 질환을 진단하는 단서를 제공하리라 생각한다.(*14,15*) 이에 장간막의 혈관의 경로와 회전의 유무에 특별한 주의를 기울여야 하고 동시에 탈장된 장의 비후가 흔하므로 이 소견에 세심한 관찰을 하여야 한다. 문합부 후방 탈장에서는 탈장된 장의 팽창의 빈도는 높지 않으므로, 여기서 생기는 교액은 폐쇄성 고리의 팽창에 따른 압박에 의한 것보다는 장간막 혈관의 꼬임에 의해 생긴다고 생각된다. 실시간 초음파에서 장의 연동운동 감소 소견이나 혈류 감소의 소견도 흔하지는 않으나 도움이 될 것이며, CT 검사에서의 장벽의 조영 증강의 감소 소견도 도움이 된다.(*9,16*) 탈장된 장벽의 비후는 탈장된 장의 허혈과 부종에 의한 것으로 생각되며 탈장된 장의 연동 운동의 감소나 조영 증강의 감소 또한 허혈과 부종에 의한 것으로 생각된다. 탈장된 장의 팽창의 존재 유무는 유입 고리(entering limb)가 심하게 폐쇄되면 존재하지 않고 유입고리가 열리고 유출 고리(returning limb)가 폐쇄되면 확장되어서 보인다고 생각된다. 구심성 고리의 탈장시에는 구심성 고리의 심한 팽창과 이로 인한 역 압력으로 담도가 확장된 소견이 보이므로 초음파나 CT검사에서 구심성 고리 증후군으로 쉽게 진단을 할 수 있다. 그러나 이 증후군이 동반될 수 있는 여러 원인들, 즉 유착, 문합부의 꼬임, 내탈장, 문합부 협착, 악성종양, 그리고 문합부를 둘러싸는 염증들 중에서 정확히 문합부 후

방 탈장으로 진단을 내리기는 매우 어려우나, 문합부 후방에 짧은 길이의 구심성 고리의 회전이 보이면 이 진단을 추정할 수 있을 것이다.(*9,17*)

소용돌이의 증후(whirl sign)는 장과 장간막을 회전시킬수 있는 어떠한 상황에서도 올 수 있으며 중간장관 염장(mid-gut volvulus), 내탈장, 심한 유착에 의한 완전 소장폐쇄, 그리고 위, 소장 혹은 대장의 수술 후에 올 수 있으며 염전에 특이한 소견은 아니다.(*18,19*) 그러나 위 공장 문합술의 수술력이 있는 환자에서 배꼽주위에서 상장간막 혈관들과 장간막, 그리고 공장이 회전하는 소견을 보이면 원심성 고리가 탈장된 문합부 후방탈장을 추정할 수 있다.

결론적으로 위 공장 문합술을 받은 환자에서 초음파 검사 및 CT 검사에서 배꼽 주위에서 장간막 혈관들과 공장 및 장간막이 회전하는 소견은 문합부 후방 탈장의 진단에 있어 매우 유용한 소견이며 그 외에 탈장된 장의 비후, 팽창, 연동운동의 감소, 조영 증가의 감소 등의 부수적인 소견도 이 병의 진단에 도움을 주며, 이러한 소견들은 이 병을 진단하는데 도움이 될 것으로 생각된다.

REFERENCES

1) Rutledge RH. Retroanastomotic hernias after gastrojejunal anastomoses. Ann Surg 1973;177:547-53.
2) Morton CB, Alrich EM, Hill LD. Internal hernia after gastrectomy. Ann Surg 1955;141:759-64.
3) Sebesta DG, Robson MC. Petersen's retroanastomotic hernia. Am J Surg 1968;116:450-3.
4) Johnson JM, Wood M, Lawson J, Hale HW Jr. Retroanastomotic hernia. Arch Surg 1974;108:363-5.
5) Meyers MA. Internal abdominal hernia. In: Meyers MA, editor. Dynamic radiology of the abdomen. 5th ed. New York: NY: Springer; 2000. p.711-48.
6) Ghahremani GG. Abdominal and pelvic hernias. In: Gore RM, Levine MS, editors. Textbook of gastrointestinal radiology. 2nd ed. Philadelphia, Pa: Saunders; 2002. p.1993-2009.
7) Buddee. Demonstration eines falles von achsendrehung des dundarms und des zegehoerigen mesenteriums. Dtsch Med Wochenschr 1987;23:146-8.
8) Petersen, W. Concerning twisting of the intestines following a gastroenterostomy. Arch Klin Chir 1900;62:94-114.
9) Ogata M, Ishikawa T. Acute afferent loop obstruction caused by retroanastomotic hernia. J Ultrasound Med 1993;12:697-9.
10) Everett, WG, Samposon, D. Afferent loop obatruction mimicking acute pancreatitis. Br J Surg 1969;56:843-4.
11) Cannon JA, Weeks WH. Complications of the internal hernia ring routinely left un closed in gastroenterostomy: report of two cases and method of prevention. Ann Surg 1953;138:772-8.
12) Hwang HC, Choi CR. Retroanastomotic hernia-Two cases of acute afferent loop syndrome. J Korean Surg Soc 1978;20:55-62.
13) Cho WH, Lee JH, Park YK. Retroanastomotic hernia. J Korean Surg Soc 1987;33:62-72.
14) Shaff MI, Himmelfarb E, Sacks GA, Burks DD, Kulkarni MV. The whirl sign: a CT finding in volvulus of the large bowel. J Comput Asst Tomogr 1985;9:410.
15) Khurana B. The whirl sign. Radiology 2003;226:69-70.
16) Balthazar EJ, Birnbaum BA, Megibow AJ, Gordon RB, Whelan CA, Hulnick DH. Closed-loop and strangulating intestinal obstruction: CT signs. Radiology 1992;185:769-75.
17) Wise SW. Case 24:Afferent loop syndrome. Radiology 2000;216:142-5.
18) Fisher JK. Computed tomographic diagnosis of volvulus in intestinal malrotation. Radiology 1981;140:145-6.
19) Blake MP, Mendelson RM. The whirl sign: a non-specific finding of mesenteric rotation. Australas Radiol 1996;40:136-9.