J Korean Soc Coloproctol: Vol. 25, No. 4, 264-7, 2009
DOI: 10.3393/jksc.2009.25.4.264

맹장에서 발생한 고립성 용종양 신경절 신경종

박지영 · 강유나 · 박경식[1] · 최미선
계명대학교 의과대학 병리학교실, [1]내과학교실

Solitary Polypoid Ganglioneuroma of the Cecum

Ji young Park, M.D., Yu Na Kang, M.D., Kyung Sik Park, M.D.[1], Misun Choe, M.D.
Departments of Pathology and [1]Internal Medicine, Keimyung University School of Medicine, Daegu, Korea

A ganglioneuroma is a very rare neoplasm in the gastrointestinal tract and consists of ganglion cells, nerve fibers, and supporting cells. A gastrointestinal ganglioneuroma is occasionally related to inherited diseases, like neurofibromatosis type I and multiple endocrine neoplasm type 2b. We have experienced a case of a solitary polypoid ganglioneuroma in the cecum of a patient with no history of inherited diseases. The patient was a 56-yr-old male who had suffered from dyspepsia for a year. On the colonoscopic examination, a sessile polyp, measuring 0.7×0.7 cm in greatest dimensions, was discovered and eliminated. The remaining large intestine was unremarkable. Microscopically, the polyp was composed of isolated or nested ganglion cells admixed with a proliferation of spindle cells in the mucosa and the submucosa. The background showed interspersed cystic glands in an expanded lamina propria. Immunohistochemically, the ganglion cells were positive for NSE and NeuN while the spindle cells demonstrated a positive response to S-100 protein. Since a ganglioneuroma has a benign nature, complete resection is the treatment of choice.

Keywords: *Ganglioneuroma; Polyp; Cecum*
중심단어: 신경절 신경종, 용종, 맹장

서 론

신경절신경종은 신경절 세포, 신경섬유사 그리고 신경절 아교세포로 이루어지는 양성 종양이다. 주로 후종격동과 후복벽에서 발생하며 소화관에서 발생하는 경우는 매우 드물다. 또한 소화관에서 발생하는 신경절신경종은 신경섬유종증 1형, 다발성 내분비종양 2b형, 가족성 대장 용종증, 유년성 용종증 등의 유전성 질환과 관련되어 다발성 또는 미만성으로 발생할 수 있는 것으로 알려져 있다.[1] 소화관에서 발생한 신경절신경종은 국내에서는 현재까지 유전성 질환과 동반된 1예와 이들의 동반 없이 발생한 2예만이 보고된 바 있다.[2-4] 이에 저자들은 유전성 질환과 관계없이 맹장에서 발생한 고립성 신경절 신경종 1예를 보고하고자 한다.

Received : October 22, 2008 Accepted : April 7, 2009
Correspondence to : Misun Choe, M.D.
Department of Pathology, Keimyung University School of Medicine,
194 Dongsan-dong, Joong-gu, Daegu 700-712, Korea
Tel : +82.53-250-7035, Fax : +82.53-250-7211
E-mail : msc@dsmc.or.kr
©2009 The Korean Society of Coloproctology

증 례

56세 남자가 1년간 간헐적으로 지속된 소화불량을 주소로 본원 소화기 내과에 내원하였다. 과거력상 환자는 10년 전 본원에서 본태성 고혈압으로 진단받고 losartan을 규칙적으로 복용하고 있었으며, 그 외에 특이한 병력 사항은 없었다. 2년 전 건강검진에서 시행한 대장내시경상에서 특이소견은 관찰되지 않았었다. 내원 당시 시행한 대장내시경에서 맹장에 7.0×7.0 mm 크기의 무경성 용종이 한 개 발견되어 용종제거술을 시행하였다(Fig. 1). 용종의 표면은 둥글고 매끈하였으며 궤양 또는 출혈의 소견은 없었다. 조직학적 소견으로는, 확장된 고유판과 점막하층에 방추형 세포의 무리들이 증식되어 있었고, 이들 사이사이에 신경절 세포가 불규칙하게 덩어리를

지어 존재하고 있었으나, 표면을 덮은 상피세포는 정상소견을 보였다(Fig. 2). 면역조직화학 염색에서 방추형세포는 S-100에 강한 양성 소견을 보였으며(Fig. 3A), 신경절세포는 neuron specific enolase (NSE)와 neuN에 양성 반응을 나타내어 신경절신경종에 합당하였다(Fig. 3B, C).

고 찰

신경절신경종은 신경절 세포, 신경섬유사 그리고 변형된 슈반세포로 생각되는 신경절 아교세포로 이루어진 양성 종양이다. 성인의 교감신경계에서 발생하는 종양 중에서 가장 흔하며 대부분이 교감신경절이 위치한 후종증격동, 후복벽 등에서 발생한다.[5] 드물게 소화관을 포함한 내장 장기에 발생할 수 있으며 이러한 경우에는 부교감신경절에서 발생하였을 것으로 생각된다.[5] 일부 신경절신경종은 악성인 신경모세포종이 분화하면서 신경절모세포종을 거쳐 완전히 성숙되어 나타날 수 있으나 소화관에서 신경모세포종과 연관된 예는 보고된 바가 없다.[5]

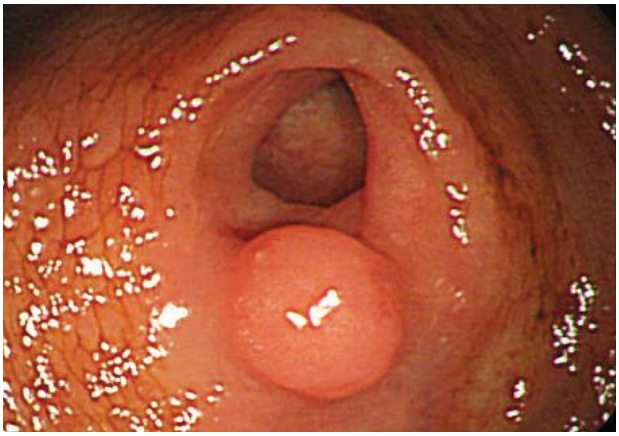

Fig. 1. Colonoscopy showed a sessile polyp, measuring 7.0×7.0 mm, in the cecum.

소화관에서 발생하는 신경절신경종은 매우 드물며 1928년 Poate 등이 1예를 처음으로 보고하였다.[6] 소화관에서 발생하는 신경절신경종은 1) 고립성 용종양 신경절신경종, 2) 신경절신경종성 용종증, 3) 미만성 신경절신경종증의 세 가지로 구분된다. 고립성 용종양 신경절신경종은 신경절신경종이 주변과 좋은 경계를 이루면서 단독으로 내강 쪽으로 용종형으로 성장하는 것이고 신경절신경종성 용종증은 경계가 좋은 용종들이 다발성으로 존재하는 것이다. 반면에 미만성 신경절신경종증은 경계가 뚜렷하지 않은 신경절신경종성 증식이 미만성 또는 결절성으로 관찰되는 것을 말한다. 미만성 신경절 신경종증은 신경섬유종증 1형, 다발성 내분비종양 2b형, 소화관의 다발성 신경섬유종 등과 관련이 있으며 신경절신경종성 용종증의 경우에는 가족성 대장 용종증, 유년성 용종증, 결절성 경화증, Cowden병, 다발성 지방종 등의 질환과 관련되어 발생하는 것으로 알려져 있다.[7] 또한 신경절신경종이 유전성 질환이 있는 환자에서 발생한 경우 고립성 용종형보다는 미만성 신경절신경종증의 형태로 발생하는 반면, 고립성 용종의 형태로 발생한 경우에는 유전성 질환과 관련이 없는 것으로 알려져 있다.[7] 국내에서는 Park 등이 신경섬유종증 1형에 동반된 한 예의 신경절신경종을 보고한 바 있으며 연관된 전신질환 없이 단독으로 발생한 예가 하행결장과 직장에서 각각 보고된 바 있다.[2-4]

이 종양의 병인에 대해서는 아직 정확히 규명되지는 않았으

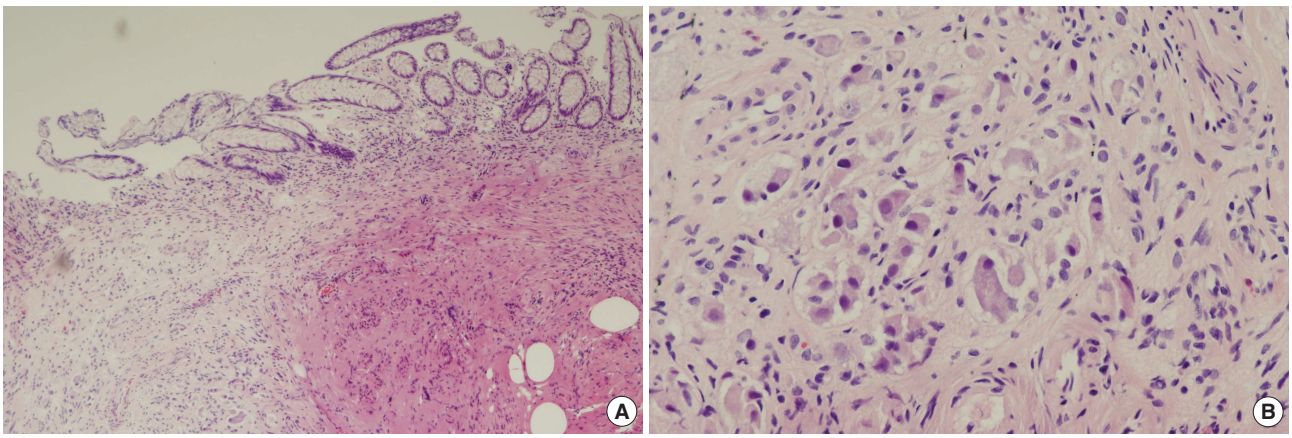

Fig. 2. (A) Microscopic finding of the sessile polyp. The polyp was composed of isolated or nested ganglion cells admixed with a proliferation of spindle cells in an expanded lamina propria (H&E stain, ×100). (B) High power view of the polyp. There were isolated or nested ganglion cells admixed with a proliferation of spindle cells (H&E stain, ×400).

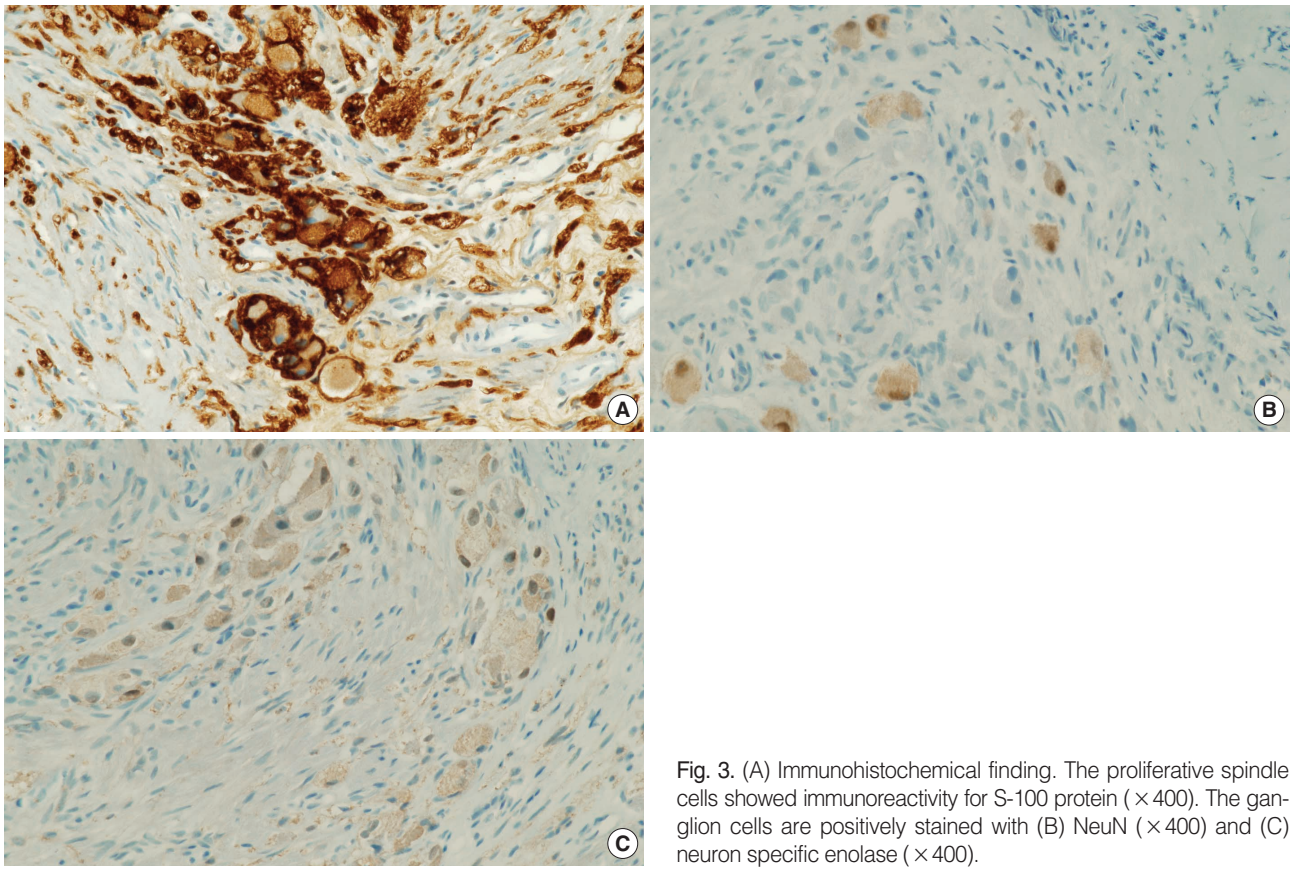

Fig. 3. (A) Immunohistochemical finding. The proliferative spindle cells showed immunoreactivity for S-100 protein (×400). The ganglion cells are positively stained with (B) NeuN (×400) and (C) neuron specific enolase (×400).

나 과오종성 혹은 반응성 병변으로 보는 견해가 지배적이다.[7-9] 특히 다발성 내분비종양 2b형과 관련된 신경절신경종증의 경우 신경성장인자에 대한 반응성 성장일 가능성이 보고된 바 있다.[9] 그러나 고립성 용종양 신경절신경종은 대부분이 정상적으로는 신경절세포가 없는 점막층에서 발생하는 경우가 많으므로 분리종으로 보는 것이 타당하다는 견해도 있다.[7]

소화관의 신경절신경종은 세 가지 형태 모두에서 주로 대장과 직장에서 발생하고, 그 외 충수돌기, 위장, 십이지장, 항문에서 발생하기도 한다.[7,10] 소화관에서 발생한 신경절신경종은 신경섬유종증 1형의 환자에서 발생하였던 1예에서 악성 경과를 취한 것으로 보고되었으나, 기본적으로는 양성 종양이다.[6,8] 고립성 용종양 신경절신경종은 주로 40-60대에 발생하며 임상적으로 특별한 증상 없이 내시경이나 수술 중에 우연히 발견되는 경우가 많고, 증상이 있는 경우 종양의 크기와 위치에 따라 직장출혈, 복통, 체중감소, 배변습관의 변화, 과민성 대장증, 급성 충수염 등이 나타날 수 있다.[11] 대개 2 cm 이하의 크기가 작은 무경성 혹은 유경성의 용종 형태로 나타나며 육안 소견상 유년성 용종 혹은 증식성 용종과 비슷하다.[7] 조직학적 소견으로는 명확한 신경다발을 형성하지 않는 방추형 세포의 군집 사이에 신경절 세포가 불규칙하게 무리를 지어 존재하는 소견을 보인다. 이 병변은 점막층 혹은 점막하층에서 발생하여 점막열의 구조를 변형시키고 낭종성 선을 형성하며, 고유판을 확장시킨다. 종양에 대한 면역조직화학 염색에서 고유판과 점막하층의 신경절세포는 synaptophysin, NeuN, neurofilament, vasoactive intestinal peptide (VIP), neuron specific enolase (NSE)에 양성 반응을 나타내고, 방추형 세포는 S100에 양성으로 표현된다.

고립성 용종양 신경절신경종은 양성 종양이므로 종양의 국소 절제만으로 완치가 가능하며, 유전적 질환과 관련된 경우가 아니라면 장기간의 추적 관찰을 요하지 않는다.[10] 그러나 종양이 다발성이거나 유전적 질환과 관련이 되어 있는 경우, 아전대장절제술과 같은 근원적인 수술적 치료가 필요할 수도 있다.[12,13] 유전적 질환과 연관없이 발생한 고립성 신경절신경종의 경우, 절제 변연부에 종양이 잔존하더라도 추가 절제없이 추적 관찰만으로도 충분할 것으로 생각된다. 그러나 이 병변의 치료에 대한 보고가 많지 않으므로 향후 지속적인 연구가 필요할 것이다.

본 증례의 경우 56세 남자환자에서 발생한 맹장의 고립성

용종양 신경절신경종으로 상기 증상들은 없었으나 소화불량을 호소하였다. 이학적 검사 및 과거력상에서 유전적 질환이 발견되지 않았으며 가족력상에서도 특이소견은 없었다. 고립성 용종양 신경절신경종은 다른 전신질환과의 연관 없이 발생하며 양성이므로 추가적인 검사나 치료는 필요치 않을 것으로 판단된다.

REFERENCES

1. Dellinger GW, Lynch CA, Mihas AA. Colonic ganglioneuroma presenting as filiform polyposis. J Clin Gastroenterol 1996;22:66-70.
2. Bang BW, Jeong S, Kim CH, Lee DH, Kim JM, Lee JI, et al. A case of polypoid ganglioneuroma of the colon. Korean J Gastrointest Endosc 2008;36:48-51.
3. Park MJ, Kim HY, Won NH, Kim IS, Lee KN, Paik SY. Gastrointestinal tumors associated with von Recklinghausen's neurofibromatosisa: a report of two cases. Korean J Pathol 1985;19:345-9.
4. Kim SH, Choi CH, Paik YH, Kim WH, Kim HG. Isolated polypoid ganglioneuroma in the rectum; a case report. Korean J Pathol 2001; 35:344-6.
5. Scheithauer BW, Woodruff JM, Erlandson RA. Atlas of Tumor Pathology: Tumors of the Peripheral Nervous System. Washington, DC: Armed Forces Institute of Pathology; 1999.
6. Beer TW. Solitary ganglioneuroma of the rectum: report of two cases. J Clin Pathol 1992;45:353-5.
7. Shekitka KM, Sobin LH. Ganglioneuromas of the gastrointestinal tract. Relation to Von Recklinghausen disease and other multiple tumor syndromes. Am J Surg Pathol 1994;18:250-7.
8. Chan OT, Haghighi P. Hamartomatous polyps of the colon: ganglioneuromatous, stromal, and lipomatous. Arch Pathol Lab Med 2006;130: 1561-6.
9. DeSchryver-Kecskemeti K, Clouse RE, Goldstein MN, Gersell D, O'Neal L. Intestinal ganglioneuromatosis. A manifestation of overproduction of nerve growth factor? N Engl J Med 1983;308:635-9.
10. Fenoglio-Preiser CM, Noffsinger AE, Stemmermann GN, Lantz PE, Listrom MB, Rilke FO. Gastrointestinal Pathology. 3rd ed. Philadelphia: Lippincott-Raven; 2008.
11. Zarabi M, LaBach JP. Ganglioneuroma causing acute appendicitis. Hum Pathol 1982;13:1143-6.
12. Urschel JD, Berendt RC, Anselmo JE. Surgical treatment of colonic ganglioneuromatosis in neurofibromatosis. Can J Surg 1991;34:271-6.
13. Haraguchi M, Kinoshita H. Multiple rectal carcinoids with diffuse ganglioneuromatosis. World J Surg Oncol 2007;5:9-13.