The Korean Journal of Pathology
2004; 38: 145-56

방사선 조사에 의한 폐손상에서 Angiotensin-1 Converting Enzyme Inhibitor (Captopril)의 폐섬유화의 경감 효과

권건영 · 정혜라 · 권선영 · 김진희[1] 김옥배[1]

계명대학교 의과대학 병리학교실
[1]방사선종양학교실

접 수 : 2004년 5월 6일
게재승인 : 2004년 6월 2일

책임저자 : 권 건 영
우 700-712 대구시 중구 동산동 194
계명대학교 의과대학 병리학교실
전화: 053-250-7482
Fax: 053-250-7852
E-mail: k19156ky@dsmc.or.kr

*본 연구는 한국과학재단 목적기초연구 (2000-1-20600-005-2)의 지원으로 수행되었음.

Reducing Effect of Angiotensin-1 Converting Enzyme Inhibitor (Captopril) in Fibrosis of Radiation Induced Lung Injury

Kun Young Kwon, Hae Ra Jung, Sun Young Kwon, Jin Hee Kim[1] and Ok Bae Kim[1]

Departments of Pathology and [1]Radiation Oncology, Keimyung University School of Medicine, Daegu, Korea

Background : The captopril reduces radiation induced lung injury and fibrosis. We designed a study to evaluate the antifibrogenic effect of Captopril in radiation induced lung injury. **Methods :** Fifty Sprague-Dawley rats were divided into radiation group (I) (n=30) and radiation plus captopril group (II) (n=15). The rats were sacrificed at 12 hours and 11 weeks after radiation. We examined light microscopic, immunohistochemical and electron microscopic features in each groups. **Results :** In Group I, the lungs showed acute lung injury at 12 h. The lungs showed patchy fibrosis with collagen deposits at 11 weeks. The severity of the alveolar injury and fibrosis was correlated with radiation doses. The Group II showed less severe lung fibrosis than Group I. The mean numbers of mast cells and myofibroblasts of Group II were lower than Group I ($p< 0.05$). The TNF-α and TGF-β were higher expressed according to radiation doses in Group I, and less prominent in Group II. Ultrastructurally, the alveolar cell injury and fibrosis were less severe in Group II. The TUNEL stains showed higher expressions according to radiation doses in Group I, and expressed in Group II. **Conclusions :** The captopril decreases the number of mast cells and myofibroblasts, reduces collagen deposition and apoptosis of alveolar cells in rat lungs after radiation, and so reduces the degree of pulmonary injury and fibrosis.

Key Words : Captopril-Radiation-Lung Fibrosis-In Situ Nick-End Labeling

방사선 치료는 백혈병과 악성 림프종 등 전신적 악성 종양이나 흉부, 복부 혹은 골반 등의 국소적 악성 종양의 치료를 위해서, 그리고 골수이식을 위한 전신의 면역작용 억제를 위해서도 사용되고 있다.[1] 그러나 치료 목적으로 사용하는 방사선 조사에 의해서 종양 주위의 정상 조직에 급성 손상이 발생하며, 만성으로 진행하는 경우에는 아교질 침착과 미만성 섬유화로 폐 기능 상실을 초래한다.[2,3] 따라서 방사선 조사 후 흔히 발생하는 인근 정상 조직의 손상을 줄이기 위해 많은 연구자들이 임상 연구와 동물 실험을 하여 왔다.[4-6] 방사선에 의한 정상 조직의 손상을 예방하거나 감소시킬 목적으로 사용하는 약물에는 colchicine,[4] penicillamine,[5] glucocorticosteroid[6] 등을 들 수 있지만, 동물 실험을 통한 결과 이들 약제의 독성이 너무 강하여 임상 환자에게 적용하기는 부적합한 것으로 보고 있다.

Captopril은 angiotensin-1 converting enzyme의 억제제로서 전신 소동맥의 저항을 감소시키고 수축기와 이완기의 혈압을 낮추는 항고혈압제로 알려져 있다.[7] 임상적으로 captopril은 이뇨제나 β-수용체 차단 약물을 사용할 수 없는 환자에게 사용하며, 울혈성 심부전, 당뇨병, 좌심실 비대 및 부정맥이 있는 환자에게도 흔히 사용하고 있다.[8] 여러 동물 실험에서 captopril이 신장,[9] 피부,[10] 소장[11] 및 폐[12-14]에서 방사선 조사 후 발생하는 조직 손상을 경감시키거나 예방 효과가 있음이 보고된 후, 임상 및 기초 의학자들이 많은 관심을 가지게 되었다. 방사선으로 인한 조직 손상에서 captopril의 효과에 관련된 기전으로 captopril이 아교질 침착과 비만세포(mast cell) 축적을 감소시키며, 방사선 조사로 초래된 혈관 내피세포 손상을 줄이고 섬유모세포의 증식을 억제하는 기능이 있다고 보고되고 있다.[13-15] 그러나 방사선 조사에 의한 조직 손상에서 captopril의 항염증 반응에 대해서는 아직도 그 기전이 완전히 규명되지 않았다. 국내에서 방사선 조사와 관련된 폐손상에 대한 연구 보고에는 방사선 폐렴의 촉진 요인,[16] 방사선 조사에 의한 가토 폐손상의 전산화 단층촬영 소견과 병리소견의 비교 검토,[17] 방사선 조사로 유발된 급성 폐손상에 대한 스테로이드 효과[18] 및 captopril 효과[14] 등이 있다. 그러나 방사선

조사로 초래된 폐실질의 급성 및 만성 손상과 captopril의 폐섬유화에 대한 경감 효과에 관한 형태학적 비교 연구는 문헌상에 제한적이다.[12-15]

이에 저자들은 흰쥐 우측 흉곽 부위에 방사선 조사를 실시하여 초래한 급성 및 만성 폐조직 손상의 변화를 광학현미경과 전자현미경을 통해 형태학적으로 관찰하고, 방사선 단독 조사군과 captopril 투여군에서 폐손상의 정도를 비교하였다. 그리고 방사선 조사로 인한 폐손상에서 조사량에 따른 세포자멸사 출현의 정도를 terminal deoxynucleotidyl transferase mediated dUTP nick end labeling (TUNEL) 염색으로 평가하였다. 또한 만성 폐손상에서 비만세포 출현과 TNF-α 및 TGF-β의 발현 양상을 관찰하여 각 실험군에서 차이가 있는지를 비교하여, captopril 투여 후의 폐손상 경감 효과를 알아보고자 이 연구를 실시하였다.

재료와 방법

연구 재료

체중 250 g 내외의 Sprague-Dawley 종 숫컷 흰쥐를 일정 기간 사육하여 건강하다고 판단되는 50마리를 골라서 실험 재료로 사용하였다.

연구 방법

실험은 방사선 조사만 실시한 군(n=30)과 방사선 조사 후 captopril을 투여한 군(n=15)으로 나누어 실시하였다. 방사선 조사만 실시한 군에는 10 gray (Gy), 20 Gy, 30 Gy로 방사선 조사량을 달리하여 우측 흉부에 부분 조사하고 12시간 및 11주 경과 후 폐장에 일어난 변화를 육안, 광학현미경 및 전자현미경으로 관찰하였다. Captopril을 함께 투여한 실험군에는 방사선을 각각 조사한 후 captopril 500 mg/L를 매일 경구로 투여하여 11주가 경과한 후 희생시켜서 폐장의 변화를 관찰하였다. 대조군(n=5)은 방사선 조사 및 captopril을 투여하지 않은 채 흰쥐를 12시간 및 11주가 지난 후 희생시켰다.

방사선을 조사한 방법으로는 pentotal sodium 400 mg/kg을 흰쥐 복강 내에 주사하여 마취한 후, 우측 흉곽 부위를 남기고 나머지 몸체는 납으로 가린 다음 6 MV X-선을 이용하여 전후 방향으로 10 Gy, 20 Gy 및 30 Gy를 우측 폐에 조사하였다. 12시간 및 11주가 경과한 후 Pentotal sodium 400 mg/kg을 흰쥐 복강 내에 주사하여 마취하였다. 앙와위로 흰쥐를 고정시킨 후 흉복부의 정중선을 따라 개복하여 좌심실에 헤파린 0.3 mL를 주입하였다. 하대정맥에 삽입관(cannula)을 넣어서 생리식염수를 주입하면서 흉부 대동맥을 절개하여 심장 및 폐장 혈관 내의 혈액을 모두 제거하였다. 0.5% 글루타르알데히드와 0.5% 파라포름알데히드를 혼합한 고정액을 사용하여 관류 고정한 후 광학현미경과 전자현미경용 폐조직을 채취하였다.

광학현미경 관찰

폐조직을 10% 중성 포르말린에 고정하고 계열 에탄올로 탈수한 후 파라핀 침투 과정과 파라핀 포매를 실시하였다. 박절편을 4 μm 두께로 만들어 헤마톡실린 및 에오신 염색과 Masson trichrome 염색 및 PAS 염색을 실시하여 광학현미경으로 관찰하였다. 그리고 11주 경과한 방사선 단독 조사군과 방사선 조사 후 captopril을 투여한 군에 toluidine blue 염색을 하여 10 Gy, 20 Gy, 30 Gy의 조사선량에 따라 비만세포의 수를 각각 세어 평균치를 내었다. 방사선 조사량을 달리한 12시간 경과의 각 실험군에서 급성 폐손상의 형태학적 차이가 있는지를 확인하고, 방사선 조사 후 11주가 경과한 captopril 투여군에서 방사선 조사만 한 군과 비교하여 폐섬유화의 정도에 차이가 있는지를 비교하였다. 폐섬유화의 비교 기준으로는 헤마톡실린 및 에오신 염색에서 폐실질 내에 아교질의 침착 정도와 toluidine blue 염색에서 폐섬유화를 보이는 부위에 비만세포의 출현 정도로 하였다.

면역조직화학 검색

각 실험군의 폐조직에서 TNF-α (BM 1198670, Boehringer Mannheim, Germany) 및 TGF-β (MCA797, Serotec, USA) 단클론 항체를 사용하여 면역조직화학 염색을 하였다. 방사선 조사만 실시한 군과 captopril을 투여한 군 간의 발현을 비교하여 검색하였다. 그리고 α-smooth muscle actin에 대한 단클론 항체(NCL-SMA, Novocastra, USA, 1:10)를 사용하여 방사선 조사만 실시한 군과 captopril을 투여한 군에서 고배율(×400)에서 무작위로 10군데를 선택하여 근섬유모세포 수를 세어 평균치를 낸 다음 두 군 사이에 수적 차이가 있는지를 비교하여 실험군 간에 폐섬유화의 정도를 비교하였다. 면역조직화학 검색을 위한 시료 제작 과정은 다음과 같다. 파라핀 포매 조직을 사용하여 5 μm 두께의 절편을 만들어 silane을 도포한 유리 슬라이드에 부착한 후 크실렌을 사용하여 탈파라핀을 하고, 100%, 95% 및 70% 알코올에서 함수과정을 거쳐서 증류수에서 5분간 수세하였다. 내인성 과산화효소의 억제를 위하여 0.3% 과산화수소수와 100% 메탄올의 혼합액에서 30분간 처리하고 증류수로 수세하였다. 항원성 회복을 위하여 citrate 완충액(0.01 M, pH 6.0)에 담가 microwave로 5분간 두 차례 열을 가하여 실온에서 냉각시킨 후 인산염 완충용액(phosphate buffered saline, PBS)으로 수세하였다. 일차 항체인 TNF-α와 TGF-β를 1:50 및 1:100으로 각각 희석하여 37℃에서 1시간 동안 반응시킨 후 PBS로 수세하였다. LSAB kit peroxidase (DAKO, USA)를 사용하여 이차 항체인 biotinylated link anti-mouse antibody로 37℃에서 20분간 반응시켜 PBS로 수세하고, streptavidin biotin 합성체로 37℃에서 20분간 반응시키고 PBS로 수세하였다. Immi-

dazol 완충용액과 3, 3-diaminobenzidine tetrachloride (DAB) 색소원(DAKO, USA)을 1:1로 혼합하여 발색시킨 후 증류수로 수세하고, Mayer 헤마톡실린으로 대조염색을 실시하여 광학현미경상에서 관찰하였다.

전자현미경 관찰

전자현미경용으로 제공된 폐조직을 1 mm^3 크기로 세절하여 폐포 내 공기를 탈기 방법으로 제거하였다. 2.5% 글루타르알데히드 용액(0.1 M 인산염완충액, pH 7.4)으로 0-4℃에서 2시간 전고정을 하고 0.1 M PBS로 세척하였다. 1% OsO_4 용액에 2시간 후고정을 실시하고 0.1 M PBS로 세척하였다. 계열에탄올로 탈수를 실시하고, propylene oxide로 치환한 후 epon 혼합물로 포매하여 37℃에 12시간, 45℃에 12시간, 60℃에 48시간 동안 방치하여 열 중합을 시켰다. 1 μm 세절을 한 다음 toluidine blue 단 염색을 하여 관찰 부위를 결정하고, Sorvall MT 5000형 초박절기에서 40-60 nm의 회백색의 간섭색을 나타내는 초박절편을 얻어 격자(grid)에 부착하고 uranyl acetate와 lead citrate로 이중 전자염색을 실시하여 Hitachi H-7100형 전자현미경으로 관찰하였다.

세포자멸사 발현을 위한 TUNEL 염색

광학현미경 TUNEL 염색

파라핀 블록을 사용하여 5 μm 두께로 세절편을 만들어 유리 슬라이드에 부착시키고 크실렌과 계열 알코올을 사용하여 탈파라핀과 함수를 한 후 증류수로 2분간 5회 수세하였다. Proteinase K (20 μg/mL)용액을 사용하여 실온에서 15분간 반응시켰다. 내인성 과산화수소의 차단을 위하여 30% 과산화수소 1 mL에 메탄올 99 mL를 혼합하여 만든 용액에서 20분간 처리하고 증류수로 2분간 5회 수세하였다. TdT 용액을 만들어 37℃에서 3시간 반응시킨 후 2×SSC 용액을 사용하여 TdT 반응을 중지시킨 다음, 0.01 M 인산염완충액으로 2분씩 5회 수세하였다. 1% bovine serum albumine/phosphate buffer solution (BSA/PBS)으로 실온에서 20분간 반응시킨 다음 1:100으로 희석한 peroxidase-conjugated streptavidin으로 실온에서 3시간 처리하고 0.01 M 인산염완충액으로 5분간 6회 수세하였다. 실온에서 Tris-HCl로 5분간 작용시키고 DAB를 사용하여 10분간 실온에서 발색시킨 후, Mayer 헤마톡실린으로 대조염색을 실시하고 permount로 봉입하여 광학현미경으로 관찰하였다.

전자현미경 TUNEL 염색

초저온 냉동기에 보관된 폐 조직의 OCT 블록을 사용하여 cryostat로 9 μm 두께로 세절한 후, silane을 도포한 유리 슬라이드에 부착하여 0.01 M 인산염완충액으로 수세하였다. 20 μg/mL의 Proteinase K 용액을 사용하여 실온에서 15분간 반응시킨 후 0.01 M 인산염완충액으로 2분씩 5회 수세하였다. 3% H_2O_2 용액을 슬라이드에 도포하여 5분간 작용시킨 후 0.01 M 인산염완충액으로 2분씩 5회 수세하였다. TdT 반응 용액을 만들어 37℃에서 3시간 반응시킨 후 2×SSC 용액을 사용하여 TdT 반응을 중지시키고 0.01 M 인산염완충액으로 2분씩 5회 수세하였다. 1% BSA/PBS 용액으로 실온에서 20분간 반응시킨 다음 1:100으로 희석한 peroxidase-conjugated streptavidin으로 37에서 1시간 방치한 후, 0.01 M 인산염완충액으로 5분간씩 6회 수세하였다. 실온에서 Tris-HCl로 5분간 작용시킨 후 DAB를 사용하여 3-5분간 실온에서 발색하고 0.01 M 인산염완충액으로 2분씩 5회 수세하였다. 0.01 M cacodylate 완충액을 사용하여 1%의 OsO_4를 만들어서 슬라이드 위에 1% OsO_4 100 μL를 가한 후 보습함 내에서 1시간 방치하였다. 계열 에탄올을 사용하여 세절편을 완전히 탈수시킨 후 epon 혼합물로 도립 포매하여 60℃에서 3일간 열중합을 시켰다. Epon에 포매한 폐 조직 블록을 광학현미경으로 관찰하면서 전자현미경 관찰을 위한 부위를 선택한 다음 나머지 포매 부분을 깎아서 제거하였다. 그리고 Sorvall MT 5000형 초박절기를 사용하여 80 nm 두께의 초박절편을 만든 다음 구리 격자에 부착하여 건조시킨 후 Hitachi H-7100형 전자현미경으로 관찰하였다.

폐섬유화 정도 평가 및 통계학적 분석

방사선 조사에 의해 초래된 폐섬유화의 정도를 나타내는 척도로 비만세포와 근섬유모세포의 수적 증감 여부를 고려하였다. 이를 측정하기 위해 toluidine blue 단염색과 α-smooth muscle actin 단클론 항체를 사용한 면역조직화학 염색을 각각 실시하였다. 방사선만을 조사한 실험군의 조사 선량에 따른 세부 군에서 고배율 시야에서 무작위로 20군데를 선택하여 비만세포와 근섬유모세포의 수를 세어서 평균치를 내어 정량적 비교를 하였다. 또한 방사선 조사 후 captopril을 투여한 군에서도 같은 방법으로 비만세포와 근섬유모세포의 수를 세어서 방사선만 조사한 실험군과 비교하였다. 각 실험군에서 측정한 비만세포 및 근섬유모세포 수를 '평균±표준편차'로 나타내었다. 각 실험군에서 TUNEL 염색을 하여 광학현미경 고배율상에서 폐손상이 있는 병변에 임의로 50군데를 선택하여 세포자멸사의 발현을 세어 비교하였다. 방사선 단독 조사군과 방사선 조사와 captopril를 함께 투여한 군 사이의 통계학적 검정은 Wilcoxson rank sum test를 사용하였으며, 유의 수준을 0.05 이하로 정하였다.

결 과

광학현미경 소견

방사선 조사 후 12시간 경과한 실험군에서 폐장에 국소적인

Table 1. Summary of light and electron microscopic features in rat lungs of radiation only and radiation plus captopril groups

Findings \ Dosage Group	10 Gy			20 Gy			30 Gy		
	Rad		Rad+Cap	Rad		Rad+Cap	Rad		Rad+Cap
	12 h	11 W	11 W	12 h	11 W	11 W	12 h	11 W	11 W
Light microscopic									
Alveolar collapse	±	+/++	+	+	++	+/++	++	++/+++	++
Patchy consolidation	-	+	±	+/++	++	+/++	++	+++	++
Edema	+	-	-	++	-	-	+/++	-	-
Pneumonitis	-	±	±	+/++	++/+++	+/++	++	++/+++	+/++
Mast cell proliferation	-	+	±	±	+++	++	±	++/+++	+/++
Myofibroblast proliferation	-	+	±	-	++/+++	+/++	-	++	+/++
Collagen deposition	-	+	+	-	++	+/++	-	+++	++
Electron microscopic									
Alteration of capillary structure	±	+	±	+/++	++	+/++	++	+++	++
Capillary endothelial injury	±	+	±/+	++	++	+	+++	+++	+/++
Alveolar epithelial cell injury	±	+	±/+	+	++	+/++	++/+++	+++	++
Cellular debris in alveolar spaces	-	±	±/+	+	+/++	+	++/+++	++/+++	++
Type II epithelial cell proliferation	-	±	±	-	+	+	±	++	+
Collagen fiber deposits	-	+/++	+	-	++	+/++	-	+++	++
Collagen fiber density	-	+	±	-	++	+/++	-	+++	++

Gy, Gray; Rad, radiation only group; Rad + Cap, radiation with captopril group; h, hours; W, weeks; -, absent; +, mild; ++, moderate; +++, marked.

Table 2. Mean numbers of mast cells and myofibroblasts per one high power field in the rat lungs of radiation only and radiation plus captopril groups*

Group \ Dosage	10 Gy		20 Gy		30 Gy	
	MC	MF	MC	MF	MC	MF
Rad	26.5±5.5	1.3±1.6	55.0±16.8	27.1±7.7	46.2±9.8	14.3±4.5
Rad+Cap	20.3±5.1	0.7±0.8	35.4±7.9	7.1±1.9	33.5±6.7	9.8±3.8
p value	0.001	0.300	0.000	0.000	0.000	0.027

*observed at 11 weeks after 6 MV radiation; The value is mean±standard deviation. Gy, Gray; MC, mast cells; MF, myofibroblasts; Rad, radiation only group; Rad+Cap, radiation plus captopril group.

폐포 허탈과 부종이 보였으며, 방사선 조사량이 10 Gy, 20 Gy, 30 Gy로 많아질수록 그 변화가 보다 현저하였다. 방사선 조사 후 11주가 경과한 실험군 중 방사선 단독 조사군에서 방사선 조사량이 많아질수록 폐실질의 손상, 폐섬유화 및 아교질의 침착이 많았다. 방사선 10 Gy를 조사한 군에서는 국소적으로 폐포 벽과 기관지 주위 및 혈관벽 주위의 사이질 부위에 근섬유모세포의 증가와 더불어 경미한 정도의 아교질 침착을 볼 수 있었다. 20 Gy 조사 후에는 아교질 침착의 범위가 넓어지며, 근섬유모세포의 증가를 보였다. 30 Gy 조사 후에는 근섬유모세포의 수는 감소하면서 아교질 침착이 미만성으로 이루어지고 폐실질 구조를 현저히 변형시켰다(Fig. 1A-E). 방사선 조사와 captopril을 투여한 군에서 11주 경과 후 폐섬유화의 정도와 아교질 침착은 방사선 단독 조사군에 비해서 전반적으로 경하였다(Table 1, Fig. 1F). 방사선 조사 후 11주 경과한 실험군에서 비만세포가 폐실질 내의 늑막하, 혈관 주위 및 기도 주위에서 출현하였다. 방사선 조사 10 Gy에 비하여 20 Gy 조사군에서 비만세포 수가 현저하게 증가하였다. 30 Gy 조사군에서 비만세포가 많이 출현하였으나 20 Gy 조사군에 비해서는 그 수가 적었다. 방사선 조사 후 captopril을 투여한 군에서는 방사선 단독 조사군과 비교하여 비만세포의 출현 정도가 훨씬 낮았다(Table 2).

면역조직화학 소견

방사선 조사 후 12시간 경과한 10 Gy 조사군에서 폐실질에 급성 폐손상이 관찰되는 부위에 TNF-α 및 TGF-β에 대해 양성 발현을 볼 수 있었으며, 20 Gy, 30 Gy로 갈수록 그 발현의 정도가 강하였다(Fig. 2A-C). 방사선 조사 후 11주 경과한 10 Gy 조사군에서 TGF-β가 폐조직에서 국소적으로 발현되었으며, 방사선 조사량이 20 Gy, 30 Gy로 증가함에 따라 발현이 더욱 현저하였다. 방사선 조사와 captopril을 함께 투여한 군에서는 TGF-β 발현이 방사선 단독 조사군에 비해서 감소하였다(Fig. 2D-F). TNF-α는 주로 폐포 대식세포, 폐포 모세혈관 내피세포, 폐포 상피세포, 림프구를 포함한 염증세포, 혈관 내의 액성 물질 및 폐포강의 세포 잔해물 등에서 발현되었다. TGF-β는 TNF-α가 발현된 양상과 비슷하였으나, 폐섬유화가 일어난 부위를 중심으로 발현되었다. 방사선 조사 후 11주 경과한 군에서 TNF-α는

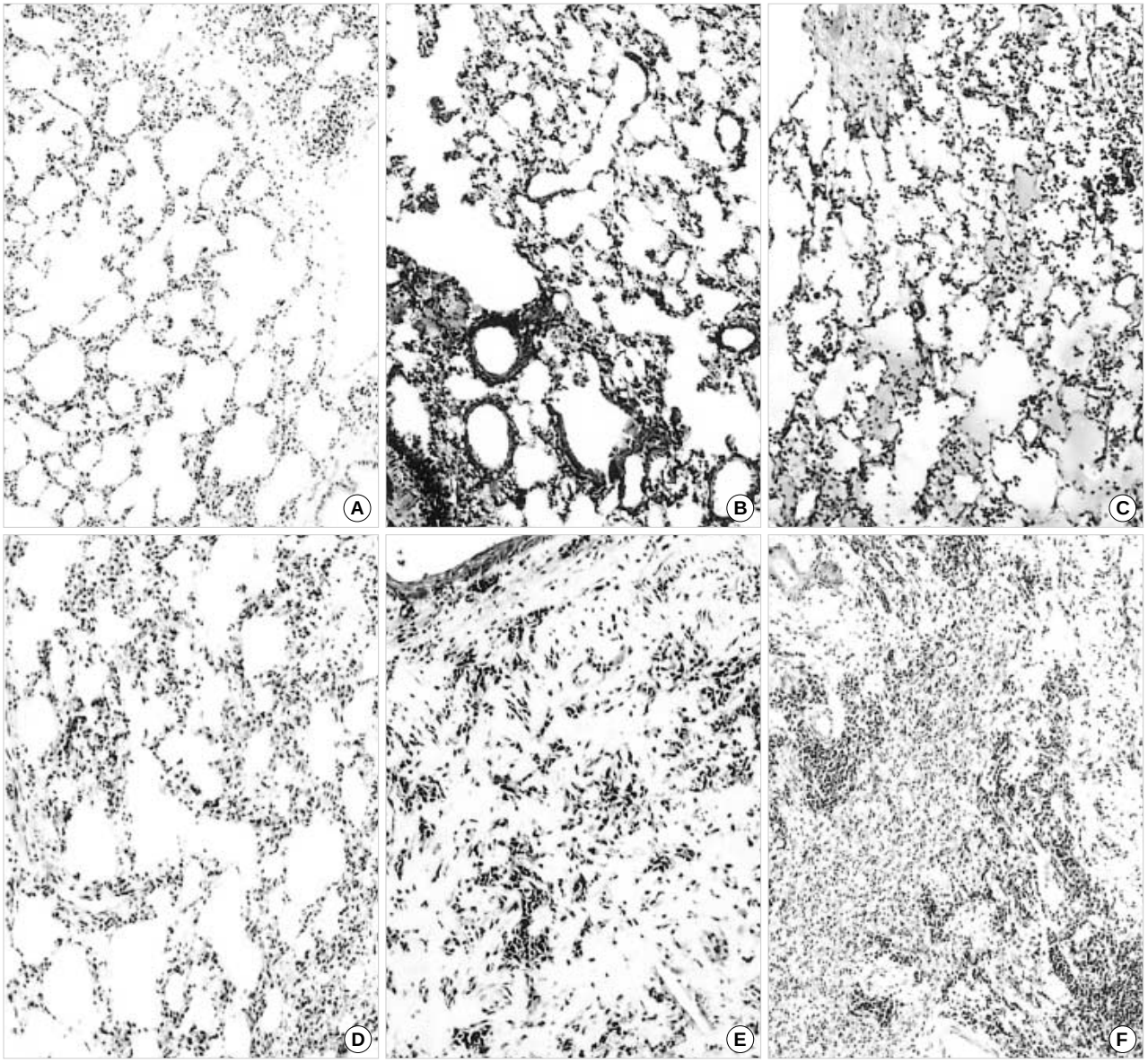

Fig. 1. Light micrographs of the rat lungs at 12 h (A to C) and at 11 weeks (D to F) after radiation. (A) The lung shows focal alveolar collapse (10 Gy). (B) Patchy area of alveolar wall collapse and injury is seen (20 Gy). (C) Diffuse area of inflammatory consolidation and alveolar edema is seen (30 Gy). (D) Patchy fibrous thickening of the alveolar walls with mild collagen deposition is seen (10 Gy). (E) Markedly fibrous consolidation with abundant collagen deposition is seen (30 Gy). (F) Patchy fibrous consolidation with less collagen deposition is seen (30 Gy plus captopril).

모든 실험군에서 발현되지 않았다. Actin은 방사선 조사 후 11주가 경과한 군에서 폐섬유화가 일어난 부위를 중심으로 발현하였으며, 10 Gy 조사군에 비하여 20 Gy, 30 Gy 조사군에서 강한 발현을 보였다.

전자현미경 소견

방사선 조사 후 12시간 경과한 실험군 중 10 Gy 조사군에서 폐포의 국소적인 허탈이 있었으나, 모세혈관의 형태 변화는 뚜렷하지 않았고 모세혈관 내피세포의 손상도 현저하지 않았다. 20 Gy 조사군에서 모세혈관 형태의 약한 변화를 보였고 모세혈관 내피세포에는 수포(bleb)와 유두상 돌기가 관찰되었으며, 폐포 상피세포에 약간의 손상을 보였다. 30 Gy 조사 후에는 폐포 벽의 미만성 허탈과 폐포 모세혈관 형태의 변화가 심하였고 모세혈관 내피세포는 유두상 돌기가 현저하였다. 폐포 상피세포의 손상과 세포 파괴물이 많이 관찰되었고, 혈관 주위 간질의 부종을 볼 수 있었다(Fig. 3).

방사선 조사 후 11주가 경과한 실험군 중 10 Gy 조사군에서

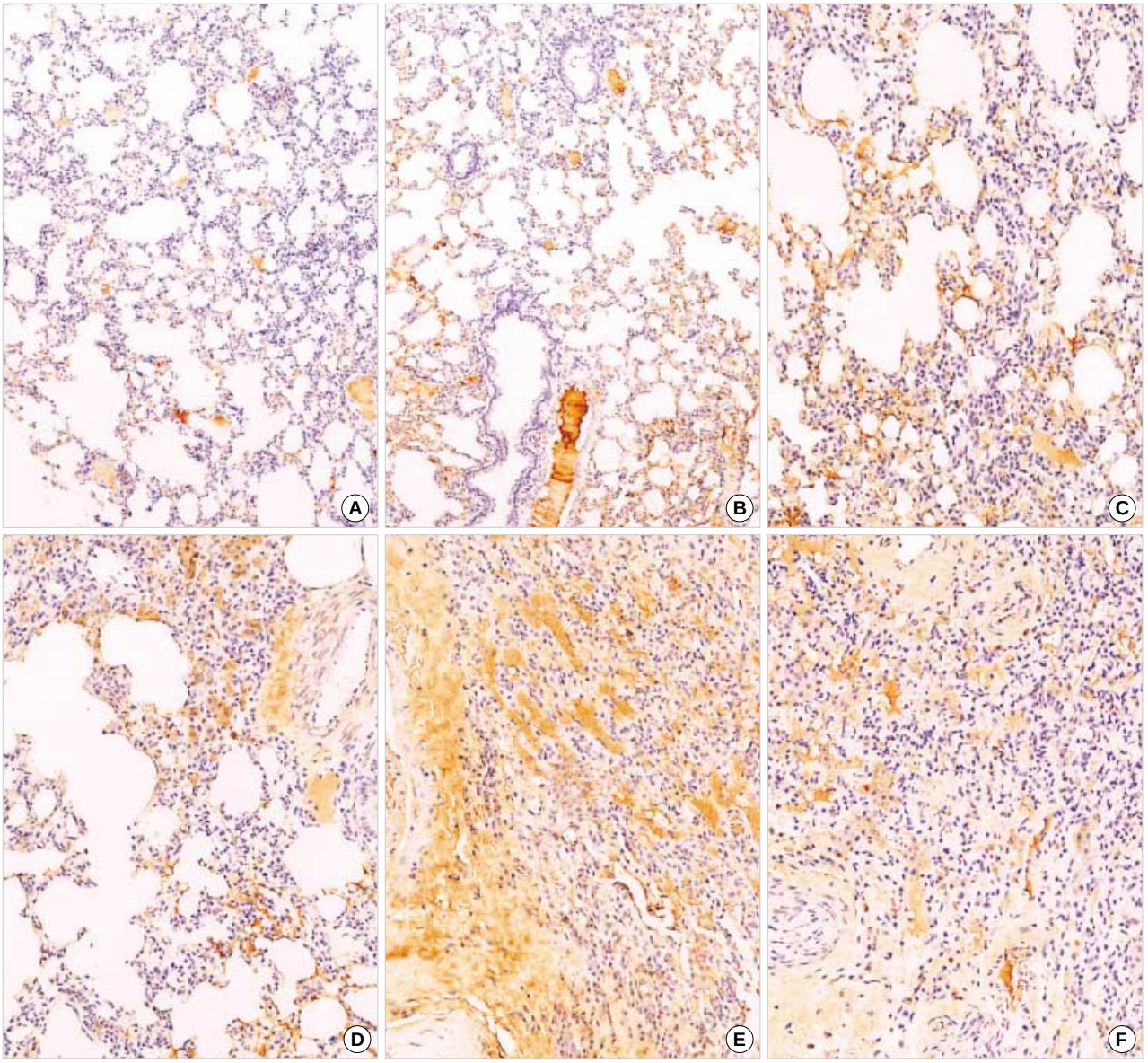

Fig. 2. (A-C) Immunohistochemical stains for TNF-α at 12 h after radiation exposure show more diffuse expressions according to the different radiation doses (A: 10 Gy, B: 20 Gy, C: 30 Gy). (D-F) Immunohistochemical stains for TGF-β at 11 weeks after radiation exposure show more diffuse and intense in 30 Gy group (E) than 10 Gy group (D). The 30 Gy radiation plus captopril group (F) shows less intense expression than radiation only group (E).

모세혈관의 형태에 약한 변화를 보였고, 모세혈관 내피세포의 가벼운 손상, 국소적인 폐포 벽의 섬유성 비후와 아교질의 침착을 보였다. 20 Gy 조사군에서 폐실질의 염증성 경화와 섬유화의 정도가 심해지면서 아교질 침착이 많아졌다. 모세혈관 내피세포의 손상이 뚜렷해지면서 혈관 주위에 비만세포의 출현이 증가하였다. 비만세포 내에는 전자 밀도가 높은 분비성 과립이 빽빽하게 관찰되었으며, 폐섬유화를 보이는 부위에는 아교질 미세 섬유가 조밀하게 배열되어 있었다. 방사선량 30 Gy를 조사한 군에서 혈관 내피세포의 손상이 현저하였고 아교질 침착이 더욱 증가하였으며, 비만세포의 탈과립이 관찰되면서 그 수는 다소 적었다. 제II형 폐포 상피세포의 수가 많았고 폐포강에 세포 잔해물이 증가하였다(Fig. 4A).

방사선 조사 후 captopril을 투여한 실험군에서 11주가 경과한 군 중 10 Gy 조사한 군에서 폐포 모세혈관의 형태 변화가 약하게 관찰되었으나, 폐실질의 섬유화와 아교질 미세섬유의 침착은 방사선 조사 단독군에 비해서 적었다. 모세혈관 내피세포의 손상, 폐포 상피세포 손상 및 세포 잔해물의 양도 적었다. 방사선량 20 Gy 군에서 폐실질 내에 대식세포 출현이 많아지고,

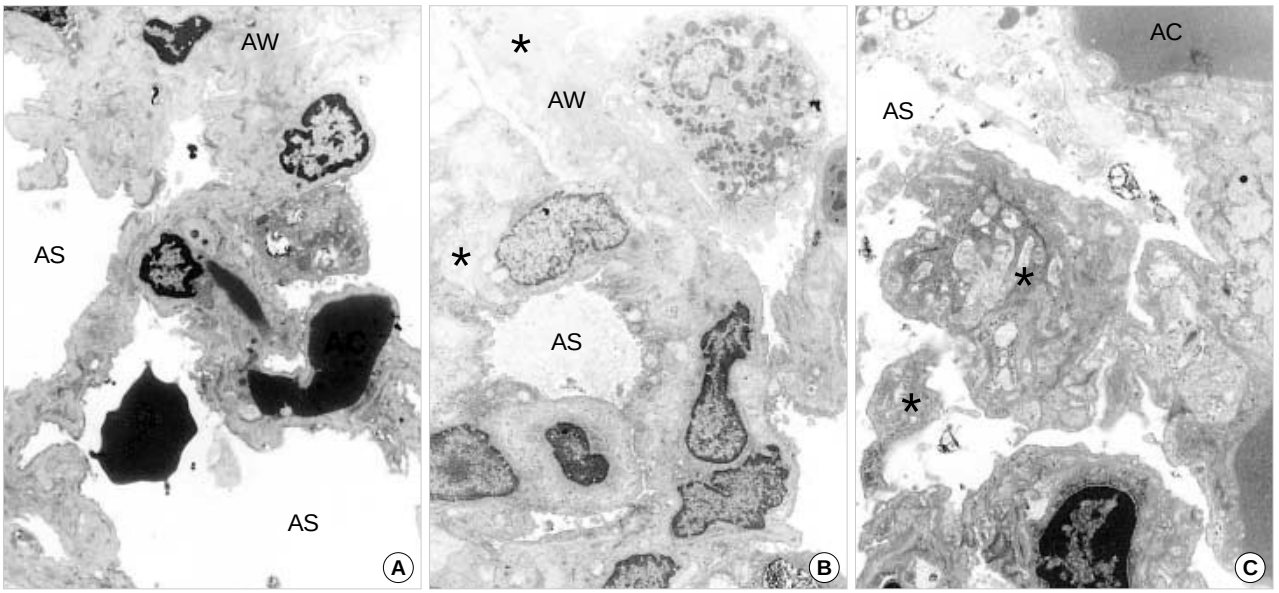

Fig. 3. Transmission electron micrographs of the rat lungs at 12 h after irradiation in different radiation doses. (A) Mild collapse and alteration of the alveolar walls are seen (10 Gy). (B) Alveolar wall collapse and interstitial edema (asterisks) are seen (20 Gy). (C) Marked epithelial injury with abundant cellular debris (asterisks) is seen (30 Gy). AW: alveolar wall, AS: alveolar space, AC: alveolar capillary. (Original magnification, A&B: ×3,000, C: ×6,000).

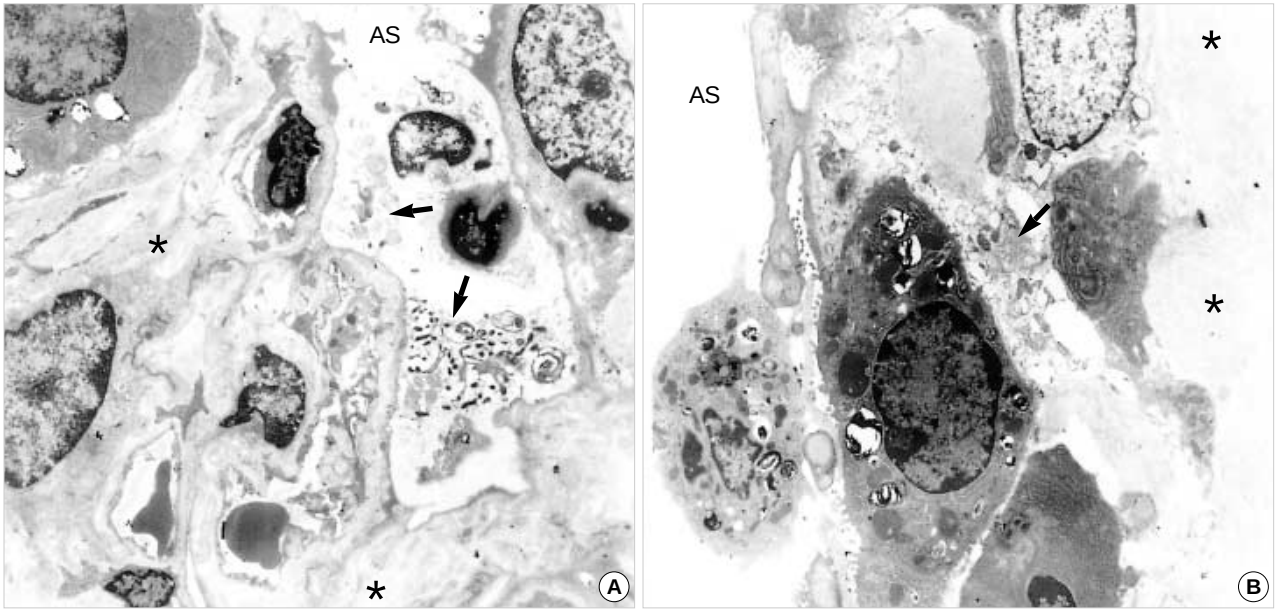

Fig. 4. Transmission electron micrographs of the rat lungs at 11 weeks after 30 Gy irradiation (A) and 30 Gy irradiation plus captopril administration (B). (A) Marked fibrous consolidation with collagen deposition (asterisks) of the lung parenchyma is seen. The alveolar space contains abundant cellular debris (arrows). (B) The alveolar wall shows some cellular debris (arrow) and less prominent interstitial deposition of collagen (asterisks). AS: alveolar space. (Original magnification, A&B: ×3,000).

아교질 미세섬유의 침착이 감소되며, 무정형 과립성 물질의 침착으로 느슨한 양상을 보였다. 혈관 주위 조직의 섬유성 비후가 관찰되었으나, 방사선 단독 조사군에 비해서는 그 변화가 경하였다. 방사선량 30 Gy를 조사한 후 captopril을 투여한 군에서 폐섬유화가 일어난 부위에 아교질 미세섬유의 침착이 있었다. 그러나 방사선 단독 조사군에 비해서 배열이 느슨하고 덜 현저하였고 혈관 주위의 비후, 모세혈관의 형태 변화, 비만세포 및 근섬유모세포의 수도 방사선 단독 조사군에 비해서 감소하였다 (Fig. 4B).

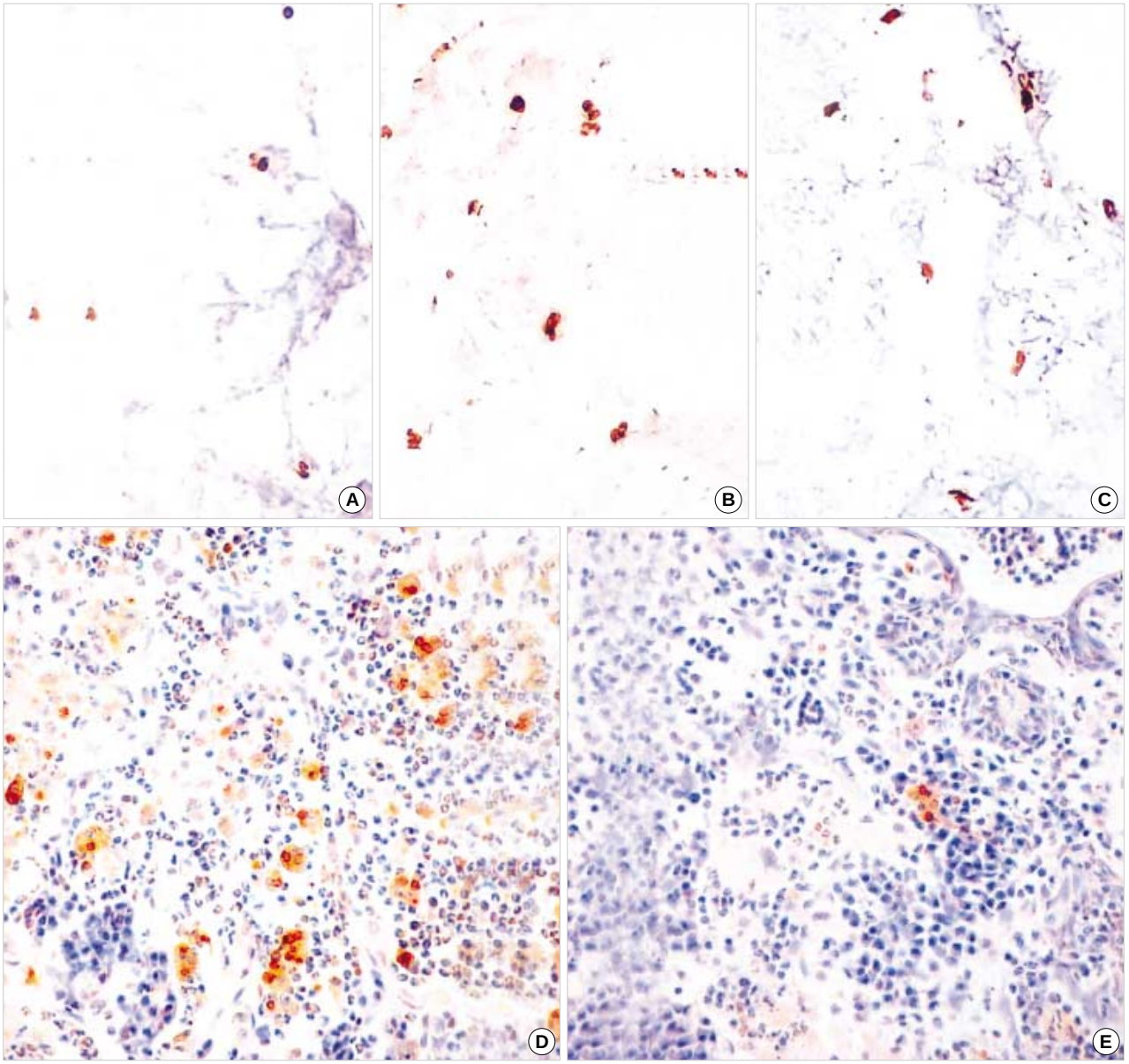

Fig. 5. (A-C) Light microscopic TUNEL stains of the rat lungs at 12 h after irradiation in different radiation doses show increased number of TUNEL positive cells in 20 Gy (B) and 30 Gy (C) groups compared to 10 Gy group (A). The TUNEL positive expressed nuclei are mostly those of respiratory cells rather than interstitial cells or inflammatory cells. (D) TUNEL stains of the rat lungs at 11 weeks after irradiation (20 Gy) show relatively increase of TUNEL positive expression in the interstitial cells and inflammatory cells. (E) The radiation (20 Gy) plus captopril administrated group shows decreased number of TUNEL positive cells compared to the radiation only group (D).

TUNEL법에 의한 세포자멸사 발현

광학현미경 TUNEL 염색에서 방사선 조사 후 12시간 경과한 10 Gy 군에 비하여 20 Gy 및 30 Gy 군에서 TUNEL 양성 발현이 증가함을 볼 수 있었다(Fig. 5A-C). 방사선 조사 후 12시간 경과한 실험군에서는 공통적으로 폐포세포의 세포자멸사와 자멸체가 주로 관찰되었으며, 염증세포, 간질세포 및 폐포대식세포 내에서는 TUNEL 양성 발현이 거의 관찰되지 않았다. 방사선 조사 후 11주 경과한 실험군에서 폐실질세포의 TUNEL 양성 발현이 방사선 조사 후 12시간 경과한 군에 비하여 현저히 감소하였으며, 폐포세포보다는 염증세포나 간질세포의 세포자멸사 또는 폐포대식세포 내에 탐식된 자멸체를 관찰할 수 있었다(Fig. 5D). 그리고 방사선 조사 후 11주 경과한 실험군의 captopril을 함께 투여한 군에서는 방사선 단독 조사군에 비하여 TUNEL 양성 발현이 전반적으로 감소하였다(Fig. 5E).

전자현미경 TUNEL 염색에서 주로 폐포상피세포 또는 폐포

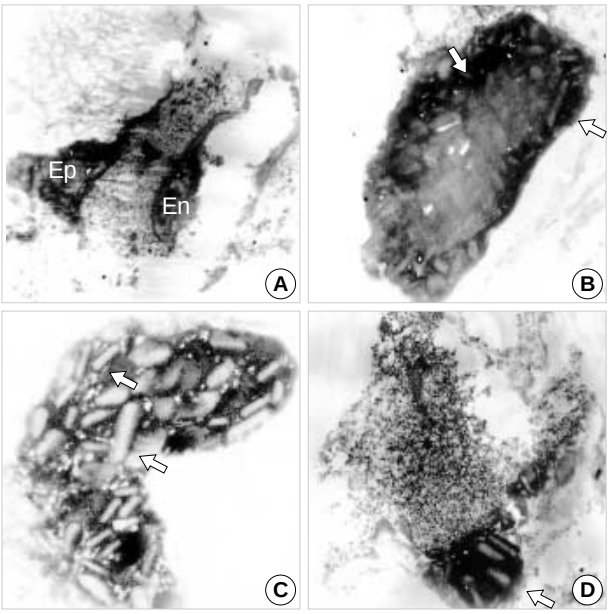

Fig. 6. Electron microscopic TUNEL stains of the rat lungs at 12 h after irradiation show various appearances of the electron dense expression in the respiratory cell nuclei. (A) The nuclei of respiratory epithelial (Ep) and endothelial cells (En) show TUNEL positive expression. (B) A TUNEL positive nucleus shows an irregular shape with marginal electron dense expression (arrows). (C) The TUNEL positive nucleus shows many rod or elongated bleb formation (arrows) in the apoptotic nuclei suggesting a precursive sign of the nuclear fragmentation. (D) A TUNEL positive nucleus shows dust-like debris (asterisk) and an apoptotic nuclear body (arrow). Original magnification: (A&D) ×11,000, (B) ×9,000, (C) ×7,200.

내피세포의 핵에 불규칙한 양상의 고전자밀도의 TUNEL 양성 발현을 볼 수 있었다(Fig. 6A). 핵의 막부분은 전반적으로 불규칙한 모양을 보이면서 핵 내의 단절된 염색질은 변연부로 치우치며 고전자밀도의 강한 발현을 보였다. 핵의 중심부에서는 염색질이 연하게 되면서 수포 양상을 보이거나, 많은 수의 크리스탈 또는 막대 모양을 보이면서 핵의 염색질이 단절되는 소견을 보였다(Fig. 6B, C). 그리고 핵 염색질의 상당한 부분이 과립 양상으로 분해되면서 핵의 자멸체가 만들어지는 소견을 보였다(Fig. 6D). 따라서 전자현미경 TUNEL 검색을 통하여 방사선으로 상해를 받은 폐실질 세포의 세포자멸사 형성과 소실 과정을 자세히 관찰할 수 있었다.

Captopril의 경감 효과에 관한 통계학적 분석

방사선 조사 후 11주 경과한 실험군의 폐조직 내에 출현한 비만세포 수는 방사선량 10 Gy, 20 Gy, 30 Gy 조사군에서 고배율상 평균 26.5, 55.0, 46.2로 각각 측정되었다. 방사선 조사 후 captopril을 투여한 군에서는 20.3, 35.4, 33.5로 측정되어 방사선 단독 조사군에 비해서 비만세포 수가 통계학적으로 유의하게 적었다($p<0.05$)(Table 2, Fig. 7). 방사선 조사 후 11주 경과한 실

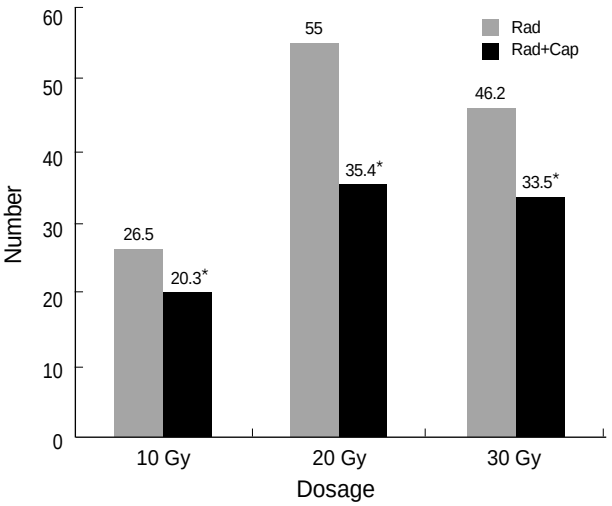

Fig. 7. Comparison of the mean number of mast cells per one high power field between radiation only group (Rad) and radiation plus captopril group (Rad+Cap) in the rat lungs after 11 weeks of irradiation. The mean numbers of mast cells of Group II (*) were lower than Group I ($p<0.05$). Gy, gray.

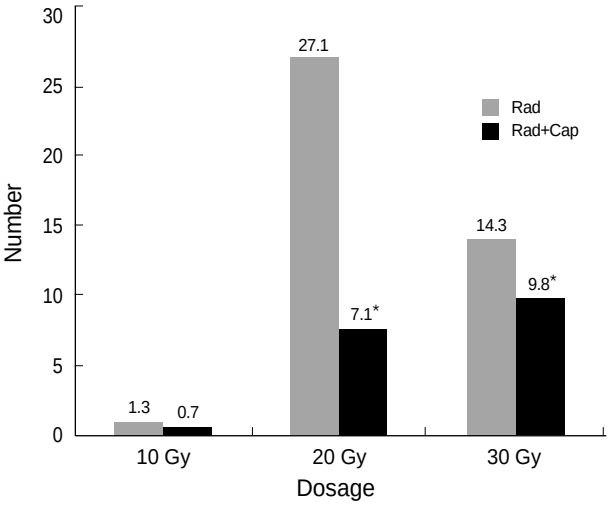

Fig. 8. Comparison of the mean number of myofibroblasts per one high power field between radiation only group (Rad) and radiation plus captopril group (Rad+Cap) in the rat lungs after 11 weeks of irradiation. The mean numbers of myofibroblasts of Group II (*) were lower than Group I ($p<0.05$). Gy, gray.

험군의 폐섬유화 병변을 중심으로 출현한 근섬유모세포 수는 10 Gy, 20 Gy, 30 Gy 조사군에서 고배율상 평균 1.3, 27.1, 14.3으로 각각 측정되었다. 그러나 captopril을 투여한 군에서는 0.7, 7.1, 9.8로 측정되어 방사선 단독 조사군에 비하여 근섬유모세포 수가 통계학적으로 유의하게 감소하였다(Table 2, Fig. 8). 전체적으로 방사선 조사 후 11주가 경과한 실험군의 폐조직 내에 비만세포와 근섬유모세포의 수는 방사선 단독 조사군에 비하여 방사선 조사 후 captopril을 투여한 군에서 감소하였으며 통계학적으로 유의하였다($p<0.05$). 방사선 단독 조사 후 12시간 경과한 실험

군에서 세포자멸사의 출현을 광학현미경 고배율상의 50군데에서 세었을 때, 10 Gy, 20 Gy, 30 Gy 군에서 각각 122, 616, 468개로 나와서 20 Gy 군에서 세포자멸사가 가장 많이 출현하였음을 볼 수 있었다. 방사선 단독 조사 후 11주가 경과한 실험군에서는 10 Gy, 20 Gy, 30 Gy 군에서 각각 13, 68, 66개로 세포자멸사가 출현하여, 10 Gy에 비해서 20 Gy에서 훨씬 출현수가 많았고, 30 Gy에서는 20 Gy 군과 비슷하였다. 그리고 방사선 조사 후 11주 경과한 군에서 captopril을 함께 투여한 군에서는 10 Gy, 20 Gy, 30 Gy 군에서 세포자멸사가 각각 2, 30, 31개로 나타나, 방사선 단독 조사군에 비해서 통계적으로 유의하게 세포자멸사가 적게 출현하였다($p<0.05$).

고 찰

방사선 조사에 의해 급성 폐손상이 발생하면 급성 기관지염과 폐포 모세혈관 내피세포와 폐포 상피세포 손상을 초래하는 광범위 폐포손상 소견을 보이며, 만성 폐손상으로 진행하는 경우 폐사이질에 섬유화를 야기하는 것으로 알려져 있다.[3,14,18] 이 연구의 광학현미경 및 전자현미경 소견에서 방사선 단독 조사 후 12시간이 경과했을 때, 10 Gy 조사군에 비해서 20 Gy와 30 Gy 조사군으로 증가할수록 모세혈관 형태의 변화와 내피세포 손상이 현저하였다. 모세혈관 내피세포는 흔히 유두상 돌기와 수포 형성을 보였으며, 혈관벽 주위에 부종성 비후를 보였다. 방사선 조사 후 11주 경과했을 때에도 10 Gy 조사군에 비해서 20 Gy와 30 Gy 조사군으로 증가할수록 혈관 내피세포와 폐포 상피세포의 손상이 현저하였고, 폐사이질에 아교질 축적이 증가하며 폐섬유화의 정도와 범위도 방사선 조사량에 따라 증가하였다.

방사선 조사와 captopril을 투여한 군에서 11주 경과 후 폐사이질의 섬유화와 아교질 축적량이 방사선 단독 조사군에 비교하여 감소되었고, 내피세포와 상피세포 손상에 의한 세포 파괴물도 적게 보였다. 방사선 조사와 captopril을 투여한 실험군에서 방사선 조사량이 20 Gy와 30 Gy로 증가한 군에서 폐조직에 축적된 아교질 양은 더욱 증가하였으나, 방사선 단독 조사군에 비해서 교원질 미세섬유의 배열이 보다 느슨하였으며 아교질 미세 섬유 사이에 무정형 물질의 축적이 많아졌다. 또한 captopril 투여군에서는 혈관 주위의 섬유성 비후, 모세혈관의 변화, 비만세포 수 및 근섬유모세포의 수도 방사선 단독 조사군에 비해서 적게 보였다. 이러한 성적은 captopril을 투여한 군에서 방사선 조사 후 폐조직에 아교질 축적과 비만세포의 출현이 감소되었다는 문헌상의 결과와 잘 부합된다.[12,15] 문헌 보고에 의하면 captopril 투여군에서는 급성 폐손상이 덜 현저하고 모세혈관 내피세포의 손상이 감소되어, 방사선 조사로 야기된 급성 폐손상을 억제하는 역할도 하는 것으로 알려져 있다.[19,20] 이것은 captopril이 방사선 조사 후 폐혈류의 초기 변화를 억제시키며 혈관 내피세포의 투과성 변화를 감소시키고, 방사선 조사로 형성된 유리기(free radical)를 제거함으로써 내피세포의 손상과 세포사를 방지하여 폐손상을 경감시키기 때문인 것이라고 생각한다.

Vergara 등[3]은 흉부에 30 Gy 방사선을 조사한 후 12주와 16주가 경과한 후 폐조직을 관찰하였을 때 I형, II형 폐포 상피세포와 혈관 내피세포의 수가 모두 감소하였고 세포 외 기질은 증가하였으며, 폐간질 세포와 비만세포의 수가 훨씬 증가함을 관찰하였다. 비만세포는 근섬유모세포가 교원질을 합성하여 분비하도록 자극을 주어 폐섬유화를 촉진하는 역할을 하기 때문에 폐섬유화의 정도를 나타내는 표지자로 사용되고 있다.[21] 이 연구에서는 방사선 단독 조사 후 11주 경과하여 10 Gy, 20 Gy, 30 Gy 조사군에서 방사선 조사량의 증가에 따라 폐섬유화의 정도가 심해졌으며, 측정한 비만세포 수는 고배율상에서 각각 평균 26.5, 55.0, 46.2로 측정되어 10 Gy 조사군에 비하여 20 Gy, 30 Gy 조사군에서 현저히 증가하였다. 그리고 30 Gy 조사군에서 비만세포의 수가 20 Gy 조사군에 비하여 다소 감소하였는데, 그 이유는 30 Gy 조사군의 경우 전반적으로 폐손상이 더욱 심하면서 염증이 빨리 진행되어, 폐섬유화와 직접 관련 있는 비만세포 및 근섬유모세포가 20 Gy 조사군에 비해서 더욱 조기에 출현하였을 가능성이 높은 데에 있기 때문이라고 생각한다. 따라서 11주 경과 후에는 이미 비만세포의 탈과립이 진행되고 대식세포에 탐식이 많이 되어, toluidine blue 염색상에서 비만세포로 인식되는 수가 적어졌기 때문인 것으로 생각한다. 방사선 투여 후 captopril을 투여한 군에서 10 Gy, 20 Gy, 30 Gy 조사군에서 비만세포의 수가 고배율에서 각각 평균 20.3, 35.4, 33.5로 측정되었다. 이는 방사선 단독 조사군과 비교할 때 비만세포가 통계학적으로 유의하게 감소한 것이며($p<0.05$), captopril 투여군에서 야기된 폐섬유화가 방사선 단독 조사군과 비교해서 덜 현저했음을 나타낸 것이라 생각된다.

근섬유모세포는 아교질을 생산하여 폐사이질에 섬유화를 야기시킨다. Angiotensin II는 근섬유모세포 수를 증가시키며 captopril은 angiotensin I이 angiotensin II로 변환되는 것을 억제함으로써 폐섬유화를 경감 시키는 것으로 보고 있다.[14] 이 연구에서는 방사선 단독 조사 후 11주가 경과하여 10 Gy, 20 Gy, 30 Gy 조사군에서 측정한 근섬유모세포 수는, 고배율에서 각각 평균 1.3, 27.1, 14.3으로 측정되어 10 Gy 조사군에 비해서 20 Gy와 30 Gy 조사군의 근섬유모세포 수가 현저히 증가하였다. 그리고 30 Gy 조사군에서 근섬유모세포의 수가 20 Gy 조사군에 비해서 감소하였는데, 그 이유는 30 Gy 조사군에서는 이미 풍부한 교원질 축적을 특징으로 하는 폐섬유화를 보이며 11주 경과하였을 때는 이미 근섬유모세포의 수적 증가가 현저히 감소되면서 교원질 축적을 주로 하는 폐섬유화를 보이기 때문인 것으로 생각된다. 방사선 투여 후 captopril을 투여한 군에서는 10 Gy, 20 Gy, 30 Gy 조사군에서 근섬유모세포 수가 고배율에서 평균 0.7, 7.1, 9.8로 각각 측정되어, 방사선 단독 조사군과 비교할 때 통계학적으로도 유의하게 감소하였다($p<0.05$). 이 연구 성적은 Nguyen 등[15]이 배양실험에서 captopril이 근섬유모세포의 유사분열을 억제하여 근섬

유모세포의 증식이 억제된 결과를 보고한 것과 일치하는 것으로, captopril의 폐섬유화 억제 기전을 뒷받침하는 것으로 생각한다.

방사선에 의한 폐포 상피세포 손상에 TNF-α, TGF-β, IL-1α, IL-1β 등이 관련되어 있다는 사실이 문헌상에 보고되어 있다.[22-25] TNF-α는 여러 종류의 염증 과정을 유도하는 기본적인 매개체로서 염증세포를 동원하고, 혈관 내피세포의 활성화 및 섬유모세포를 증식 또는 억제시키며, 교원질 분비를 억제하는 것으로 보고되어 있다.[22] 그리고 Johnston 등[25]은 TNF-α가 폐섬유화에서 중요한 매개체 역할을 하는 것으로 보고하였다. 이 연구에서 방사선 단독 조사군의 경우 12시간 경과 후 10 Gy 조사군에 비해서 20 Gy와 30 Gy 조사군으로 갈수록 TNF-α의 발현이 증가함을 볼 수 있었다. TNF-α는 주로 폐손상 부위의 폐포대식세포, 폐포 상피세포, 세기관지 상피세포 및 염증세포 일부에서 발현되었다. 그러나 방사선 조사 후 11주가 경과한 실험군에서는 방사선 단독 조사군뿐만 아니라 captopril 투여군에서도 TNF-α의 발현을 볼 수 없었다. 이러한 소견을 보이는 것은 TNF-α가 방사선 조사로 인한 폐염증 유발에 직접 관여하며 주로 염증 초기에 역할을 하기 때문인 것으로 생각된다. 방사선 조사한 후 11주 경과하여 모든 실험군에서 TNF-α의 발현이 관찰되지 않은 것은 Johnston 등[25]의 연구 성적과는 상반되는 것이다.

TGF-β는 섬유모세포 증식을 촉진하고 결합조직 형성을 자극하는 성장 인자로서 흉부 방사선 치료 후 방사선 폐렴을 일으키기 쉬운 위험 소인을 가진 환자의 혈청에서 증가된다고 알려져 있다.[26] Finkelstein 등[23]은 섬유화에 민감한 C57BL/6종 마우스에 방사선 조사 후 2주 경과하여 TGF-β의 mRNA가 증가한다고 보고하였다. 그리고 Johnston 등[25]은 섬유화가 잘 발생하는 마우스에서 흉부 방사선 조사 후 1주일 지나 TGF-β mRNA가 증가되는 반면, 섬유화가 잘 일어나지 않는 마우스에서는 TGF-β mRNA의 감소를 보였다고 보고하였다. 이 연구에서 TGF-β는 방사선 조사 후 12시간 경과한 군에서 방사선 조사량이 증가할수록 발현이 강하였으며, 주로 폐포 대식세포, 폐포 상피세포 및 혈관 내피세포를 포함한 혈관 내에서 발현되었다. 그리고 11주 경과한 군의 만성 폐섬유화 병변인 경우 근섬유모세포에서도 발현되었다. 이는 TGF-β가 초기 방사선에 의한 조직 손상뿐만 아니라 만성 폐섬유화에 관여하며 방사선 조사량의 증가에 따라 그 발현이 강해지기 때문인 것으로 해석된다. 방사선 조사 후 captopril 투여군에서는 방사선 단독 조사군에 비하여 TGF-β 발현이 다소 감소한 것으로 보아 captopril이 TGF-β 발현을 억제하는 것으로 생각된다.

각 실험군에서 세포자멸사의 출현 정도를 비교하기 위해 TUNEL 염색을 하여 광학현미경의 고배율상 50군데를 선택하여 세포자멸사 발현 수를 세었다. 그 결과 방사선 단독 조사 후 12시간 경과한 군의 10 Gy, 20 Gy, 30 Gy 군에서 각각 122, 616, 468개로 나와서 20 Gy 군에서 세포자멸사가 가장 많이 출현하였음을 알 수 있었다. 이 결과는 10 Gy 군에 비하여 20 Gy 군에서 폐실질 세포에 훨씬 상해가 커서 세포자멸사의 수가 많아진 것이며, 30 Gy 군에서는 방사선으로 인한 세포 손상의 정도가 너무 커서 세포 죽음의 양상이 세포자멸사를 넘어 다수가 괴사로 이행하였을 가능성이 있기 때문인 것으로 생각된다. 방사선 단독 조사 후 11주가 경과한 실험군에서는 10 Gy, 20 Gy, 30 Gy 군에서 각각 13, 68, 66개로 세포자멸사가 출현하였다. 10 Gy에 비하여 20 Gy에서 훨씬 출현수가 많았으며, 30 Gy에서는 20 Gy 군과 비슷하였다. 그리고 방사선 조사 후 captopril을 함께 투여한 11주 실험군의 10 Gy, 20 Gy, 30 Gy 군에서 세포자멸사가 2, 30, 31개로 나타나, 방사선 단독 조사군에 비해서 통계적으로 유의하게 세포자멸사가 적게 출현하였다($p<0.05$). 이 결과는 captopril이 방사선 조사로 인한 폐실질세포의 세포자멸사 출현을 억제시켰음을 보여주고 있다. Odaka와 Mizuochi[27]는 captopril이 인체조직의 활성화된 말초 T 세포와 폐포상피세포에서 Fas 유도의 세포자멸사를 억제하는 기능을 가진다고 보고하였다. Teramoto 등[28]은 기니픽을 대상으로 한 실험에서 captopril이 기관지폐포세척액 세포에서 유래한 산소 유리기를 억제하는 기능을 가진다고 하였다. 그리고 Suzuki 등[29]은 SH 기를 포함하는 captopril이 폐포대식세포에서 만드는 산소유리기를 억제하여 항산화 작용을 한다고 보고하였다. 상기의 문헌 보고들을 토대로 볼 때, captopril이 방사선 조사로 형성된 유리기(free radical)를 제거함으로써 내피세포의 손상과 세포자멸사를 방지하여 폐손상을 경감시킨 것으로 생각된다. 그리고 Uhal 등[30]은 폐포상피세포의 자멸사는 폐섬유화를 야기하는데 관여하며, captopril이 폐포상피세포의 자멸사를 억제함으로써 폐섬유화를 경감시킬 것으로 생각하였다. 이 연구에서 방사선 조사 후 captopril을 함께 투여한 11주 경과군의 폐섬유화 병변에서, 아교질 미세섬유의 배열이 느슨하며 혈관 주위의 섬유성 비후가 감소되어 있고, 모세혈관 내피세포 손상이 감소되며, 비만세포 및 근섬유모세포의 수가 감소되어 있었다. 이는 captopril의 폐섬유화 경감 효과를 나타낸 것이라 생각된다.

이 연구 결과와 문헌 보고를 종합할 때 방사선 조사 후 급성 폐손상에서 방사선 조사량이 증가할수록 폐손상 정도가 현저하며 세포자멸사 수가 증가하였다. 방사선 조사에 의한 만성 폐손상에서 폐섬유화의 정도는 방사선 조사량과 밀접한 관련이 있으며, 방사선 조사 후 captopril을 투여할 경우 세포자멸사와, 비만세포 및 근섬유모세포의 출현이 감소되고 아교질의 침착이 줄게 되어 방사선 조사에 의한 폐섬유화를 경감시킬 것으로 생각한다.

참고문헌

1. Upton AC. Ionizing radiation. In Craighead JE(Ed). Pathology of environmental and occupational disease. St. Louis: Mosby, 1996; 205.
2. Theuws JCM, Kwa SLS, Wagenaar AC, *et al*. Dose-effect relations for early local pulmonary injury after irradiation for malignant lymphoma and breast cancer. Radiother Oncol 1998; 48: 33-43.

3. Vergara JA, Raymond U, Thet LA. Changes in lung morphology and cell number in radiation pneumonitis and fibrosis: A quantitative ultrastructural study. Int J Radiat Oncol Biol Phys 1987; 13: 723-32.
4. Dubrawsky C, Dubravsky NB, Withers HR. The effect of colchicine on the accumulation of hydroxyproline and on lung compliance after irradiation. Radiat Res 1978; 73: 111-20.
5. Ward WF, Molteni A, Ts´ao CH, Solliday NH. Functional responses of the pulmonary endothelium to thoracic irradiation in rats. Differential modification by D-penicillamine. Int J Radiat Oncol Biol Phys 1987; 13: 1505-9.
6. Geraci JP, Mariano MS, Jackson KL. Amelioration of radiation nephropathy in rats by dexamethasone treatment after irradiation. Radiat Res 1993; 134: 86-93.
7. Gavras I, Gavras H. The use of ACE inhibitors in hypertension. In Kostis JB, DeFelice EA, eds. Angiotensin converting enzyme inhibitors. New York: Liss, 1987; 93-122.
8. Pfeffer MA, Braunwald E, Lemuel A, *et al*. Effect of captopril on mortality and morbidity in patients with left ventricular dysfunction after myocardial infarction. N Engl J Med 1992; 327: 669-77.
9. Cohen EP, Molteni A, Hill P, *et al*. Captopril preserves function and ultrastructure in experimental radiation nephropathy. Lab Invest 1996; 75: 349-60.
10. Ward WF, Molteni A, Ts´ao CH, Hinz JM. The effect of captopril on benign and malignant reactions in irradiated rat skin. Br J Radiol 1990; 63: 349-54.
11. Yoon SC, Park JM, Jang HS, Shin KS, Bahk YW. Radioprotective effect of captopril on the mouse jejunal mucosa. Int J Radiat Oncol Biol Phys 1994; 30: 873-8.
12. Molteni A, Moulder JE, Cohen EF, *et al*. Control of radiation-induced pneumopathy and lung fibrosis by angiotensin-converting enzyme inhibitors and an angiotensin II type 1 receptor blocker. Int J Radiat Biol 2000; 76: 523-32.
13. Ward WF, Molteni A, Ts´ao CH, Hinz JM. Captopril reduces collagen and mast cell accumulation in irradiated rat lung. Int J Radiat Oncol Biol Phys 1990; 19: 1405-9.
14. Kim JH. Histomorphologic change of radiation pneumonitis in rat lungs: Captopril reduces rat lung injury induced by irradiation. J Korean Soc Ther Radiol Oncol 1999; 17: 238-48.
15. Nguyen L, Ward WF, Ts´ao CH, Molteni A. Captopril inhibits proliferation of human lung fibroblasts in culture: A potential antifibrotic mechanism. Proc Soc Exp Biol Med 1994; 205: 80-4.
16. Suh HS, Rhee CS. The studies on the development of radiation pneumonitis and its related factors. J Korean Soc Ther Radiol Oncol 1987; 5: 19-29.
17. Lee KN, Nam KJ, Park BH, Jeong JS, Lee HS. An experimental study on the radiation induced injury of the rabbit lung: correlation of soft-tissue radiograph and high resolution CT findings with pathologic findings. J Korean Radiol Soc 1994; 31: 657-66.
18. Sung NK, Shin SO, Kwon KY. The effects of steroid on acute lung injury in the mouse induced by whole lung irradiation. J Korean Soc Ther Radiol Oncol 1997; 15: 37-47.
19. Aartsen WM, Hilgers RH, Schiffers PM, Daemen MJ, De Mey JG, Smits JF. Changes in vascular distensibility during angiotensin-converting enzyme inhibition involve bradykinin type 2 receptors. J Vasc Res 2004; 41: 18-27.
20. Peterson LM, Evans M, Graham MM, *et al*. Vascular response to radiation injury in rat lung. Radiat Res 1992; 129: 139-48.
21. Atkins FM, Friedman MM, Subba Rao PV, *et al*. Interaction between mast cells, fibroblasts and connective tissue components. Int Arch Allergy Appl Immunol 1985; 77: 96-102.
22. Rube CE, Wilfert F, Uthe D, *et al*. Modulation of radiation-induced tumour necrosis factor alpha (TNF-alpha) expression in the lung tissue by pentoxifylline. Radiother Oncol 2002; 64: 177-87.
23. Finkelstein JN, Johnston CJ, Baggs R, *et al*. Early alterations in extracellular matrix and transforming growth factor β gene expression in mouse lung indicative of late radiation fibrosis. Int J Radiat Oncol Biol Phys 1994; 28: 621-31.
24. Kwong KY, Literat A, Zhu NL, *et al*. Expression of transforming growth factor beta (TGF-beta1) in human epithelial alveolar cells: a pro-inflammatory mediator independent pathway. Life Sci 2004; 74: 2941-57.
25. Johnston CJ, Piedboeuf B, Ubin P, *et al*. Early and persistent alterations in the expression of interleukin-1α, interleukin-1β and tumor necrosis factor α mRNA levels in fibrosis- resistant and sensitive mice after thoracic irradiation. Radiat Res 1996; 145: 762-7.
26. Anscher MS, Murase T, Prescott DM, *et al*. Changes in plasma TGF-β levels during pulmonary radiotherapy as a predictor of the risk of developing radiation pneumonitis. Int J Radiat Oncol Biol Phys 1994; 30: 671-6.
27. Odaka C, Mizuochi T. Angiotensin-converting enzyme inhibitor captopril prevents activation-induced apoptosis by interfering with T cell activation signals. Clin Exp Immunol 2000; 121: 515-22.
28. Teramoto S, Suzuki M, Matsuse T, Ohga E, Ishii T, Ouchi Y. Inhibitory effects of angiotensin-converting enzyme (ACE) inhibitors on oxygen radicals produced by bronchoalveolar lavage cells in young and aged guinea pigs. Aging 2000; 12: 22-8.
29. Suzuki M, Teramoto S, Katayama H, Ohga E, Matsuse T, Ouchi Y. Effects of angiotensin-converting enzyme (ACE) inhibitors on oxygen radical production and generation by murine lung alveolar macrophages. J Asthma 1999; 36: 665-70.
30. Uhal BD, Gidea C, Bargout R, *et al*. Captopril inhibits apoptosis in human lung epithelial cells: a potential antifibrotic mechanism. Am J Physiol 1998; 275: L1013-7.