내시경적 요관점막하 Polydimethylsiloxane 주입법에 의한 소아 방광요관역류 교정의 성적

An Experience of Endoscopic Polydimethylsiloxane Injection for the Treatment of Vesicoureteral Reflux in Children

대한비뇨기과학회지
제 44 권 제 2 호 2003

Jong Wook Park, Kwang Sae Kim

From the Department of Urology, Keimyung University College of Medicine, Daegu, Korea

계명대학교 의과대학 비뇨기과학교실

박종욱 · 김광세

Purpose: We evaluated the efficacy of an endoscopic subureteral injection of polydimethylsiloxane (Macroplastique) for the correction of vesicoureteral reflux in children.
Materials and Methods: The medical records of 15 children (19 refluxing ureters), who had undergone a single endoscopic subureteral injection of polydimethylsiloxane for the treatment of vesicoureteral reflux, were reviewed. After the injection, voiding cystourethrograms were performed after 3 to 10 months to evaluate the results. Renal and bladder ultrasonograms were taken after 3 to 30 months to check for the development of de novo hydroureteronephrosis and the presence of the implant at the bladder base. The follow-up duration was between 7 and 43 months.
Results: Of the 15 patients, there were 6 boys and 9 girls, with ages ranging from 12 months to 14 years. The reflux was resolved in 10 of the 19 ureters, in 8 of the 15 children, after a single injection. The resolutions of reflux, by grade, were none in 2, 2 in 4, 5 in 7, 1 in 4 and 2 in 2 of the ureters of grade I to V, respectively. The unilateral reflux was resolved in 7 of the 12, the bilateral reflux in 2 (3 ureters) of the 3 and the reflux in a duplicated system in 1 of the 3 cases (2 ureters out of 4 ureters). In two cases with persistent reflux, ureteral reimplantations were performed due to repeated urinary tract infections and de novo upper pole ureteral refluxes. The remaining 5 cases with persistent reflux were observed with prophylactic antibiotics. Refluxes recurred in 2 of the ureters at 29 and 36 months after the injection, so chemoprophylaxis was restarted.
Conclusions: The single endoscopic subureteral polydimethylsiloxane injections resulted in a low success rate, but at a high cost. This procedure is considered inappropriate as a first line method for the correction of vesicoureteral reflux in children.
(Korean J Urol 2003;44:150-154)

Key Words: Endoscopy, Vesico-ureteral reflux, Polydimethylsiloxane, Injections

접수일자 : 2002년 10월 15일
채택일자 : 2002년 11월 25일

교신저자 : 김광세
계명대학교 동산병원 비뇨기과
대구시 중구 동산동 194
㊀ 700-712
Tel: 053-250-7647
Fax: 053-250-7643
E-mail: kskim@dsmc.or.kr

서 론

소아 방광요관역류의 내시경적 치료는 개복수술의 대안적 방법이지만 그 주입물질의 효과와 안전성, 그리고 내구성에 대해서는 논란이 되고 있다. Polydimethylsiloxane (Macroplastique®)은 1992년부터 방광요관역류의 내시경적 치료에 이용되었으며 체내에서 분해나 이동이 잘 되지 않는 특징적인 입자구조와 입자크기, 그리고 염증반응이 적고 높은 생체적합성이 특징이다. 저자들은 최근 방광요관역류 환아에서 시행한 polydimethylsiloxane을 이용한 내시경적 치료의 성적을 평가하고자 한다.

대상 및 방법

1998년 6월부터 2001년 2월까지 본원에서 내시경적 Polydimethylsiloxane (Macroplastique®, Uroplasty Inc., Geleen, The Netherlands) 요관점막하 일회 주입으로 방광요관역류

를 치료한 후 추적이 가능하였던 15명의 환아 (남아 6명, 여아 9명)의 19 역류요관을 대상으로 이들의 의무기록지를 후향적으로 분석하였다. 이들의 나이는 12개월에서 14세였고 추적기간은 7개월부터 43개월이었다. 방광요관역류는 일측성이 12례 (좌측 8례, 우측 4례)였으며 이 중 3례는 역류가 중복요관에서 발생한 경우였고, 양측성이 3례였다. 방광 요관역류의 원인은 원발성 18례, 폐색성 거대요관에 대한 요관재문합술 후 발생한 이차성 역류 1례였다 (Table 1). International Grading System에 의한 방광요관역류의 정도는 grade I이 2요관, grade II 4요관, grade III 7요관, grade IV 4요관, grade V 2요관이었다. 시술의 적응증은 breakthrough urinary tract infection 7례, 장기간의 관찰 후에도 역류의 nonresolution 4례, high grade reflux 3례, 내과적 치료에 대한 poor compliance가 1례였다.

시술 3-10개월 후에 배뇨방광요도조영술을 시행하여 역류소실 여부를 확인하였으며, 시술 3-30개월 후에 신장과 방광 초음파검사를 시행하여 방광저부의 주입물질 존재여부와 역류소실과의 관련성 그리고 새로운 수신증 발생여부를 알아보았고, 술후 측복부 통증·발열 등의 합병증 발생여부를 관찰하였다. 추적 기간은 7-43개월이었으며, 모든 환아에서 역류의 소실이 입증될 때까지 예방화학요법을 계속함을 원칙으로 하였다.

결 과

시술 3-10개월 후 시행한 배뇨방광요도조영술에서 19역류요관 중 10요관에서 역류가 소실되었으며, 나머지 역류가 지속되었던 9요관 중 2요관에서 시술 후 24개월 및 27개월에 역류가 자연 소실되었다. 그러나 역류가 소실되었던 10요관 중 술전 grade II의 역류가 있던 2요관에서 각각 술후 29개월, 36개월에 grade I-II의 역류의 재발이 있어 예방화학요법을 다시 시작한 후 관찰 중이다. 시술 후 임상적으로 의미있는 합병증은 없었다.

역류의 정도에 따른 결과는 grade I은 2요관 중 0요관, grade II 4요관 중 2요관, grade III 7요관 중 5요관, grade IV 4요관 중 1요관, grade V는 2요관 모두에서 역류가 소실되었다 (Fig. 1). 일측성 역류는 12례 중 7례, 양측성 역류는 3례 중 2례 (3요관)에서 역류가 소실되었으며, 중복요관에서의 역류는 3례 중 1례 (4요관 중 2요관)에서 역류소실이 있었다 (Table 2).

시술 후 신장과 방광 초음파검사는 10례에서 시행되었으

Table 1. Etiology of vesicoureteral reflux

Etiology	No. systems	
	Single	Duplex
Primary reflux	15	3
Secondary reflux*	1	0
Total	16	3

*: Reflux after ureteral reimplantation for obstructive megaureter

Table 2. Reflux resolution after polydimethylsiloxane injection

Vesicoureteral reflux	No. cases	
	Treated	Corrected
Unilateral	12	7
Bilateral	3	2 (3 ureters)
Single system	12	7
Duplex system	3 (4 ureters)	1 (2 ureters)

Table 3. Outcomes in patients with subureteric injection for reflux

Study	Agent	Patient (n)	Ureters (n)	Success rate (%) after 1 injection
Puri, Merckx	Teflon	4,234	6,316	75.9
Leonard, Frey, Frankenschmidt	Collagen	483	289	59.8
Sternberg, Lackgren	Deflux	75	101	68.0
Chancellor, Palma	Autologous fat	19	29	22.6
Diamond, Caldamone	Autologous chondrocytes	29	50	60.0
Dodat et al	Macroplastique	297	454	91.2
Cho et al	Macroplastique	13	17	75
Current study	Macroplastique	15	19	52.6

며 전 예에서 새로운 수신증은 관찰되지 않았다. 또한 6례에서 방광저부에 주입물질로 생각되는 음파반향성 물체가 관찰되었고 이들은 모두 배뇨방광요도조영술에서 역류의 소실이 확인되었다 (Table 4).

술후에도 역류가 지속된 환아들 중 단일요관에서 역류가 있던 1례는 반복되는 열성 요로감염으로 인해 시술 후 11개월에, 중복요관의 하극요관에서 역류가 있던 1례는 술후 4개월에 시행한 배뇨방광요도조영에서 상극요관에서도 새로이 역류가 발생하였고 열성 요로감염이 반복되어 시술 후 28개월에 요관재문합술이 시행되었다. 나머지 방광요관 역류 지속 환아 5례는 예방화학요법을 계속하면서 관찰 중이다 (Fig. 2).

Table 4. Presence of polydimethylsiloxane implant detected by ultrasound

Ureters	No. implants		Totals
	Pos.	Neg.	
Corrected	5	1	6
Persistent reflux	0	3	3
Recurrent reflux	1	1	2
Totals	6	5	11

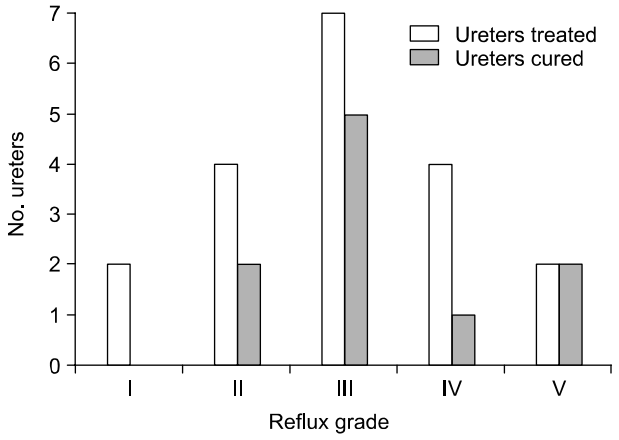

Fig. 1. Reflux resolution according to reflux grade.

고 찰

방광요관역류 교정의 덜 침습적인 방법으로서 요관점막하 주입법이 개발되어왔다. 이 시술의 기본적인 전제는 점막하 터널에 대한 방광근층의 지지 부족을 보충하기 위해 요관구 아래에 지지물을 제공하는 것이며, 그리하여 방광이 충만되는 동안 요관 점막이 서로 맞닿아 역류를 막게 된다.[1]

방광요관역류의 내시경적 치료는 1981년 최초로 Matouschek[2]이 Teflon을 이용하여 성인에서 방광요관역류를 치료하였으며, 1984년 O'Donnel과 Puri가 돼지를 이용한 동물실험에 이어 소아 방광요관역류의 치료에 성공한 이래 상용화되었다.[3,4] 이는 개복수술에 비해 덜 침습적이고 빠르고 안전하고 간편하게 시술할 수 있으며 짧은 입원기간 등의 장점으로 개복수술에 대한 매력적인 대체적 방법으로 자리잡고 있다. 한편 내시경적 요관점막하 주입시술 자체는 안전하고 비교적 효과적인 것으로 받아들여지고 있으나 이에 사용되는 주입물질에 대해서는 면밀한 연구가 계속되고 있다.[1] 주입물질의 선택은 내시경적 치료에 있어서 가장 중요한 문제이다. 주입물질은 내구적이고 효과적이기 위해서는 그 부피를 영구히 보존하여야 하며 흘러나오거나 이동하지 않아야 한다. 또한 안전하게 사용할 수 있으려면 생체 적합적이어야 한다. 그러나 불행하게도 현재로서는 이런 요구를 모두 만족시키는 주입물질은 없다.[1,5]

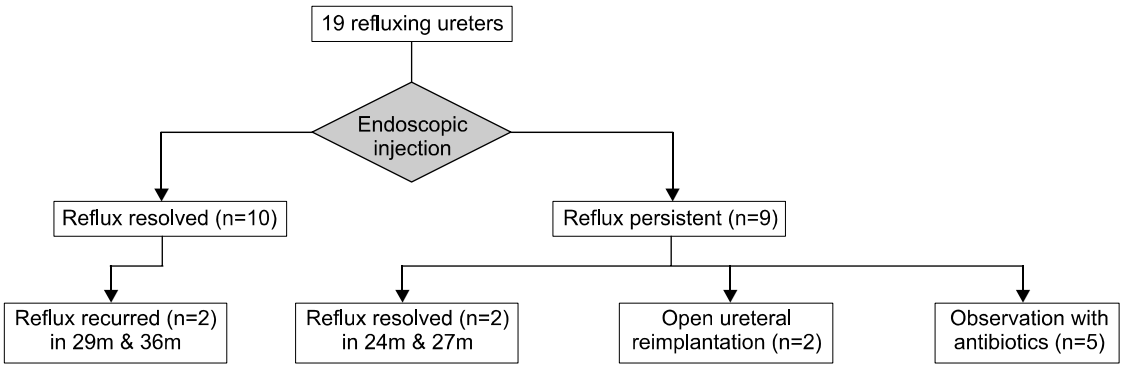

Fig. 2. Results of single endoscopic polydimethylsiloxane injection.

주입물질은 자가물질과 비자가물질로 크게 나누어 볼 수 있으며 이 중 비자가물질이 많이 이용되고 있다. 비자가물질 중 가장 오랫동안 이용된 것은 Polytetrafluoroethylene (Teflon)이다. Teflon은 의학적인 용도로는 이비인후과 영역에서 성대마비의 치료에 최초로 사용되었으며 비뇨기과적으로는 1973년 Berg가 요실금 치료의 최소침습적 방법으로서 요도주위 Teflon paste 주입법을 발표한 것이 시초이다.[6,7] 이후 O'Donnel과 Puri가 방광요관역류의 내시경적 치료를 대중화한 이래로 Teflon은 현재까지 방광요관역류 치료에 가장 많이 이용된 주입물질로서 높게는 92%까지의 좋은 성공률을 나타내고 있다.[8] 그러나 Teflon은 주입부위에서의 육아종성 반응 그리고 원위부로의 입자의 이동성 등의 안전성의 문제가 결점으로 지적되어 이를 대체할 주입물질이 필요하게 되었다.[9] Cross-linked bovine collagen은 주입 시 항원성이 적고 염증반응이 거의 없으며, 입자의 이동이나 주입 부위에서의 육아종성 반응이 없어 좋은 대체적 물질로 여겨졌었다. 그러나 시간이 지남에 따라 용해·흡수되어 부피가 줄어 장기적으로는 역류의 재발이 많은 단점이 있고, collagen 주입 후 이전에 없던 전신홍반루푸스, 다발근육염, 피부근육염 등의 결합조직질환의 발생이 보고되었으며,[10] Teflon과 마찬가지로 아직 방광요관역류의 치료물질로서 미 식품의약품국 (FDA)의 승인을 받지 못하고 있다. 이 밖에 비자가물질로서는 Deflux system, Polyvinyl alcohol, Detachable membrane system, Injectable bioglass 등이 있고 자가물질로는 자가지방, 자가 collagen, 자가연골세포, 자가방광근육세포 등이 있다.

Macroplastique은 polydimethylsiloxane이 운반체인 polyvinylpyrroidone hydrogel 속에 부유하고 있는 상태로 존재한다. 이동의 위험을 최소화하기 위해 polydimethylsiloxane 입자는 유방 삽입물 등에서 사용되는 덜 교차 결합된 silicone gel이나 교차 결합되지 않은 silicone oil 대신에 치밀하게 교차 결합된 elastomer 형태로 만들어졌다.[11] Macroplastique은 평균 최대 입자 직경이 209㎛이며,[12] Merguerian 등은 평균 최소 직경이 140㎛이고 입자의 76%가 100㎛라고 하였다.[13] 주입물질의 원위부 이동은 조직 대식세포나 혈중 단핵세포에 의한 탐식작용에 의해 일어나며, 이들 세포는 80㎛ 이상의 입자는 탐식할 수가 없다. 따라서 Macroplastique은 인체 내에서 잘 분해되지 않고 탐식세포에 의해 탐식이 잘 되지 않아 원위부 이동의 위험이 적은 특징을 가지고 있다. Henly 등은 개를 이용한 동물실험에서 입자크기가 70㎛ 미만인 경우에는 국소 또는 원위부 입자이동이 있었으나 100㎛ 이상일 때는 이동이 없었으며 또한 주입부위에서 염증반응이나 육아종성 반응이 생기지 않았다고 하였다.[14]

현재까지 Macroplastique을 이용한 소아방광요관역류의 교정성적을 보면 Dodat 등[15]이 454요관에서 93.3%, Buckley 등[16]이 127요관에서 91%, Herz 등[11]이 112요관에서 81%의 성공률을 보고하였으며, 국내에서는 조 등[17]이 17요관에서 82.4%의 성공률을 보고하였다. 저자들의 경우 1회 시술 후 19요관 중 10요관 (52.6%)에서 역류가 소실되어 성공률이 더 낮았지만, 다른 저자들의 결과는 1회 이상의 시술 후에 역류가 소실된 경우까지 포함한 성적이므로 본 연구결과와 단순 비교할 수는 없을 것이다. 시술 전반기와 후반기의 성적을 비교한 결과 전반기 14개월간 시술받은 8례 중 4례 (50%), 그리고 후반기 14개월간 시술받은 7례 중 4례 (57.1%)에서 역류가 소실되어 성공률에는 별 차이가 없어서 learning curve는 결과에 큰 영향을 미치지 못한 것으로 생각되었다.

내시경적 치료의 성공률은 역류의 정도가 높을수록 낮아져 grade V에서는 32%만이 치유된다고 하며, 단일요관에서는 77%, 중복요관에서는 58%가 성공한다고 한다.[18] Frey 등[19]은 collagen을 이용한 연구에서 중복요관에서 발생한 역류에서도 내시경적 치료를 성공적으로 적용할 수 있다고 하였으며, Leonard 등[20]도 6례로 수는 적었지만 전 예에서 역류가 소실되었다고 하였다. 저자들의 경우 증례수가 적어 통계적 검정은 어려웠지만 역류정도에 따른 성공률에는 큰 차이가 없는 것으로 생각되었다 (Fig. 1). 또한 단일요관과 중복요관, 일측성과 양측성 사이에 있어 치료결과에 차이가 없었다 (Table 2). 역류가 grade V인 경우 예외없이 요관구가 golf hole 모양이며 이런 경우 내시경적 주입요법으로 보강할 방광내 터널이 없어 내시경적 치료의 적응이 되지 않는다는 보고가 있으나,[20,21] 본 연구에서는 grade V의 역류가 있던 2례는 요관구는 golf hole 모양이었으나 시술 후 모두 역류가 소실되었다. 따라서 일률적으로 grade V를 적응증에서 제외할 필요는 없을 것으로 생각된다.

Herz 등[11]은 polydimethylsiloxane주입 후 방광초음파 검사상 방광저부에서 주입물질이 확인된 경우 방광요관역류의 교정에 대한 민감도가 89%, 특이도가 86%로 민감도와 특이도가 높다고 하였다. 저자들의 경우에도 비록 증례수가 적어 통계적인 유의성을 찾기는 어려웠지만 초음파 검사상 주입물질의 존재여부와 역류의 교정여부 간에는 상호관련성이 있는 것으로 보였으며 배뇨방광요도조영술에 비해 비침습적이므로 시술 후 추적검사로서 유용할 것으로 생각된다.

현재까지 발표된 여러 가지 주입물질을 이용한 방광요관역류의 내시경적 치료의 결과를 요약해 보면 (Table 3), 어느 정도의 성공을 거둘 수는 있지만 역류 소실률은 항상 표준적인 개복수술보다는 낮다. 또한, 시술의 반복이 필요할 수 있으며 모든 주입물질들은 장기간 추적 시 재발로 인해 성공률이 점차 낮아지는 경향을 보인다.[1] 저자들의 경

우도 시술 3-10개월 후에 역류의 소실이 확인되었던 10요관 중 2요관에서 각각 추적결과 술후 29개월, 36개월에 grade I-II의 역류의 재발이 있어 다시 예방화학요법을 시작하게 되었다. 본 연구에서는 아직 추적기간이 최장 43개월이었지만, 앞으로 계속적인 추적조사에서 추가적인 역류의 재발 가능성도 배제할 수는 없을 것이다. 따라서 소아 방광요관역류의 교정에서 내시경적 방법이 일차적 치료로 선택되기 위해서는 앞으로 더욱 안전하고 효과적이며 내구적인 주입물질이 연구·개발되어야 할 것으로 생각된다.

결 론

내시경적 요관점막하 polydimethylsiloxane 주입법은 성공률이 낮았으며 비용이 많이 드는 단점이 있었다. 따라서 소아 방광요관역류 교정에 있어서 일차적 방법으로서는 적합하지 못한 것으로 생각된다.

REFERENCES

1. Gillenwater JY, Grayhack JT, Howards SS, Mitchell ME. Adult and Pediatric Urology. 4th ed. Philadelphia: Lippincott Williams & Wilkins; 2002;2423-5, 2725-8
2. Matouschek E. Die Behandlung des vesikorenalen refluxes durch transurethrale einspritzung von polytetrafluoroethyl en epaste. Urologe A 1981;20:263-4
3. Puri P, O'Donnell B. Correction of experimentally produced vesicoureteric reflux in the piglet by intravesical injection of Teflon. BMJ 1984;289:5-7
4. O'Donnell B, Puri P. Treatment of vesicoureteric reflux by endoscopic injection of Teflon. BMJ 1984;289:7-9
5. Sternberg A, Hensle TW, Lackgren G. Vesicoureteral reflux: a new treatment algorithm. Current Urology Reports 2002; 3:107-14
6. Arnold GE. Vocal rehabilitation of paralytic dysphonia: technic of intracordal injection. Arch Otolaryngol 1962;76:358-68
7. Berg S. Polytef augmentation urethroplasty: correction of surgically incurable urinary incontinence by injection techni que. Arch Surg 1973;76:379-81
8. Bhatti HA, Khattak H, Boston VE. Efficacy and causes of failure of endoscopic subureteric injection of Teflon in the treatment of primary vesicoureteric reflux. Br J Urol 1993; 71:221-5
9. Smith DP, Kaplan WE, Oyasu R. Evaluation of polydimethylsiloxane as an alternative in the endoscopic treatment of vesicoureteral reflux. J Urol 1994;152:1221-4
10. Cukier J, Beauchamp RA, Spindler JS, Spindler S, Lorenzo C, Trentham DE. Association between bovine collagen dermal implants and a dermatomyositis or a polymyositis-like syndrome. Ann Int Med 1993;118:920-8
11. Herz D, Hafez A, Bagli D, Capolicchio G, McLorie G, Khoury A. Efficacy of endoscopic subureteral polydimethylsiloxane injection for treatment of vesicoureteral reflux in children: a north american clinical report. J Urol 2001;166:1880-6
12. Solomon LZ, Birch BR, Cooper AJ, Davies CL, Holmes SAV. Nonhomologous bioinjectable materials in urology: 'size matters?' BJU International 2000;85:641-5
13. Merguerian PA, McLorie GA, Khoury AE, Thorner P, Churchill BM. Submucosal injection of polyvinyl alcohol foam in rabbit bladder. J Urol 1990;144:531-3
14. Henly DR, Barrett DM, Weiland TL, O'Connor MK, Malizia AA, Wein AJ. Particulate silicone for use in periurethral injections: local tissue effects and search for migration. J Urol 1995;153:2039-43
15. Dodat H, Valmalle AF, Weidmann JD, Collet F, Pelizzo G, Dubois R. Endoscopic treatment of vesicorenal reflux in chidren. five-year assessment of the use of Macroplastique®. Progres en Urologie 1998;8:1001-6
16. Buckley JF, Azmy AA, Fyfe A, Scott PJ, Kirk D, Deane RF, et al. Endoscopic correction of vesicoureteric reflux with injectable silicone microparticles. J Urol 1993;259A
17. Cho KS, Yun JM, Jeong H, Jung JY, Kim KM. Ureteral submucosal Macroplastique® injection in the treatment of vesicoureteral reflux. J Korean Continence Society 1999;3: 51-9
18. Ortenberg J. Endoscopic treatment of vesicoureteral reflux in children. Urol Clin North Am 1998;25:151-6
19. Frey D, Berger D, Jenny P, Herzog B. Subureteral collagen injection for the endoscopic treatment of vesicoureteral reflux in children. Followup study of 97 treated ureters and histological analysis of collagen implants. J Urol 1992;148:718-23
20. Leonard MP, Decter A, Mix LW, Johnson HW, Coleman GU. Endoscopic treatment of vesicoureteral reflux with collagen: preliminary report and cost analysis. J Urol 1996;155:1716-20
21. Leonard MP, Canning DA, Peters CA, Gearhart JP, Jeffs RD. Endoscopic injection of glutaraldehyde cross-linked bovine dermal collagen for correction of vesicoureteral reflux. J Urol 1991;145:115-9