대한신경외과학회지 : 제 21 권 제 8 호 1992

다낭성낭포신 환자와 Marfan's 증후군 환자에서 발생한 뇌동맥류*

- 증례 보고 -

계명대학교 의과대학 신경외과학교실

이창영 · 임만빈 · 김인수 · 이장철 · 손은익 · 김동원 · 김인홍

= Abstract =

Intracranial Aneurysms Associated with Polycystic Kidney, and Marfan's Syndrome

- Case Report -

Chang Young Lee, M.D., Man Bin Yim, M.D., In Su Kim, M.D., Jang Chull Lee, M.D., Eun Ik Son, M.D., Dong Won Kim, M.D., In Hong Kim, M.D.

Department of Neurosurgery, College of Medicine, Keimyung University, Taegu, Korea

A case of an anterior communicating(Acom) artery aneurysm in a 36-year-old woman with polycystic kidney, and a case of multiple aneurysms(Acom. and anterior choroidal artery aneurysm) in a 49-year-old man with Marfan's syndrome are reported. Polycystic kidney was confirmed by abdominal ultrasonography and computed tomography. Marfan's syndrome was diagnosed with skeletal abnormalities(dolichocephaly, highly arched palate, cleft palate, arachnodactyly and tall slender height with excessive length of limbs) and marked elongation and tortuosity of the vertebral artery on cerebral angiography. Those patients were treated with the clipping of aneurysms. We will discuss the pathogenesis of cerebral aneurysm in those diseases with stress on the important points of management.

KEY WORDS : Cerebral aneurysm · Polycystic kidney · Marfan's syndrome.

서 론

뇌동맥류의 발생기전에 대하여서는 아직도 논란이 되고 있으나 선천적인 뇌혈관 분지부위의 중간막 결손과 혈류역동학적 힘에 기인한 퇴행성 병변이 중요한 역활를 한다고 알려져 있다[1)2)18)19)]. 한편 어떤 질환를 가진 예들에서는 질환자체에 기인한 결합조직의 장애로 또는 수반되는 고혈압때문에 뇌동맥류가 특히 호발한다고 알려져 있다. 이러한 질환들로써는 다낭성낭포신(polycystic kidney), 대동맥축착증(coarctation of the aorta), 섬유성 근육형성장애(fibrous muscular dysplasia), Ehlers-Dan-

*본 논문의 요지는 1991년 영호남 신경외과학술대회에서 발표되었음.

*본 논문은 1992년 동산의료원 조사연구비 및 을종연구비의 보조로 이루워졌음.

los증후군, Marfan's증후군 및 탄력섬유성가황색종(pseudoxanthoma elasticum)등이 잘 알려져 있다[4)9)18)19)20)]. 그러나 실제적으로 문헌상 뇌동맥류가 다낭성낭포신 및 Marfan's증후군에서 발생한 보고는 그렇게 많지 않다[3)4)8)11)15)16)18)20)].

따라서 본 교실에서는 다낭성낭포신 환자와 Marfan's증후군 환자에서 발생한 뇌동맥류를 각각 1례씩 경험 치료하였기에 보고하고 이들 질환들에서의 뇌동맥류 발생 기전 및 치료시 유의할 점등에 대하여 고찰코저 한다.

증 례

증 례 1 : 다낭성낭포신 환자에서 발생한 뇌동맥류.

병력 및 검사 소견 : 환자는 36세의 여자 환자로 평소 건강하게 생활하다가 입원 2개월 및 9일전 수면중 갑작스런 두통 및 구토가 발생하여 타병원에 입원하여 가료중 다시 상기한 증상이 발생하여 뇌전산화단층촬영(이하 CT라 칭함)을 시행후 뇌내혈종 및 뇌실내 출혈이 관찰되어 1983년 9월 16일 본원에 전원되어 입원하였다.

입원시 혈압은 120mmHg, 의식은 명료하였고 중증도의 경부강직을 보였으나 다른 신경학적 이상 소견은 없었고 가족력에서도 특이한 소견은 없었다. 검사실 소견상 BUN 8mg/dl, creatinine 0.6mg/dl로 정상범위였고 단백뇨나 혈뇨도 검출되지 않았다. 1983년 9월 26일 시행한 좌측 내경동맥조영상 전교통동맥류가 관찰되었다(Fig. 1-a).

치료 및 치료후 경과 : 입원 18일째 다른 환자에서의 수술과 별다른 차이없이 전교통동맥류를 결찰하였고, 수술후 6일째 추적한 내경동맥조영상 동맥류가 완전히 결찰되어(Fig. 1-b) 수술후 28일째 신경학적 장애없이 퇴원하였다.

환자는 퇴원후 정상 생활을 하다가 1987년 12월 22일 우 하복부 동통을 주소로 본원 내과에 입원하였다. 이학적 검사상 우 복부에 종괴가 촉지되어 복부 초음파 및 CT를 시행한 바 양측 신장 및 간장에 다발성 낭들이 발견되어(Fig. 1-c) 다낭성낭포신 진단하에 보존적 치료를 받고 퇴원하였다.

이후 환자는 정상 생활를 하다가 1990년 6월 16일 갑작스런 두통과 몇분간의 의식소실이 있어 타병원에 입원하였고, 두부 CT를 시행한 바 뇌내혈종 및 뇌실내 출혈이 관찰되어 뇌혈관조영술를 시행하였으나 clip은 본 위치에 있었고 동맥류의 재발은 관찰되지 않아서(Fig. 1-d), 뇌실외 배액술후 신경학적 장애없이 퇴원하였고 환자는 현재까지 정상 생활을 하고 있다.

증 례 2 : Marfan's증후군 환자에서 발생한 뇌동맥류.

병력 및 검사 소견 : 환자는 남자 49세로 입원 8일전 머리를 감는 도중 갑작스런 두통 및 구토가 발생되어 개인병원을 방문하였다가 1991년 3월 30일 본원에 전원되어 입원하였다. 이학적 소견상 몸매 및 사지가 가늘고 길었으며(dolichostenomelia) 특히 손가락 및 발가락이 길고 가는 지주지증(arachnodactyly)을 가지고 있었다. 또한 고구개궁(highly arched palate) 및 구개열(cleft palate)이 존재하였으나 구개열은 수술적 처치를 받은 상태였다(Fig. 2-a, b). 안검사에서는 선상검영법상 근시로 나타났고 안축 초음파검사상 안구의 전후경이 증가된 소견을 가지고 있었다. 신경학적 검사상 의식은 명료하였고 경도의 경부강직이 관찰되었으나 다른 신경학적 이상 소견은 없었다. 뇌혈관조영술은 도관삽입시 과도한 조작은 삼가하면서 조심스럽게 뇌지주막하출혈후 11일째 시행하였다. 좌측 추골동맥조영상 추골동맥의 과도한 굴곡이 관찰되었고(Fig. 2-c) 좌측 내경동맥조영상 전교통동맥 및 전맥락막동맥에 동맥류가 발견되었다.

치료 및 치료후 경과 : 수술은 입원 9일째 시행하였으며 뇌동맥류를 노출시 또한 결찰시 혈관들이 손상되지 않도록 최대한 노력하면서 전교통동맥류 및 전맥락막동맥류를 결찰하였다. 수술후 10일째 시행한 내경동맥조영상 동맥류들이 완전히 결찰된 소견을 관찰할 수 있었고(Fig. 2-e) 수술후 14일째 환자는 신경학적 장애없이 퇴원하였으며 현재까지 정상 생활을 하고 있다.

고 찰

다낭성낭포신은 상염색체형질(autosomal dominant)로 유전되는 선천적 질환으로써 이중 Potter type III 혹은 성인형(adult type)은 다른 장기 즉

간, 췌장 및 비장등에도 다낭성 낭포를 동반하며, 이와같은 소견이 신(kidney)에 발생한 다발성 단순 잔류낭(multiple simple retention cyst)과의 구별점이 되고 특히 이 형에서 고혈압과 뇌동맥류가 자주 발생된다고 알려져 있다[4)12)20)].

본 증례에서는 양측 신과 간에서 다발성 낭들이 복부초음파 및 CT상 확인되어 Potter type III의 다낭성낭포신 환자로 생각된다.

다낭성낭포신의 빈도는 부검예에서는 약 0.1~0.4%로 발견된다고 하며[4)19)20)] 뇌동맥류를 동반하는 빈도는 12%[12)], 16.6%[4)], 41.2%[20)]등으로 보고되어 있어 일반환자들에서의 발생빈도보다 월등히 높다. 이와같은 높은 빈도는 다낭성낭포신 환자들에서 흔히 수반되는 고혈압에 기인된다고 주장하는 학

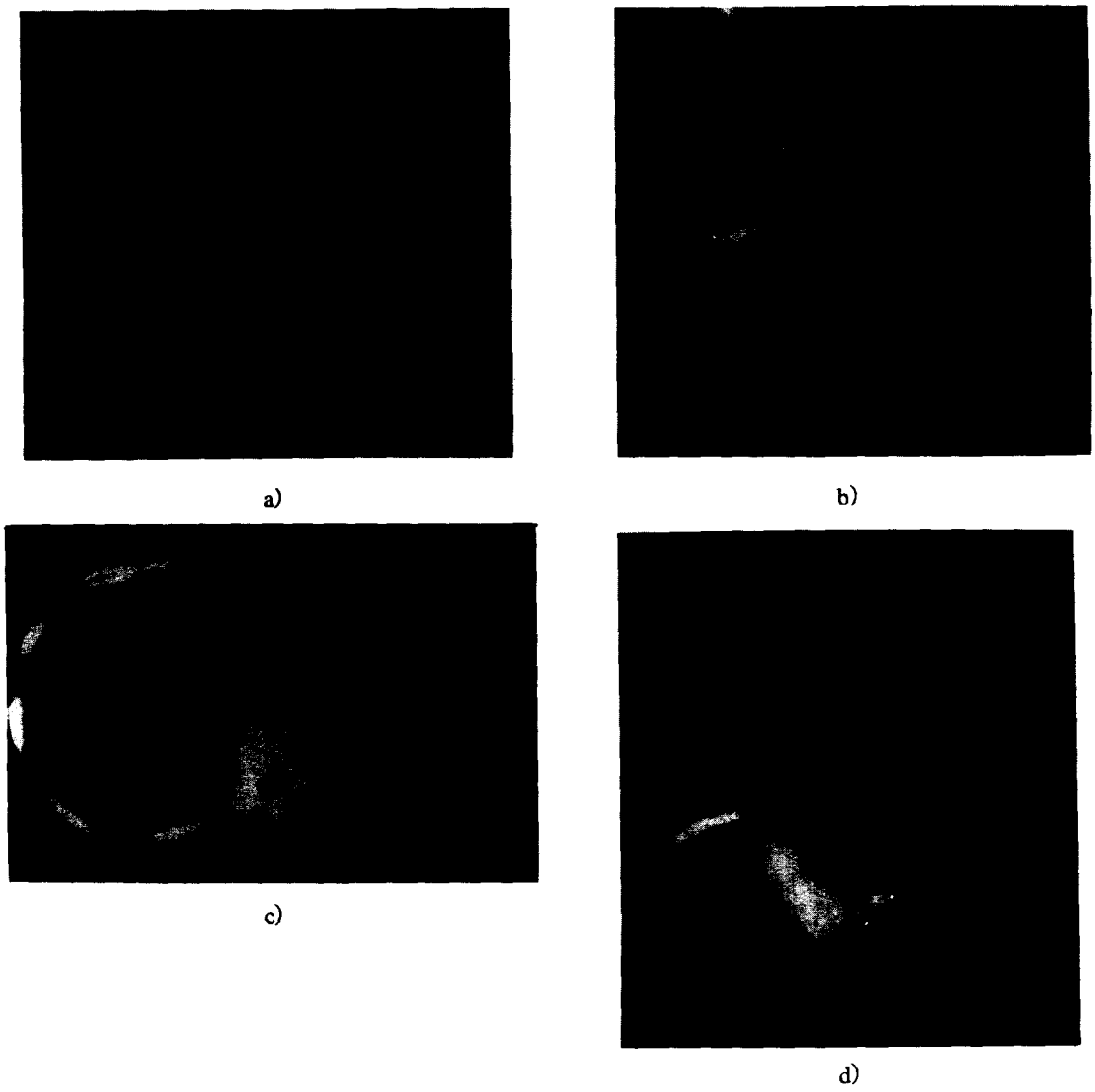

Fig. 1. Case 1.

a) The pre-operative A-P view at the left internal carotid(IC) angiogram demonstrates a saccular aneurysm at the A-com. artery.

b) The post-operative A-P view of the left IC angiogram shows complete obliteration of the aneurysmal sac.

c) The abdominal CT scan shows multiple, round and low density cystic masses in the liver and kidney.

d) After rebleeding, the A-P view of the left IC angiogram demonstrates no remnant aneurysm sac at the previously clipped aneurysm.

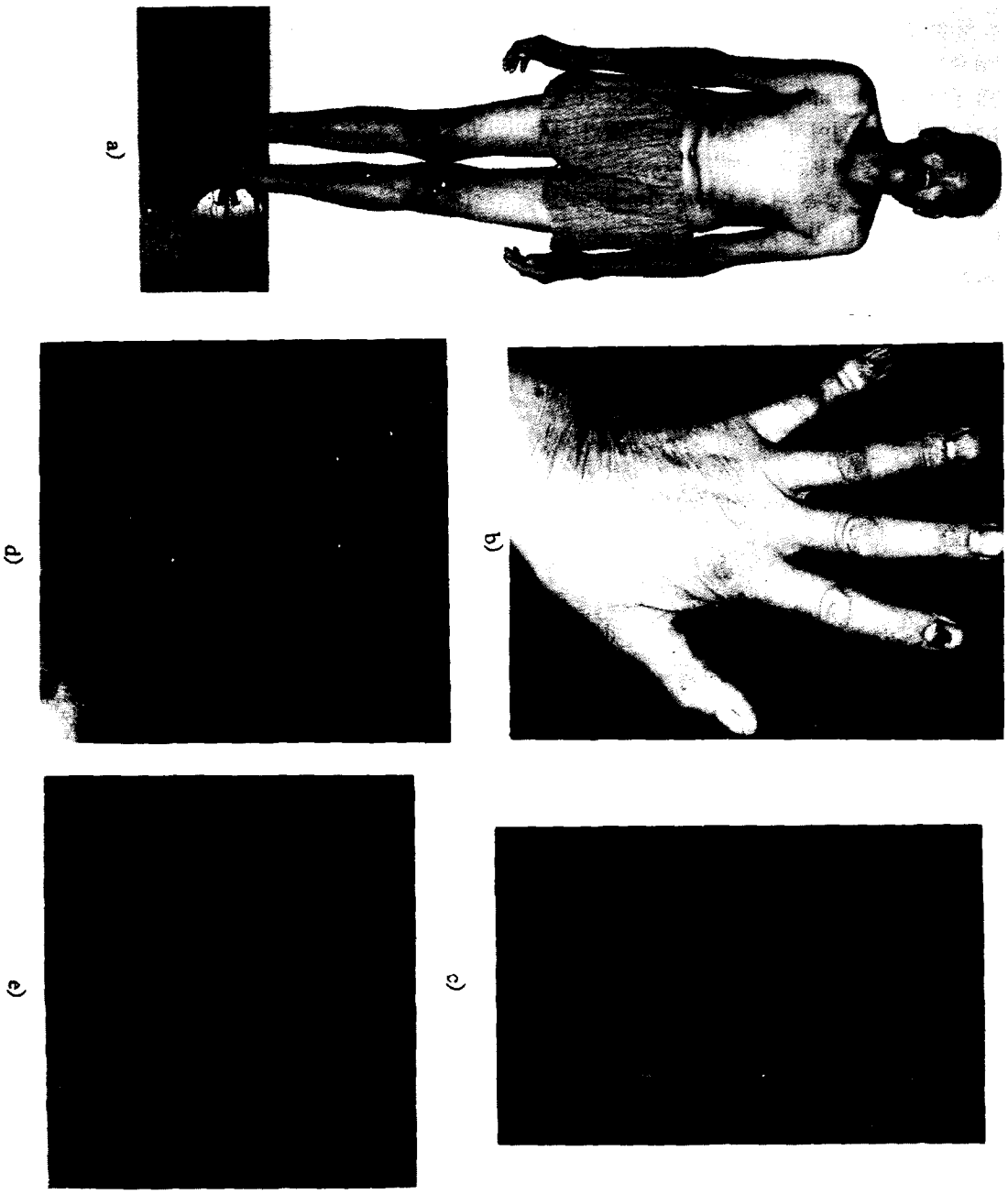

Fig. 2. Case 2.

a), b) This patient is tall and slender, and has dolichostenomelia(long and thin extremities) and arachnodactyly(long slender fingers).

c) The lateral view of the left vertebral angiogram shows elongation and tortuosity of the vertebral artery.

d) The pre-operative lateral view of the left IC angiogram demonstrates saccular aneurysms at the A-com. and anterior choroidal(Acho) artery.

e) The post-operative lateral view of the left IC angiogram shows complete obliteration of the A-com. and Acho. aneurysmal sacs.

자가 있는 반면[18)19)] 선천적인 발생학적 장애 요소에 기인된다고 주장하는 학자도 있다[4)20)].

Wakabayashi등[20)]은 다낭성낭포신 환자 17례를 뇌혈관촬영을 시행한 바 고혈압이 동반되었던 9례에서는 2례에서, 고혈압이 관찰되지 않았던 8례에서는 5례에서 뇌동맥류가 발견되어 다낭성낭포신에서 뇌동맥류가 발생하는 기전은 고혈압에 기인되기 보다는 선척적 요인에 기인된다고 주장하였다.

본 증례에서도 혈압은 정상이였다.

다낭성낭포신 환자에서 뇌동맥류가 발견시 뇌동맥류를 수술적으로 가료해야한다는 원칙에는 일반 환자와 차이가 없으나 유념해야할 점은 치료기간 동안 혈압의 하강을 방지하여 신부전이 오지않도록 주의하고 manitol이나 glycerol 같은 고삼투압성 용액의 사용은 되도록 피하는 점이라고 지적되어 있다[12)20)]. 또한 Takakura등[19)]은 다낭성낭포신 환자에서 일단 뇌동맥류가 파열되면 사망율이 높으므로 모든 다낭성낭포신 환자에서 뇌혈관촬영을 시행하여 뇌동맥류의 존재여부를 확인하는 것이 좋다는 의견을 보였고 Hatfield등[12)]도 젊은 환자나 고혈압을 가진 환자들은 꼭 뇌혈관촬영을 시행하도록 권유하였다. 실제로 Wakabayashi등[20)]은 17례의 다낭성낭포신 환자에서 모두 뇌혈관촬영을 시행한 바 뇌동맥류가 7례에서 발견되었고 이중 5례에서 수술적 가료를 시행하여 모두 좋은 결과를 얻었다고 보고하면서 예방적 견지에서 뇌혈관촬영을 시행하고 수술적 가료를 시행하도록 권유하였다.

본 저자들의 견해도 젊은 환자나 고혈압을 동반한 다낭성낭포신 환자들은 뇌혈관촬영을 시행하여 비파열성 뇌동맥류가 발견되면 수술적 가료를 시행하는 것이 좋을 것으로 생각한다.

뇌동맥류를 수술적 방법으로 완전하게 결찰하면 재출혈은 방지되나 뇌동맥류의 일부 혹은 상당부분이 결찰후 남아 있을 때는 재출혈의 위험성이 높다는 보고가 있으며[5)], Lin등[13)]은 결찰후 남았던 일부의 뇌동맥류 경부가 추적검사시 확장되어 위험스런 뇌동맥류로 진전된 예들을 분석 예시하고 젊은 환자와 여자 환자들에서 빈번하였다고 하면서 수술시 완전한 결찰을 강조하였다. 또한 Drake등[6)]은 결찰을 시행하지 못하였거나 결찰이 불완전하였던 115례를 재수술하여 좋은 결과를 얻고 수술후 시행한 뇌혈관 촬영상 부분적인 뇌동맥류가 남아 있는 예들은 재수술를 시행하도록 권유하였다.

본 다낭성낭포신 환자는 비록 젊은 연령의 여자 환자였으나 수술후 시행한 뇌혈관촬영상에서 남아 있는 뇌동맥류 부분은 발견할 수 없었고 또한 7년후 재출혈시 타병원에서 시행한 뇌혈관촬영상에서도 뇌동맥류가 확인되지 않으므로써 뇌동맥류의 결찰이 불완전하므로 출혈되었다는 사실에는 회의가 간다. 단지 Ebina등[7)]이 보고한 예중 첫 증례에서처럼 혹시 뇌동맥류를 결찰시 주위 혈관에 손상이 가하여져 시간이 지나면서 혈관이 약화되어 출혈의 원인이 되었는지, 혹은 뇌동맥류와 별개의 병변에 기인하여 출혈이 되었는지에 대하여서는 불확실하다.

Marfan's증후군은 결합조직 특히 탄력조직의 장애로 발생하는 상염색체형질의 선천적 질환으로써[10)14)] 안(eye), 심혈관 및 골격계의 이상을 야기시켜 대동맥확장, 박리성 대동맥 동맥류, 수정체 전위증(ectopia lentis), 지주지증, 장두증(dolicocephaly), 구개열 및 관절의 유연성(loose jointness)등의 장애가 발생하는 것을 특징으로 한다[8)14)15)19)]. Marfan's 증후군에서 주로 침범되는 혈관은 대동맥으로써 뇌혈관에 이상을 초래하는 예들은 드물다고 알려져 있고[8)]특히 뇌동맥류가 발생된 예들을 보고한 문헌은 드물다[8)11)15)16)19)].

Marfan's 증후군에서 뇌동맥류가 높은 빈도로 발생하는 기전은 뇌동맥류의 발생에 중요한 역활을 하는 탄력섬유의 장애 때문이라고 일반적으로 알려져 있으나[19)] Stehbens등[17)]은 Marfan's 증후군을 가진 환자를 부검하여 조기 뇌동맥류를 발견하고 조직검사를 시행한 바 일반 환자들에서 뇌동맥류가 발생하는 기전과 별다른 조직소견의 차이를 관찰할 수 없었다고 발표하였다.

Marfan's 증후군 환자에서 뇌지주막하 출혈이 야기되었을 때 가료시 주의할 점은 혈관조직이 매우 연약하므로 뇌혈관촬영시 과도한 조작이나 고압력으로 조영제를 주입하지 말도록 하고 또한 수술시 혈관이 다치지 않도록 최선의 노력을 기우리는 것이 중요한 점으로 지적되고 있다[8)15)].

본 증례는 심혈관계의 이상은 발견되지 않았으나 안 및 골격계의 장애를 나타낸 예의 Marfan's 증후군 환자로 생각되고 뇌혈관촬영상 추골동맥이 나이에 비해 과도하게 굴곡되어 더욱 Marfan's 증

후군 환자로 생각된다.

결 론

본 교실에서는 비교적 드문 다낭성낭포신 환자와 Marfan's 증후군 환자에서 발생한 뇌동맥류를 각각 1례씩 경험하고, 이들 질환들에서 뇌동맥류가 발생하는 기전 및 이들를 가료하는데 주의할 점등에 대하여 문헌고찰을 하였다.

References

1) 박성민 · 임만빈 · 이정교 · 김인홍 : 뇌동맥류의 형태학적 고찰. 대한신경외과학회지 *15 : 63-73, 1986*
2) 박인우 · 임만빈 · 손은익 · 김동원 · 김인홍 · 권건영 : 백서의 총경동맥에서 미세수술적 방법으로 만든 실험적 동맥류. 대한신경외과학회지 *20 : 456-465, 1991*
3) 조하영 · 도성진 · 김영숙 · 신 호 : 다낭성 질환을 동반한 다발성 뇌동맥류. *1*례 보고. 대한신경외과학회지 *17 : 1141-1146, 1988*
4) Bigelow NH : *The association of polycystic kidney with intracranial aneurysms and other related disorders. Am J Med Sci 225 : 485-494, 1953*
5) Drake CG, Vanderlinden RG : *The late consequences of incomplete surgical treatment of cerebral aneurysms. J Neurosurg 27 : 226-238, 1967*
6) Drake CG, Friedman AH, Peerless SJ : *Failed aneurysm surgery. Reoperation in 115 cases. J Neurosurg 61 : 848-856, 1984*
7) Ebina K, Suzuki M, Andoh A, Saitoh K, Iwabuchi T : *Recurrence of cerebral aneurysm after initial neck clipping. Neurosurgery 11 : 764-768, 1982*
8) Finney HL, Roberts TS, Anderson RE : *Giant intracranial aneurysm associated with Marfan's syndrome. Case report. J Neurosurg 45 : 342-347, 1976*
9) Fukuda H, Sako K, Yonemasu Y : *Coarctation of the descending aorta with aneurysm of the anterior communicating artery. Surg Neurol 23 : 380-382, 1985*
10) Goyette EM, Palmer PW : *Cardiovascular lesions in arachnodactyly. Circulation 7 : 373-379, 1953*
11) Hardin CA : *Successful resection of carotid and abdominal aneurysm in two related patients with Marfan's syndrome. N Engl J Med 267 : 141-142, 1962*
12) Hatfield PM, Pfister RC : *Adult polycystic disease of the kidneys(Potter type 3). JAMA 222 : 1527-1531, 1972*
13) Lin T, Fox AJ, Drake CG : *Regrowth of aneurysm sacs from residual neck following aneurysm clipping. J Neurosurg 70 : 556-560, 1989*
14) McKusick VA : *The cardiovascular aspects of Marfan's syndrome : A heritable disorder of connective tissue. Circulation 11 : 321-342, 1955*
15) Matsuda M, Matsuda I, Handa H, Okamoto K : *Intracavernous giant aneurysm associated with Marfan's syndrome. Surg Neurol 12 : 119-121, 1979*
16) Ohtsuki H, Sugiura M, Iwaki K, Nishikawa M, Yasuno M : *A case of Marfan's syndrome with a ruptured distal middle cerebral aneurysm. No Shinkei Geka(Tokyo) 12 : 983-985, 1984*
17) Stehbens WE, Delahunt B, Hilless AD : *Early berry aneurysm formation in Marfan's syndrome. Surg Neurol 31 : 200-202, 1989*
18) Stehbens WE : *Etiology of intracranial berry aneurysms. J Neurosurg 70 : 823-831, 1989*
19) Takakura K, Saito I, Sasaki T : *Special problemes associated with subarachnoid hemorrhage : Neurological surgery. Edited by Youmans JR, WB Saunders, Philadelphia. 1990, pp1864-1889*
20) Wakabayashi T, Fujita S, Ohbora Y, Suyama T, Tamaki N, Matsumoto S : *Polycystic kidney disease and intracranial aneurysms. Early angiographic diagnosis and early operation for the unruptured aneurysm. J Neurosurg 58 : 488-491, 1983*