대한소화기내시경학회지 2002;24:200-205

복강경 검사로 진단된 결핵성 복막염

계명대학교 의과대학 내과학교실, *건양대학교 의과대학 내과학교실

손정호 · 강영우* · 이태희* · 허규찬* · 권두영
박경식 · 조광범 · 황재석 · 안성훈 · 박승국

Tuberculous Peritonitis Diagnosed by Laparoscopy

Jung Ho Shon, M.D., **Young Woo Kang,** M.D.*, **Tae Hee Lee,** M.D.*, **Kyu Chan Huh,** M.D.*, **Du Young Kwon,** M.D., **Kyung Sik Park,** M.D., **Kwang Bum Cho,** M.D., **Jae Seok Hwang,** M.D., **Sung Hoon Ahn,** M.D. and **Soong Kook Park,** M.D.

Department of Internal Medicine, School of Medicine, Keimyung University, Daegu, Korea;
*Department of Internal Medicine, School of Medicine, Konyang University, Daejeon, Korea

목적: 우리 나라는 폐결핵의 이환율이 높으며 폐외 결핵의 하나인 결핵성 복막염 환자도 드물지 않게 볼 수 있다. 그러나 임상상이 다양하고 비특이적이어서 복수가 동반된 타질환과의 감별이 쉽지 않은 실정이다. 저자들은 복강경 검사로 진단된 결핵성 복막염 환자를 대상으로 임상 양상 및 복강경 검사 소견을 조사하여 보고한다. **대상 및 방법**: 1980년부터 2000년까지 계명대학교 동산의료원 내과학교실에서 복강경 검사로 진단된 결핵성 복막염 환자 51명을 대상으로 후향적 조사를 하였다. **결과**: 1) 성별 분포는 남자가 17명, 여자가 34명이었으며 연령 분포는 20대(19.6%)와 30대(21.6%)에서 가장 높은 빈도를 보였다. 2) 주증상은 복부 팽만감이 45명(88.2%)에서 관찰되었으며 이외 복통, 체중 감소, 전신 쇠약감, 소화 불량, 발열감, 이 피로성, 설사 순으로 높은 빈도를 보였다. 증상 지속 기간은 1개월 이하가 28명(54.9%)으로 가장 많았고 평균 60일이었다. 3) 신체검사 소견은 이동성 탁음이 48명(94.1%)에서 관찰되었고 이외 복부 압통, 종괴가 만져지는 경우, 반사 압통 순으로 높은 빈도를 보였다. 4) 동반된 타장기 결핵으로는 폐결핵이 14명(27.4%) 있었고 이 중 3명은 활동성 폐결핵이었다. 이외 경부 결핵성 임파선염도 2명(3.9%)에서 관찰되었다. 5) 복수 생화학적 검사에서 평균 단백질량은 4.9 gm/dL였고 평균 백혈구수는 1,240/mm^{3}였다. 임파구 우세 삼출액 소견이 45명(88.2%)에서 관찰되었고 1명에서는 복수 도말검사에서 결핵균을 발견할 수 있었다. 6) 복강경 검사 소견으로는 결핵성 결절이 전 예에서 관찰되었으며 복막에 49명(96.1%)으로 가장 많았고, 망(omentum), 간표면, 장막(bowel serosa), 횡경막 순으로 높은 빈도를 보였다. 장유착은 16명(31.4%)에서 관찰되었으며 섬유 성망(fibrous veil)은 14명(27.5%)에서 관찰되었다. 7) 복막 결절 조직검사에서는 건락성 육아종이 37명(72.6%), 비건락성 육아종이 10명(19.6%), 비특이적 염증소견이 4명(7.8%)에서 각각 관찰되었다. 조직 AFB 염색 검사에서는 10명(19.6%)에서 결핵균이 있었다. **결론**: 결핵성 복막염은 임상 양상이 비특이적이므로 의심이 될 경우 복강경 검사를 시행하여 소견 관찰 및 조직 검사를 통한 진단이 필요할 것으로 생각한다.

색인단어: 결핵성 복막염, 복강경

접수 : 2002년 3월 14일, 승인 : 2002년 5월 17일
연락처 : 강영우, 대전광역시 서구 가수원동 685번지, 우편번호: 302-718, 건양대학교병원 소화기내과
Tel: 042-600-9102, Fax: 042-600-9090, E-mail: kang45@kyuh.co.kr
본 논문의 요지는 2001년 제50회 대한 소화기내시경학회 추계학술대회에서 구연발표되었음.

서 론

결핵은 전염성의 소모성 염증질환으로 주로 폐결핵을 일으키나 림프절, 기관지, 신장, 골격, 비뇨생식기, 피부, 후두, 복막, 내장, 부신피질, 뇌조직 등의 다양한 외부장기를 침범하기도 한다.[1] 우리 나라의 경우 과거 결핵의 유행 지역이었으나 우수한 항결핵제의 개발과 결핵관리에 대한 정부 및 국민의 노력으로 유병률과 사망률은 지속적으로 감소하고 있으나 선진국에 비해 여전히 결핵의 이환율이 높으며 특히 폐외 결핵의 하나인 결핵성 복막염 환자도 드물지 않게 볼 수 있는 실정이다.

그러나 결핵성 복막염은 임상 증상과 신체검사 소견이 다양하고 비특이적이어서 복수가 동반된 만성 간질환, 세균성 복막염, 원발성 또는 전이성 복막암과의 감별이 쉽지 않으며 확진을 위해서는 복수에서의 결핵균 증명이나 경피적 복막침 생검, 개복술, 복강경 검사를 통한 조직 생검에서 특징적인 소견을 관찰하는 것이 필요하다. 이 중 복강경 검사는 비교적 안전하고 복강내 병변의 육안적 관찰과 함께 직시하 생검으로 빠르게 확진할 수 있다는 장점 때문에 많이 이용되고 있다.[2-5]

저자들은 과거 20년 동안 복강경 검사로 진단된 결핵성 복막염 환자를 대상으로 임상 양상 및 복강경 검사 소견을 조사하였다.

대상 및 방법

1. 대상

1980년부터 2000년까지 계명대학교 동산의료원 내과학교실에서 복강경 검사로 진단된 결핵성 복막염 69명 중 임상기록지를 통한 분석이 가능했고 조직학적으로 건락성 육아종이 관찰되었거나 비건락성 육아종 또는 비특이적 염증 소견을 보여 시험적 항결핵제 투여로 임상적 호전이 있었던 51명을 대상으로 하였다.

2. 방법

임상적 특징(연령 및 성별, 주증상 및 증상 지속 기간, 신체검사 소견, 동반된 타장기 결핵, 복수 생화학적 및 세균학적 검사 소견)과 복강경 소견(육안적 소견, 복막 결절 조직검사 소견)을 후향적으로 조사하였다. 복강경 검사는 Olympus회사의 단일 천자법 복강경을 이용하였으며 개복수술 시와 동일한 방법으로 피부 처치를 한 후 배꼽 위 또는 아래에 약간의 절개를 하고 기복침을 통하여 CO_2 가스를 주입하여 기복을 만든 후 투관침을 삽입하였고 이어 복강경을 삽입하여 복강내 병변 관찰과 함께 직시하에서 병소 부위 생검을 실시하였다.

결 과

1. 연령 및 성별

성별 분포는 남자가 17명(33.3%), 여자가 34명(66.7%)으로 남녀 성비는 1 : 2였고 연령별 분포는 다양한 연령층을 보였으나 특히 20대 10명(19.6%), 30대 11명(21.6%)으로 젊은층에서 높은 빈도를 보였다(Table 1).

2. 주증상 및 증상 지속 기간

복부 팽만감이 45명(88.2%)에서 관찰되었으며 이외 복통 22명(43.1%), 체중 감소 19명(37.3%), 전신 쇠약감 19명(37.3%), 소화 불량 15명(29.4%), 발열감 13명(25.5%), 이 피로성 9명(17.6%), 설사 6명(11.8%) 순으로 높은 빈도를 보였다(Table 2). 증상 지속 기간은 1개월 이하가 28명(54.9%)으로 가장 많았고 1개월에서 6개월 사이가 19명(37.2%), 6개월에서 1년이 4명(7.9%)으로 평균 60일이었다.

3. 신체검사 소견

이동성 탁음이 48명(94.1%)에서 관찰되었고 복부 압통 11명(21.5%), 복부 종괴가 만져지는 경우 4명(7.8%), 반사 압통 2명(3.9%) 순으로 높은 빈도를 보였다(Table 2).

4. 동반된 타장기 결핵

폐결핵이 14명(27.4%)있었고 이 중 3명(5.9%)은 활동

Table 1. Distribution of the Age and Sex

Age (years)	Male (no)	Female (no)	Total no (%)
10～20	2	2	4 (7.8)
21～30	1	9	10 (19.6)
31～40	4	7	11 (21.6)
41～50	3	6	9 (17.6)
51～60	2	3	5 (9.8)
61～70	4	4	8 (15.7)
71～	1	3	4 (7.9)
Total	17	34	51 (100)

no, number of cases.

Table 2. Chief Complaints and Physical Signs

Clinical finding	Number of cases (%)
Chief complaints	
Abdominal fullness	45 (88.2)
Abdominal pain	22 (43.1)
Weight loss	19 (37.3)
General weakness	19 (37.3)
Dyspepsia	15 (29.4)
Febrille sensation	13 (25.5)
Easy fatigability	9 (17.6)
Diarrhea	6 (11.8)
Physical sign	
Shifting dullness	48 (94.1)
Abdominal tenderness	11 (21.5)
Palpable mass	4 (7.8)
Rebound tenderness	2 (3.9)

Table 3. Characteristics of Ascites

Laboratory finding	Mean value	Number of cases (%)
Protein (gm/dL)	4.9	
<3.0		4 (7.8)
≥ 3.0		47 (92.2)
W.B.C (/mm^3)	1,240	
<500		5 (9.8)
≥ 500		46 (90.2)
Lymphocyte (%)	81	
<50		3 (5.9)
≥ 50		48 (94.1)
Lymphocyte dominant exudate*		45 (88.2)
AFB smear (+)		1 (2.0)

*WBC $\geq$500 mm^3, Lymphocyte $\geq$50% and protein $\geq$3.0 gm/dL.

성 폐결핵을 가지고 있었으며 11명(21.6%)은 비활동성 폐결핵을 가지고 있었다. 이외 경부 결핵성 임파선염도 2명(3.9%)에서 관찰되었다.

5. 복수 생화학적 및 세균학적 검사 소견

단백질량은 3.0 gm/dL 이상이 47명(92.2%), 3.0 gm/dL 미만이 4명(7.8%)있었고 평균 단백질량은 4.9 gm/dL 였으며, 백혈구수는 500/mm^3 이상이 46명(90.2%), 500/mm^3 미만이 5명(9.8%)있었고 평균 백혈구수는 1,240/mm^{3}이었다. 그리고 임파구 우세 삼출성 복수가 45명(88.2%)에서 관찰되었으며 AFB 도말 검사 결과 1명(2.0%)에서 결핵균이 관찰되었다(Table 3).

Table 4. Laparoscopic Findings

Finding	Number of cases (%)
Miliary nodule on	
Peritoneum	49 (96.1)
Omentum	23 (45.1)
Liver surface	18 (35.3)
Bowel serosa	16 (31.4)
Diaphragm	4 (7.8)
Adhesion of intestine	16 (31.4)
Fibrous veil	14 (27.5)

Table 5. Laparoscopic Biopsy Findings

Finding	Number of cases (%)
Caseating granuloma	37 (72.6)
Noncaseating granuloma	10 (19.6)
Nonspecific inflammation	4 (7.8)
Total	51 (100)
Tissue AFB stain (+)	10 (19.6)

6. 복강경 검사 소견

전 예에서 복막 결절(Fig. 1)을 관찰할 수 있었고 장기별로는 복막에 49명(96.1%)으로 가장 많았고 망 23명(45.1%), 간표면 18명(35.3%), 장막 16명(31.4%), 횡경막 4명(7.8%) 순으로 높은 빈도를 보였다. 또한 장유착은 16명(31.4%)에서 관찰되었으며 섬유 성망(Fig. 2)도 14명(27.5%)에서 관찰되었다(Table 4).

7. 복막 결절 조직검사

건락성 육아종(Fig. 3)이 37명(72.6%), 비건락성 육아종이 10명(19.6%), 비특이적 염증소견이 4명(7.8%)에서 각각 관찰되었다. 한편 조직 AFB 염색 검사에서는 10명(19.6%)에서 결핵균을 발견하였다(Table 5).

고 찰

결핵은 전염성의 만성 소모성 질환으로서 과거 우리나라는 유행 지역이었으나 항결핵제의 발전과 결핵 관리에 대한 정부 및 국민의 노력, 생활수준의 향상으로

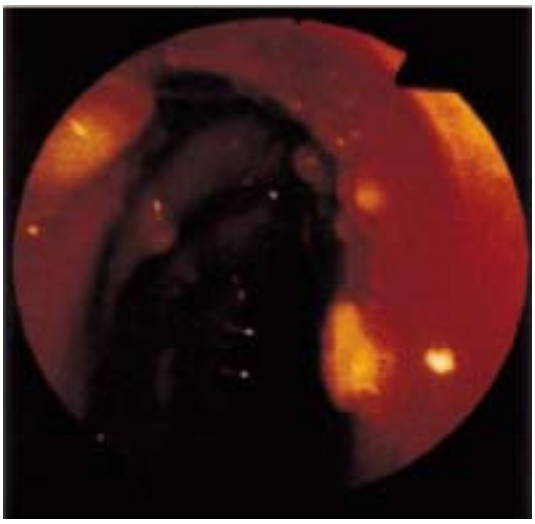

Figure 1. Laparoscopic finding. It shows multiple small sized yellowish nodules on visceral and parietal peritoneum.

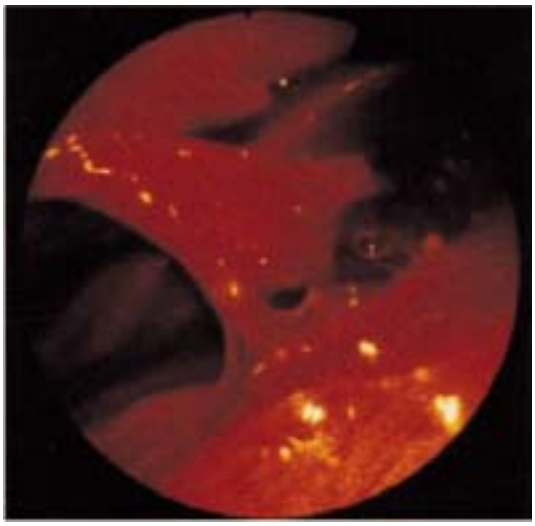

Figure 2. Laparoscopic finding. There is a thick fibrous band between visceral and parietal peritoneum.

1965년 이후 국내 결핵 유병률과 사망률은 지속적으로 감소하고 있다. 그러나, 최근에는 AIDS환자의 급증과 장기 이식 등으로 인한 면역억제상태의 환자가 많아지면서 서구에서도 결핵에 대한 관심이 높아지고 있는 실정이다.[6,7] 국내에서도 1995년 제7차 결핵실태조사[8]에 따르면 엑스선상 활동성 폐결핵의 유병률이 1%로 선진국에 비해서 여전히 높으며 폐외 결핵의 하나인 결핵성 복막염 환자도 드물지 않게 볼 수 있는데 임상 증상과 신체검사 소견이 다양하고 비특이적이어서 복수가 동반된 만성 간질환, 세균성 복막염, 원발성 또는 전이성 복막암과의 감별이 쉽지 않다.[3,4]

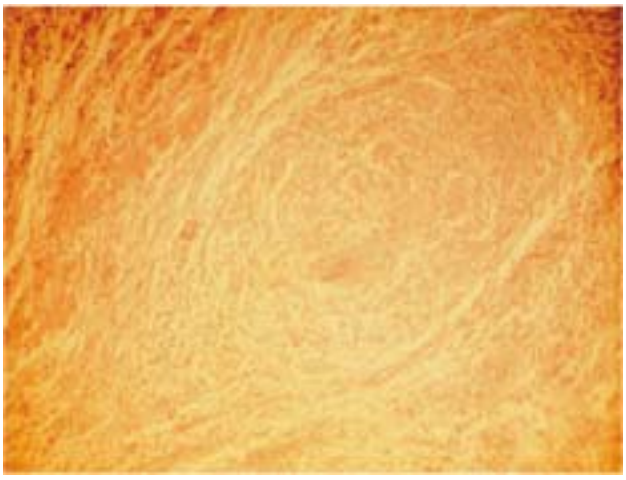

Figure 3. Histopathologic finding. It shows a typical granuloma with central caseation necrosis (H&E stain, ×100).

결핵성 복막염의 발생 기전에 대해서 Auerbach[9]는 난관, 장, 늑막 등에 있는 결핵 병소가 직접 복막으로 전파되거나 원위 일차 병소로부터 결핵균이 혈행성 전파로 감염을 일으킨다고 하였고, Karney 등[10]은 원발성 병소에서 혈행성 전파로 결핵이 복막에 파급되거나 복막내에서 장기간의 잠복기를 거친 결핵이 활성화한 데서 기인한다고 하였다. Singh 등[11]은 혈행성 전파로 결핵이 복막에 파급되고 원발 부위 병소는 흔적없이 치유된 상태에서 복막내에서 장기간의 잠복기를 거친 결핵이 활성화한다는 가설을 제안하였다.

호발 연령 및 성별 분포는 여러 국내 보고[2,3,12-16]에서 젊은 연령층의 여자에서 흔하다고 하였고, 이 연구에서도 다양한 연령층을 보였으나 20대가 19.6%, 30대가 21.6%, 40대가 17.6%로 청장년층에서 흔했고 전체의 58.8%를 차지하였다. 성별로는 남자 대 여자의 비율이 1 : 2로 여자에서 높은 빈도를 보였다.

임상 증상은 보고[2,3,12,14-21]에 따라 차이는 있으나 복부 팽만감이 제일 흔하고 이외에 복통, 소화 불량, 발열, 전신적 쇠약감, 체중 감소 등의 비특이적 증상들이 흔하다고 하였다. 이 연구에서도 복부 팽만감이 88.2%로 가장 흔했고 복통, 체중 감소, 전신 쇠약감, 소화 불량, 발열감, 이 피로성, 설사 순으로 높은 빈도를 보였다. 그리고 증상 발생 시부터 진단되기까지의 증상 지속기간은 여러 보고[18,22,23]에서 1개월 이하가 흔하다고 하였고, 이 연구에서도 1개월 이하가 54.9%로 가장 많았고 평균은 60일이었다.

신체검사 소견으로는 복수, 복부 압통, 복부 강직, 복부내 종괴 등이 흔한 것으로 알려져 있으며[2,3,12,14,15,17,19-21]

이 연구에서도 복수에 따른 이동성 탁음이 94.1%로 가장 흔히 관찰되었고 복부 압통, 복부 종괴가 만져지는 경우, 반사 압통 순으로 높은 빈도를 보였다.

진단 당시 타장기 결핵의 빈도는 여러 보고[2,12,14,15,17,19-22]에서 폐결핵은 단순 흉부 X선 사진상 활동성과 비활동성을 포함하여 30~60% 정도에서 이상 소견을 보인다고 하였고, 이외 신장, 장관, 난관, 임파선 등의 장기에서 결핵 병변을 발견할 수도 있다고 하였다. 이 연구에서는 활동성 폐결핵이 5.9%, 비활동성 폐결핵이 21.6%로 전체 27.5%에서 폐결핵의 소견을 볼 수 있었고 2명(3.9%)에서는 경부 임파선 결핵을 볼 수 있었다.

결핵성 복막염의 진단에 있어서 복수 검사는 타질환과의 감별 진단을 위해서 처음으로 시행할 수 있는 기본적인 검사법으로 일반적으로 임파구 우세 삼출성 복수가 있으면 결핵성 복막염을 의심할 수 있다. 이 등[2]은 결핵성 복막염 환자의 복수의 평균 단백질량은 5.2 gm/dL, 평균 백혈구수는 1,700/mm^{3}였고 이 중 임파구가 83%이었다고 하였고, 심 등[12]은 복수의 평균 단백질량은 4.97 gm/dL, 평균 백혈구수는 2,134/mm^{3}였고 이 중 임파구가 98%이었다고 하였다. 최 등[13]은 78%에서 임파구 우세 삼출성 복수 소견을 나타내었다고 하였다. 이 연구에서는 평균 단백질량은 4.9 gm/dL였고 평균 백혈구수는 1,240/mm^{3}였으며 이 중 임파구가 81%였고 임파구 우세 삼출성 복수가 88.2%에서 관찰되었다.

그리고 복수의 도말 검사 또는 배양 검사를 통한 균의 증명으로 확진을 하기도 하는데 국내에서는 외국의 보고[10,24-26]와 비교해서 양성률이 낮아, 최 등[13]은 도말 검사에서 2%, 배양 검사에서 5%의 양성률을 보고하였고, 백 등[14]은 AFB 증명이 61명 중 2명만 가능하였다고 하였으며, 이 등,[2] 심 등,[12] 안 등[27]은 도말 검사 및 배양 검사를 하였으나 전 예에서 음성이었다고 하였다. 이 연구에서도 도말 검사상 단지 1명(2.0%)에서만 결핵균을 관찰할 수 있었다. 이러한 성적으로 보아 복수 도말 검사와 배양 검사로 결핵균을 직접 증명하는 것은 쉽지 않으며 특히 배양검사는 장시간이 소요되므로 병의 급성기 치료를 위한 치료 방침 결정에는 도움이 되지 못할 것으로 생각된다.

확진을 위해서는 조직 검사를 통한 특징적인 소견 관찰이 필요한데 복강경 검사는 다소 침습적인 방법이나 숙련된 술자에 의해서는 비교적 안전하게 시행될 수 있고 복강내 병변의 육안적 관찰과 함께 직시하에 정확한 병소 부위 생검이 가능하므로 많이 이용되고 있다. 결핵성 복막염의 복강경 검사 소견[17,28]에 대해서 Bhargava 등[5]은 38명의 결핵성 복막염 환자를 대상으로 복강경 소견을 세 가지 형태로 분류하여 결핵성 결절과 함께 비후된 복막이 66%로 제일 흔하고, 결핵성 결절 없이 단지 비후된 복막만 있는 형이 21%, 섬유 유착형을 보이는 형이 13%였다고 하였다. 이 연구에서는 전 예에서 복막 결절을 관찰할 수 있었고 장기별로는 복막에 96.1%로 가장 많았고 망, 간표면, 장막, 횡경막 순으로 높은 빈도를 보였고 장 유착은 31.4%에서 관찰되었으며 섬유 성망도 27.5%에서 관찰되었다. 그리고 결절 조직 검사 소견을 보면 최 등[13]은 건락성 육아종이 36%, 비건락성 육아종이 54%, 비특이적 염증 소견이 10%에서 관찰된다고 하였고, 이 등[2]은 건락성 궤사 및 육아종 소견을 89.6%에서 볼 수 있었다고 하였다. 이 연구에서는 건락성 육아종이 72.6%에서 관찰되었으며 비건락성 육아종이 19.6%, 비특이적 염증소견이 7.8%로 각각 관찰되었고 조직 AFB 염색 검사에서는 19.6%에서 결핵균을 발견할 수 있었다.

복강경 시술에 따른 주요 합병증은 술자의 경험이나 기술에 따라 다양하게 나타나지만 장천공,[2,5] 장출혈 등이 있으며 종격동 기종, 기흉 등이 나타날 수 있고 기복침이 하대정맥이나 간에 잘못 삽입되는 경우 공기색전증이 일어날 수 있다. 또한 간경변증이 동반된 경우는 출혈의 위험이 더 커질 수 있다. 이 연구에서는 장유착이 심한 1명에서 장천공이 있었다.

치료는 폐결핵과 마찬가지로 isoniazid, rifampin, pyrazinamide, ethambutol, streptomycin 등의 3제 혹은 4제 병용 9개월 요법이 주로 사용되고 있다. 대부분 완치가 되는 반면 간경변증, 고령, 진단 당시 이미 전신을 광범위하게 침범한 경우, 다른 질환 등으로 전신 상태가 나쁜 경우, 진단이 늦어져서 충분한 치료가 되지 못한 경우, 고도의 내성균에 이환된 경우 등에는 사망하기도 한다.

ABSTRACT

Background/Aims: Tuberculous peritonitis is still a very important cause of exudative ascites in Korea. We analized the clinical features and laparoscopic findings in patients with tuberculous peritonitis diagnosed by laparoscopy. **Methods:** We studied 51 patients who had tuberculous peritonitis confirmed by laparoscopic biopsy from 1980 to 2000, in retrospective method. **Results:** The ratio of male to female was 1 : 2. The peak incidence was between 21 and 40 years of age. The mean duration of symptoms is 60 days. The most frequent chief complaints and physical findings was abdominal fullness (88.2%) and shifting dullness (94.1

%). Involvement of other organs included pulmonary tuberculosis (27.4%), cervical tuberculous lymphadenitis (3.9%). The mean ascitic fluid protein concentration was 4.9 gm/dL, mean WBC count 1,240/mm^3 and lymphocyte dominant exudate 88.2%. AFB smear was positive only one patient (2.0%). Tuberculous nodules on laparoscopy were noted in all of the patients. Histolologic findings were caseating granuloma (72.6%), non-caseating granuloma (19.6%) and nonspecific inflammation (7.8%). Tissue AFB stain was positive 10 patients (19.6%). **Conclusions:** Tuberculous peritonitis shows nonspecific clinical features. Therefore, laparoscopic examination with biopsy is the most useful method to make differential diagnosis of patients who are suspected tuberculous peritonitis. **(Korean J Gastrointest Endosc 2002; 24:200-205)**

Key Words: Tuberculous peritonitis, Laparoscopy

참 고 문 헌

1. 홍성만, 김대황, 이환효, 공 효, 우제홍. 복강내 결핵의 임상적 고찰. 대한소화기학회지 1994;26:1021-1028.
2. 이윤석, 류효상, 현진해. 복강경으로 확진된 결핵성 복막염의 임상적 고찰. 대한소화기내시경학회지 1988;8:187-194.
3. 윤덕구, 박승국. 결핵성 복막염의 복강경검사 성적. 대한소화기학회지 1988;20:299-304.
4. 강영우, 이상곤, 박경아, 허정욱, 안성훈, 박승국. 복강경검사로 진단된 복막암종증. 대한소화기학회지 1993;25:745-750.
5. Bhargava DK, Shiriniwas, Chopra P, Nijhawan S, Dasarathy S, Kushwaha AK. Peritoneal tuberculosis: laparoscopic patterns and its diagnostic accuracy. Am J Gastroenterol 1992; 87:109-112.
6. 김경수, 이승원, 심대중 등. 복강내 결핵의 임상적 고찰. 대한소화기학회지 1997;30:749-758.
7. 유선경, 김진천, 김해련, 김우성, 김석구. 장결핵 및 결핵성복막염: 최근 5년간(1989～1994년)의 임상분석. 대한소화기학회지 1997;29:457-464.
8. 대한결핵협회. 제7차 전국결핵실태조사 보고. 서울: 1995.
9. Auerbach O. Pleural, peritoneal, and pericardial tuberculosis: A review of 209 cases uncomplicated by treatment or secondary infection. Am Rev Resp Dis 1950;61:845-861.
10. Karney WW, O'Donoghue JM, Ostrow JH, Holmes KK, Beaty HN. The spectrum of tuberculous peritonitis. Chest 1977;72: 310-315.
11. Singh MM, Bhargava AN, Jain KP. Tuberculous peritonitis: An evaluation of pathogenetic mechanisms, diagnostic procedures and therapeutic measures. N Engl J Med 1969;281:1091-1094.
12. 심기남, 김도영, 문일환. 결핵성 복막염의 임상적 고찰. 이화의대지 1995;18:7-12.
13. 최문석, 최일주, 이우진 등. 결핵성 복막염의 진단적 접근. 대한소화기학회지 1994;26:181-187.
14. 백남종, 윤영석, 박중진 등. 결핵성 복막염(140예)에 대한 임상적 고찰. 결핵 및 호흡기질환 1978;25:1-6.
15. 박승무, 임정순. 결핵성 복막염의 임상적 고찰. 대한내과학회지 1977;20:1060-1066.
16. 홍석정, 김봉회, 김동철, 김영설, 민영일, 이창홍. 결핵성 복막염에서 복강경 검사의 진단적 의의. 대한내과학회지 1981;24: 588-594.
17. Borhanmanesh F, Hekmat K, Vaezzadeh K, Rezai HR. Tuberculous peritonitis: Prospective study of 32 cases in iran. Ann Intern Med 1972;76:567-572.
18. Manohar A, Simjee AE, Haffejee AA, Pettengell KE. Symptoms and investigative findings in 145 patients with tuberculous peritonitis diagnosed by peritoneoscopy and biopsy over a five year period. Gut 1990;31:1130-1132.
19. 박행열, 김지운, 신우종, 김국영. 결핵성 복막염 102예에 대한 임상적 고찰과 분석. 대한내과학회지 1980;23:694-701.
20. 이용웅, 송양근, 김문중, 김종준, 오용식, 이종현. 결핵성 복막염 51예의 임상적 고찰. 대한내과학회지 1974;17:355-359.
21. 안규정, 동석호, 김효종 등. 복강경으로 진단된 결핵성 복막염의 임상적 고찰. 대한소화기학회지 1993;25(abstr):131A.
22. Dineen P, Homan WP, Grafe WR. Tuberculous peritonitis: 43 years' experience in diagnosis and treatment. Ann Surg 1976; 184:717-722.
23. 황정연, 강남부. 결핵성 복막염에 관한 임상적 고찰. 외과학회지 1985;21:94-102.
24. Sochocky S. Tuberculous peritonitis: A review of 100 cases. Am Rev Resp Dis 1967;95:398-401.
25. Johnston FF, Sanford JP. Tuberculous peritonitis. Ann Intern Med 1961;54:1125-1133.
26. Gonnella JS, Hudson EK. Clinical patterns of tuberculous peritonitis. Arch Intern Med 1966;117:164-169.
27. 안병민, 김태룡. 김재광 등. 삼출성 복수증의 감별진단과 복강경 검사. 대한소화기학회지 1990;22:171-178.
28. Wolfe JHN, Behn AR, Jackson BT. Tuberculous peritonitis and role of diagnostic laparoscopy. Lancet 1979;21:852-853.