원 저

대한신경과학회지 20(6): 600~611, 2002 ISSN 1225-7044

상염색체우성유전성 야간전두엽간질을 가진 한 가계에서 임상, 전기생리학 및 유전학적 분석

을지대학교 의과대학 신경과학교실
계명대학교 의과대학 신경과학교실*, 해부학교실†

손성일 조용원* 이상도* 김대광† 정두교* 이 형* 임정근* 이주화*

Clinical, Electrophysiological, and Genetic Analysis in a Family with Autosomal Dominant Nocturnal Frontal Lobe Epilepsy

Sung Il Sohn, M.D., Yong Won Cho, M.D.*, Sang Doe Yi, M.D.*, Dae Kwang Kim, M.D.†, Du Kyo Jung, M.D.*, Hyung Lee, M.D.*, Jung Gun Lim, M.D.*, Ju Hwa Lee, M.D.*

Department of Neurology, Eulji University School of Medicine
Department of Neurology and Anatomy†, Keimyung University School of Medicine*

Background : Autosomal dominant nocturnal frontal lobe epilepsy (ADNFLE) is a distinct epilepsy syndrome and a genetically heterogeneous disorder linked to chromosomes 20q13.2, 15q24, and 1p21. Missense and insertion mutations in neuronal nicotine acetylcholine receptor 4 (CHRNA4) and 2 (CHRNB2) genes have been found in families with ADNFLE. **Methods** : Clinical, EEG-Video monitoring, and neuropsychologic study in a family with ADNFLE were tested. For detect of mutation gene, polymerase chain reaction for CHRNA4 gene and CHRNB2 gene, single strand conformational polymorphism (SSCP) analysis and DNA sequencing were done. **Results** : Among 15 living family members in three generations, nine had seizures. EEG-Video monitoring showed ictal epileptiform discharges genetically or regionally in frontal, frontocentral, frontotemporal, or temporal areas and less frequently no epileptiform discharges or non-specific generalized slowing. Two affected individuals demonstrated interictal temporal spikes, whereas the others were normal. Neuropsychological study showed mental retardation and decreased frontal executive function in five affected individuals. A cytosine to thymine exchange (755C>T; S252L) in exon 5 of the CHRNA4 gene was found on all affected individuals except in an individual who wasn't tested, but this change was absent in those without epilepsy. **Conclusions** : This is the first study of genetically confirmed ADNFLE in a Korean family, who had mental retardation and various EEG abnormalities, ictally and interictally.
J Korean Neurol Assoc 20(6):600~611, 2002

Key Words : Epilepsy, Frontal lobe, Autosomal dominant, ADNFLE, CHRNA4 gene, Mental retardation

서 론

유전자가 밝혀진 첫번째 간질 증후군이 상염색체우성유전 야간전두엽간질(autosomal dominant nocturnal frontal lobe epilepsy, ADNFLE)이다. ADNFLE의 임상적 특징은 상염색체우성 유전을 하며, 아동기에 간질 발작이 시작되고, 운동성 발작이 수면 중에 군집 형태로 나타나며, 비특이적인 전조 증상을 가지고, 발작 시 의식이 유지된다. 지능과 신경학적 검사 소견은 정상이며, 항경련제 중 carbamazepine (CBZ) 단독요법에 잘 반응한다.[1-4] 또한 발작간 뇌파소견은 흔히 정상이고, 발작 시 뇌파 소견은 운동성 잡파(artifact)로 인해 배경파를 구별하지 못할 경우가 흔하며, 양측 전두엽에서 극파와 서파 또는 국소적 저전압 속파가 보이며, 뇌 자기공명영상 MRI에는 정상으로 나타난다.[1-5] 분자생물학적 연구에서 nicotine acetylcholine receptor(nAChR)의 α4 또는 β2 소단위 (subunit)의 돌연변이가 확인되었고, 시험관 내 연구에서는 이러한 돌연변이가 nAChR 기능의 이상을 가져왔다.[6-10]

중추신경계에 존재하는 nAChR은 α2-α9와 β2-β4의 13개의 소단위 중 다섯 개의 소단위 조합으로 구성되어 있고,[6] 가장 흔한 형태는$(\alpha 4)_2(\beta 2)_3$로 구성되어 있다.[8,11] 현

Manuscript received June 28, 2002.
Accepted in final form September 11, 2002.
* Address for correspondence
Sung Il Sohn, M.D.
Department of Neurology,
Eulji University School of Medicine
24-14 Mog-dong, Jung-gu, Daejeon, 301-726, Korea
Tel : +82-42-259-1264 Fax : +82-42-259-1263
E-mail : docsohn@korea.com

Copyright 2002 by the Korean Neurological Association

재까지 밝혀진 소단위들의 유전자 위치로는 β2는 염색체 1p21, β3는 염색체 8p11.2, α2는 염색체 8p21, α4는 염색체 20q13.2-q13.3, α7은 염색체 15q13 그리고 α3, α5 및 β4는 염색체 15q24이다.[12] 아세틸콜린성 신경세포는 전접합부(presynaptic) α4β2 nAChR 작용에 의해 GABA (gamma-aminobutyric acid) 또는 glycine 등의 억제 신경전달물질의 분비를 촉진시키고,[13] 소수의 신피질 추체세포(pyramidal cell)의 전접합부 α4β2 nAChR 작용하여 글루타민성 시냅스 전달을 증가시키고,[14] 신피질 억제신경원(inhibitory interneuron)의 후접합부 nAChR의 작용에도 관여하여 신경원에서 GABA 또는 vasoactive intestinal polypeptide (VIP)와 cholecystokinin (CCK)의 분비를 촉진시킨다.[15,16] 이러한 신피질 신경세포 회로의 조절에 nAChR가 관여하는데, nAChR의 돌연변이가 있으면 이러한 상호 조절 체계의 손상으로 간질이 유발되는 것으로 추정되어진다.

1995년 Philips 등[17]이 처음으로 염색체 20q13.2에 ADNFLE와 관련된 유전자가 있다는 것을 보고하였고, Steinlein 등[6]은 nAChR α4 소단위(CHRNA4)의 transmembrane domain 2 (TM2) 부분을 부호화(encoding)하는 유전자에서 nucleotide 743의 cytosine (C)이 thymine (T)으로 전이되어 코돈(codon) 248에서 serine이 phenylalanine으로 치환되는 돌연변이(Ser248Phe)를 밝혔다. 그 후 돌연변이를 보이는 세 곳의 유전자 자리와 몇 가지 대립형질변형(allelic variant)들이 보고되어 ADNLFE는 유전학적으로 이질성(heterogeneity)을 가지고 있는 것으로 알고 있다.

첫번째 유전자는 야간전두엽간질 1형(nocturnal frontal lobe epilepsy, type 1; ENFL1)에서 관찰되는 유전자로 CHRNA4를 부호화한다. ENFL1 유전자의 위치는 염색체 20q13.2-3이고, 돌연변이 형태는 Ser248Phe 돌연변이, 뉴클레오타이드(nucleotide) 776 위치에서 세 염기의 삽입으로 인해 생기는 776GCT 돌연변이 및 뉴클레오타이드 755 위치에서 C가 T로 전이되어 serine이 leucine으로 치환되는 Ser252Leu 돌연변이가 있다.[6-8] 두번째 유전자는 야간전두엽간질 2형(nocturnal frontal lobe epilepsy, type 2; ENFL2)이고 유전자의 위치는 염색체 15q24이나 정확한 돌연변이의 상태는 알려지지 않았다.[12] 세번째 유전자는 야간전두엽간질 3형(nocturnal frontal lobe epilepsy, type 3; ENFL3)이고 nAChR의 β2 소단위(CHRNB2)와 관련되어 있다. 유전자의 위치는 염색체 1p21이고, CHRNB2 유전자의 다섯번째 엑손(exon)에서 guanine (G)이 cytosine (C)으로 전이되는 Val287Leu 돌연변이와 CHRNB2 유전자의 뉴클레오타이드 1025에서 G에서 alanine (A)으로 전이되는 Val287Met 돌연변이의 두 가지 변형이 보고되었다.[9,10]

본 연구에서는 국내에서 처음으로 ADNFLE를 가진 가족에 대해 유전학적 검사를 하여 돌연변이 유전자를 확인하고자 하였고, 임상, 전기생리학 및 유전학적 검사를 하여 특징적 소견을 파악하고자 하였다.

대상과 방법

1. 가계연구

한국인 한 가계에서 3대에 걸친 15명에 대해 연구를 하였다(Fig. 1). 환자 본인 및 가족들의 병력 채취상 9명에서 간질 발작이 있었다. 환자 가족 모두 유전자 검사를 하였으며, 간질이 있는 7명에 대해 신경학적검사, 뇌파검사, 비디오-뇌파집중검사(video-EEG monitoring) 및 뇌 MRI 촬영을 하였다. 뇌파는 발작이 잘 조절될 때와 조절되지 않을 때를 구분하여 두 차례 이상 하였다. 9명 중 2명(I-2 및 II-1)에서는 전기생리학적, 방사선학적 검사를 하지 못했다. I-2는 고령으로 거동이 힘든 상태로 검사를 할 수 없는 상태였고, II-1은 병력상 간질은 있었으나 현재 증상이 없어 본인이 검사를 거절하였다. III-8은 현재 발작이 없는 상태이며 비디오-뇌파집중검사를 거부하였다.

2. 신경심리검사

가족 II-6, III-2, III-3, III-9, III-10 및 III-11에 대해 신경심리검사를 하였다. 일반지능검사로서 한글판-웩슬러 성인용지능검사(Korean-Wechsler Adult Intelligence Scale, K-WAIS)를[18] 하였고, 기억검사는 한글판기억력평가검사(Korean-Memory Assessment Scale, K-MAS),[19] 및 Rey 복합도형기억검사(Rey-Osterrieth complex figure test, Rey-CFT)를 하였다.

실행기능(executive functions) 및 전두엽기능을 보기 위해 Wisconsin Card Sorting Test(Computer Version 3 for Window-Research Edition, Psychological Assessment Resources, USA), Trailmaking검사[20] 및 Grooved PegBoard(Model 32025, Lafayette Instrument, USA)검사[20]를 하였다.

3. 비디오-뇌파집중검사

비디오-뇌파집중감시장치(Model Beehive-A/V, Telefactor, USA)를 이용하였으며 검사 하루 전부터 약물을 중단한 상태에서 하룻밤 12시간 감시하여 각성 및 수면 시의 발작 양상 및 뇌파 소견을 기록하여 두 명의 신경과 전문의가 판독하였다.

4. 유전자검사

1) 염색체 분석

헤파린으로 처리한 말초혈액을 10% 소태아혈청을 함유한 RPMI1640 배지에 70시간 배양한 후 2시간 colcemid (Life Technologies, USA) 0.1 μg/mL으로 처리하고 세포분열 중기에 멈추게 한 다음 저장액(0.075 M KCl)으로 세포를 부풀리고 슬라이드에 점적한 후 불꽃 위에서 세포를 터뜨려 염색체가 퍼지게 하였다. 공기 중에 말린 슬라이드를 55~60℃ 오븐에 밤새 방치한 후 트립신용액(0.05%)으로 5~10초간 처리하고 차가운 인산완충용액으로 수세하였다. 김자(Giemsa) 염색액으로 4~6분간 처

리한 다음 증류수로 수세하고 공기 중에 말려서 봉입한 후 1,000배 현미경으로 관찰하고 각각 20개의 염색체를 사진 제작하였다.

2) 말초혈액에서의 DNA 추출

말초혈액 10 mL를 채취하여 혈액 용해 완충용액(blood lysis buffer, 155 mM NH4Cl, 10 mM $KHCO_3$, 1 mM EDTA pH 7.0)으로 적혈구를 완전히 용혈한 다음 원심분리하여 상층액을 버리고 적혈구를 제거하였다. 핵용해 완충용액(nuclei lysis buffer, 10 mM Tris-HCl pH 8.2, 400 mM NaCl, 2 mM EDTA)으로 남아 있는 말초혈액 세포덩어리를 분산시키고 proteinase K (100 μg/mL)와 1% sodium dodecyl sulfate를 추가하여 37℃에서 16시간 방치한 다음 modified salt-out 방법으로 DNA를 추출하였다.

3) 중합효소연쇄반응(polymerase chain reaction, PCR)

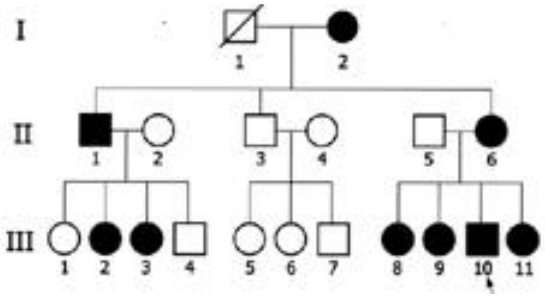

Figure 1. Pedigree of a Korean family with autosonal dominant nocturnal frontal lobe epilepsy. The solid symbols represent affected status, and open symbols represent unaffected status. Arrow indicates a proband.

CHRNB2 유전자와 CHRNA4 유전자를 증폭하기 위해 기술한 primer를 이용하여 PCR을 실시하였다(Table 1). PCR 혼합물의 구성은 10×buffer 5 μL, 25 mM $MgCl_2$ 3 μL, 5 mM dNTP 각 2 μL, 각각의 primer 1 μL (50 pM), AmpliTaq Gold™ DNA polymerase 0.25 μL (Perkin Elmer, USA, 1.25 U), DNA 2 μL (200 ng)을 혼합하여 전체 용량이 50 μL가 되도록 하였다. PCR의 반응 주기는 95℃에서 10분간 한 주기를 시행하고 95℃, 55~60℃, 72℃에서 각각 30초간 35주기를 시행하고 72℃에서 10분간 유지하였다. 증폭 산물을 2% agarose gel에 영동한 후 증폭 반응을 확인하였다.

4) Single-strand conformational polymorphism (SSCP) 분석과 은염색법

PCR 반응물 2 μL와 formamide stop buffer (95% formamide, 10 mM EDTA pH 8.0, 0.05% bromophenol blue, 0.005% xylene cyanol) 2 μL를 혼합한 다음 95℃에서 8분간 변성시킨 후 얼음 속에 넣어 급냉하였다. 4 μL의 시료를 6%와 8%의 non-denaturing acrylamide gel에 부과하였다. 1×TBE 용액에서 100 V에서 10시간이나 16시간 전기영동하였다. 전기영동한 단일 가닥의 구조의 차이를 은염색법으로 검출하였다. 은염색법은 10% 에탄올과 0.5% 초산 고정액에 3분간 2회 처리한 다음 0.1% $AgNO_3$ 용액에 15분간 방치하였다. 유리판을 증류수로 세수한 다음 1.5% NaOH와 0.15% formaldehyde 혼합용액으로 15~20분간 발색 반응을 실시하여 band의 이동을 관찰하였다.

Table 1. PCR primer pairs for amplification of CHRNB2 and CHRNA4 genes

Exon	Forward primer	Reverse primer
CHRNB2		
1	GAGGCAGCGAGCTATGCCCG	GCGGCGACTCTTGGGCCGT
2	GAGCTGGGTGGGCTCTCCT	GCAGAGAGCCTGGGACCTCT
3	GGAGGTGTGAGAGGGACCCT	CCAGGGGTGTGGGTGGAAG
4	CTCTAGTTCGTTTCCTTAAC	CCTCCCTGAGCCCTCCAATG
5a	AGGGCTGACTGTGCCCATC	GTCCACGCTGGCCACCTCA
5b	CACAGAGATCGACTTGGTGCT	GAAGACAAGGATGGCTAGCG
5c	CACCATCAACCTCATCATCC	AGCAGCGCGGGCAGCTTC
5d	CCTGCCCTCCGAGTGTGGC	GGTCCCACCGTGCGGCACT
6	CGTTTGTCTCCCATCCTGC	TGGCTGGGTGAAAGAGCATG
CHRNA4		
1	GGTGCGTGCGCCATGGAGC	GCAGTCAGCAGCCTGCCTC
2	ACCTGAGCCACTGGCCTGCC	CGACCTCAGTCACAGCGCAC
3	CCCGTCCACCATATCTTGC	GGCAGTGCCCTCCCACTC
4	CATCCAGGAGTGGCACGACTA	ACCAAGGCCCTGTAGAGGAC
5a	ACCCTTCGCTCTCTTCCTGC	CCACGATGACCCACTCGCC
5b	CGGCTCCTGGACCTACGAC	CAGGCAGGGGATGATGAGG
5c	GGCGAGTGGGTCATCGTGG	GATGACCAGTGAGGTGGACG
5d	CCTGCCCTCCGAGTGTGGC	GGGCATGGTGTGCGTGCGTG
5e	ACGCACGCACACCATGCCC	GCGGCAGGGTCCAGGCGAG
5f	CCTTCCTGCAAGTCACCCTCC	GTGCTTTGGTGCTGCGGGTC
5g	AAGGAGCCCTCTTCGGTGTC	CCCAAAGCGAAGCAGCCTGA
6	GGCCGTGCTGGAGTGACG	GCCCCACAGAGTCCAGGG

Table 2. Clinical and neuroimaging findings in the family members with autosomal dominant nocturnal frontal lobe epilepsy

Patient	II-1	II-6	III-2	III-3	III-8	III-9	III-10	III-11
Age/Sex	53/M	46/F	24/F	22/F	23/F	22/F	20/M	18/F
History of febrile convulsion	No	No	No	No	No	No	No	No
Age at onset (years)	Childhood	6	8	14	17	13	12	13
Time of seizure	Night	Day & night	Night	Night	Night	Night	Night	Night
Relation to sleep	Falling asleep	Sleep aggravates episodes	Through all night	Through all night	Within 2hr after sleep	Falling asleep	Falling asleep or waking up	Falling asleep or waking up
Brain MRI	ND	Normal	ND	ND	Normal	Normal	Arachnoid cyst on left temporal pole	Normal
Current medication	None	CBZ	CBZ TBM VGB OCBZ ZNS	TPM LTG LTG	Stop CBZ since 19-year-old	CBZ VPA PRM	VBG OCBZ VPA	VPA CBZ TPM
Seizure frequency after medication		1-4/year	3-4/day	3-4/month	Seizure free	3-4/month	2-5/month	1-4/year

CBZ; carbamazepine, OCBZ; oxcarbazepine, VPA; sodium valproate, LTG; lamotrigine, VGB; vigabatrin, TPM; topiramate, ZNS; zonisamide, PRM; primidone, PHT; phenytoin, PB; phenobarbital, ND; not done.

5) PCR 산물의 클로닝

SSCP 분석 결과 비정상 소견을 보이는 band의 염기서열을 결정하기 위해 PCR 산물을 TA cloning kit (Invitrogen, USA)를 이용하여 PCR 산물을 pCR®2.1-TOPO® 백터에 삽입하여 클로닝하였다. 백터와 삽입될 PCR 산물을 염용액에 혼합하여 30초에서 30분간 실온에 방치하여 TOPO® 클로닝 반응을 하였고, One Shot® ***E. coli***를 이용하여 화학적 형질 변형을 실시하였다. 형질변형된 ***E. coli***에 SOC 배지를 첨가한 다음 37℃에서 한 시간 배양한 다음 암피실린과 x-gal이 첨가된 LB plate에 도말 후, 16시간 뒤에 16개의 흰색의 colony를 따서 염기서열 분석을 위해 플라스미드를 LB 배지로 복제한 다음 분리하였다.

6) 염기서열분석

Fluorescent dideoxy terminator 방법을 이용한 ABI377기종(Perkin Elmer, USA)으로 DNA서열을 검사하였다.

결 과

1. 임상적 특성

3대에 걸친 가족 15명 중 9명이 간질이 있었고, 투과도(penetrance)는 60%였다. 간질을 가진 9명 중 남자는 2명, 여자는 7명 이었다. 내원 당시의 평균연령은 34.1세(20~76세)였으며. 발작의 초발 평균 연령은 11.9세(6~17세)였다. 발작의 발생 시기는 모두 수면 중에 생겼으나, 증례 II-6의 경우는 수면이 부족하거나 약물을 부적절하게 복용하였을 때 발작 빈도가 증가하고, 깨어있는 동안에 나타나는 경우도 있었다. 신경학적검사상 특이 소견은 없었다. 열성경련의 병력은 없었다. I-2는 과거력상에 수면 중 발작이 있었으나 현재는 없는 상태로, 기타 자세한 내용은 알 수 없었다. II-1은 아동기에 수면 중 발작이 드물게 있었으나 성인이 되면서 없어졌다고 하였다. 병력상 II-6의 경우 교통사고 후 혼수상태로 수일간 지낸 병력이 있고 이로 인해 간질 발작의 빈도가 증가되었다. 그러나 다른 가족에서는 병력상 간질 발생의 요인이 없었다. CBZ 단독 요법으로 II-6, III-3 및 III-8에서 경련의 빈도를 50% 이상 감소시켰다. 특히 III-8은 3년간 CBZ 복용 후 간질이 조절되어 현재에는 항경련제를 중단하였으며, II-6은 CBZ 단독 요법으로 현재까지 잘 조절되고 있고, III-3은 CBZ 단독 요법에 잘 조절되었으나 어지럼증이 심하여 현재 topiramate과 lamotrigine으로 변경하였다. 그러나 III-2, III-9, III-10 및 III-11은 CBZ 단독 요법에 잘 반응하지 않았다(Table 2).

2. 발작간 뇌파 소견

초진 때나 발작이 잘 조절되지 않을 때 시행한 발작간 뇌파검사상 3명(III-2, III-9 및 III-11)은 정상이었다. 그러나 II-6에서는 우측 측두엽에 극파들이 관찰되었고, III-3에서는 양측 전두엽에 theta파가 있었으며, III-8에서는 우측 전측두엽에 발작파가 관찰되었다(Fig. 2). III-10은 때때로 전체적인 6~7 Hz의 서파가 있었다.

3. 비디오-뇌파집중검사

6명에게 비디오-뇌파집중검사를 하여 총 78회의 발작을 관찰하였는데 발작의 평균 지속 시간은 36.1초(10~75초)였다. 전조 증상은 없었다. II-6, III-9, III-10 및 III-11은 주로 잠든 후 두 시간 이내나 잠이 깰 새벽 무렵, 비속안운동(non-rapid eye movement, NREM) 수면 2

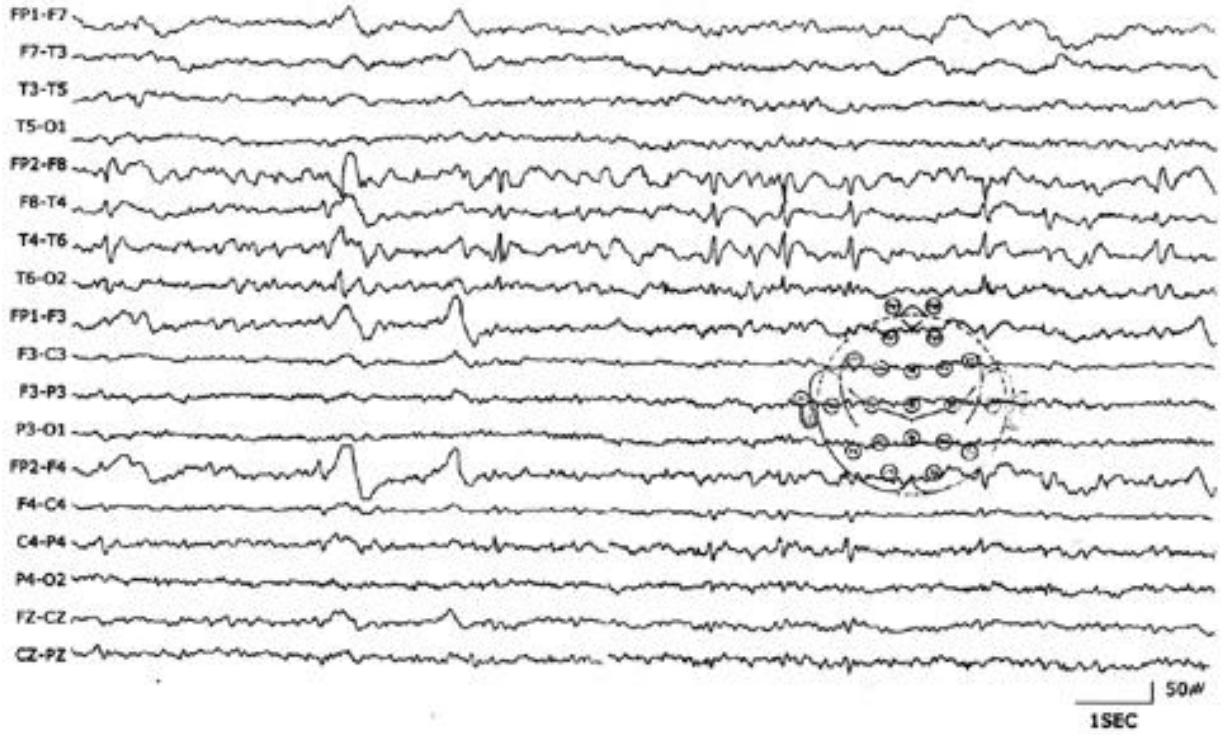

Figure 2. Interictal EEG recording in III-8 case with poorly controlled seizure. The EEG shows isolated repetitive spike-and-wave complexes with phase reversals on the right frontotemporal area.

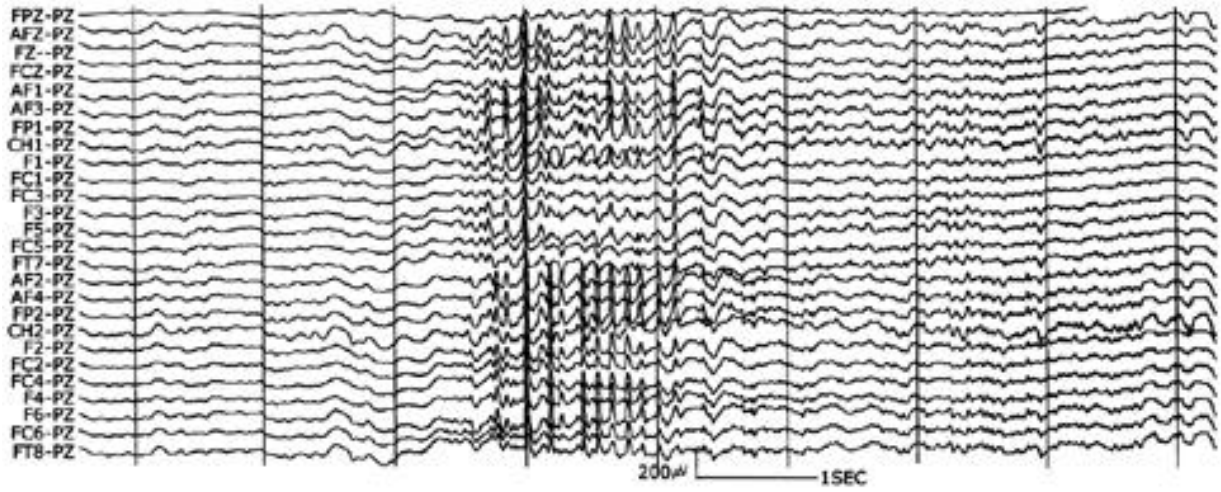

Figure 3. Ictal EEG recording of brief attack arising from stage 2 non-rapid eye movement sleep in a 46-year-old woman (II-6). Ictal EEG shows rhythmic epileptiform discharges over bilateral frontal, central, and temporal areas.

기, 3기 및 4기에서 발작이 하룻밤에 4-7차례 있었는데, 주로 NREM 수면 2기에 군집형태로 존재하였다. III-2와 III-3은 NREM 수면 2기 및 3기에 발작이 있었고, 하룻밤에 산발형으로 19회 및 35회로 자주 있었다. II-6은 일곱 번의 발작 중 두 번이 전신성 긴장성 간대성 발작으로 진행하였고, III-10은 여섯 번의 발작 중 한 번에서 전신성 긴장성 간대성 발작으로 진행하였다. 나머지 가족례에서는 전신성 긴장성 간대성 발작은 없었다. II-6, III-10 및 III-11에서는 발작후 혼돈(postictal confustion)이 동반되기도 하였다. 발작 징후(semiology)는 '아' 소리를 지르거나 의미없는 소리를 중얼거리며, 눈을 깜박이고, 손을 흔들거나 목과 양측 상지에 근긴장 상태로 굴곡이나 신전 상태를 취하는 것으로 가족 구성원들 간에 서로 비슷하였다. 발작시 뇌파는 전두엽의 여러 곳에서 율동적인 저전압의 알파파 또는 불규칙한 전반적인 델타파로 시작되었다(Table 3). 뇌파의 변화가 없거나, 비특이적인 전반적인 서파가 관찰되거나, 근육 잡파와 간질파가 섞여있어 정확한 간질 발생 부위를 확인할 수 없는 경우도 있었다. II-6과 III-10에서는 측두엽 또는 전측두엽에 극파가 보이기도 하였다(Fig. 3).

4. 방사선학적 소견

5명에서 뇌 MRI를 시하였다(Table 2). 간질과 직접적

Table 3. Video-EEG monitoring findings in the family members with autosomal dominant nocturnal frontal lobe epilepsy

Patient	II-6	III-2	III-3	III-9	III-10	III-11
No of seizure during a night	7	19	35	4	6	7
Seizure duration (sec) (mean±SD)	19-75 36.1±26.6	10-70 43.3±17.9	13-51 29.2±12.2	23-53 32.3±14	20-54 38.3±12.0	31-62 52±11.2
No of secondary generalization	2	0	0	0	1	0
Postictal confusion	Yes	No	No	No	Yes	Yes
Seizure clusters	Yes	No	No	Yes	Yes	Yes
Interictal EEG	Normal	Intermittent bifrontal theta waves	Intermittent bifrontal theta waves	Normal	Intermittent generalized theta waves	Normal
Ictal semiology	Shouting “Ah”, moaning, drooling, eye blinking, both arm tonic flexion, neck tonic extension	Moaning, eye blinking, hand shaking, both arm tonic flexion	Mumbling, head shaking or nodding, tonic flexion of right arm, neck tonic extension	Moaning, neck extension, both arm tonic flexion	Moaning, lip smacking, both arm tonic flexion, neck tonic extension	Moaning, head nodding, neck extension
Ictal onset areas	Right temporal, right fontotemporal, or bilateral frontal areas	Bilateral frontal areas	Bilateral frontocentral areas	Generalized, central, or bilateral frontal areas	Generalized or bilateral frontal areas	Bilateral frontocentral areas
Ictal onset patterns	Low voltage rhythmic theta, nonspecific theta slowing	Rhythmic theta waves superimposed with beta waves	Rhythmic beta waves	Rhythmic delta or alpha waves	Semirhythmic spike/sharp waves	Rhythmic alpha waves, nonspecific theta slowing

No; number, Rt; right.

으로 연관되는 소견은 없었으며 특히 교통사고 후 의식소실의 병력은 가진 II-6에서도 이상 소견이 없었다. 단지 III-10에서 좌측 전부 측두엽과 외측구(lateral fissure)에 지주막하낭(arachnoid cyst)이 관찰되었다. 측두엽에서 간질파가 보였던 II-6 및 III-8에서 측두엽간질 시 흔히 관찰되는 해마경화증(hippocampal sclerosis)은 없었다.

5. 신경심리검사

K-WAIS 검사를 한 6명 중 4명(II-6, III-2, III-3 및 III-9)은 경도의 정신지체, 1명(III-11)은 중등도의 정신지체였고, 1명(III-10)만 Full IQ가 76으로 경계역이었다. K-MAS 검사상 단기기억이 III-2, III-3 및 III-11에서, 언어성 기억은 II-6과 III-2에서, 시각적 기억은 II-6, III-2, III-3 및 III-11에서 저하되어 있어 III-10을 제외한 모두에서 기억장애가 확인되었다. Rey-CFT 검사상에서는 즉시회상에서 36점 중 0점에서 15점이었으며, 20분 지연회상은 0점에서 14.5점으로 검사한 모두에서 시각적 기억이 저하되어 있었다.

Trailmaking test에서는 모든 증례가 속도가 떨어지는 것이 관찰되었고 Grooved Pegboard검사와 Wisconsin Card Sorting Test에는 III-10을 제외한 전부가 전두엽 실행 능력이 저하되어 있었다(Table 4).

6. 유전자검사

1) 염색체 분석

각 20개 세포의 염색체를 G-banding하여 염색체 분석을 실시한 결과 1명(III-10)의 한 개의 세포를 제외한 모든 세포에서 정상 핵형이 나타났다. III-10의 한 세포에서 핵형은 46,XY,t(1;5)(p32;q35)였으나, 다른 세포에서는 정상이므로 특별한 의미는 없었다.

2) SSCP 분석

CHRNB2 유전자에 대한 PCR 산물을 이용하여 SSCP를 실시한 결과, 특이한 영동 band의 이상은 없는 것으로 나타났다. CHRNA4 유전자의 PCR 산물에 대한 SSCP 결과는 다섯 번째 엑손부분의 5c와 5d primer를 이용한 경우 검사를 하지 못한 I-2를 제외한 간질을 가진 8명 모두에서 이상 band의 이동이 발견되었으나 가족 중 간질이 없는 6명 및 정상인 대조군에서는 이상 band의 이동이 발견되지

Table 4. Results of neuropsychological tests in the family members with autosomal dominant nocturnal frontal lobe epilepsy

Patient	II-6	III-2	III-3	III-9	III-10	III-11
K-WAIS						
Verbal IQ	72	54	65	60	71	46
Performance IQ	67	61	80	51	89	52
Full IQ	68*	54*	69*	53*	76	<45 †
K-MAS						
Short-term M (%ile)	112 (93)	69 (2)	58 (<1)	91 (28)	118 (89)	72 (3)
Verbal M (%ile)	61 (<1)	58 (<1)	110 (75)	99 (47)	96 (40)	86 (18)
Visual M (%ile)	53 (<1)	74 (4)	72 (4)	83 (13)	110 (75)	63 (1)
Total M (%ile)	53 (<1)	62 (1)	89 (23)	84 (14)	104 (61)	72 (3)
Rey-CFT						
Copy	15.5	30	33	33	34	NA
Immediate recall	0	2	1.5	10	15	NA
20min delayed recall	0	2.5	2	10	14.5	NA
Trailmaking test						
Part A (%ile)	115 (<10)	52 (<10)	55 (<10)	78 (<10)	80 (<10)	78 (<10)
Part B (%ile)	43 (<10)	Refuse	135 (<10)	126 (<10)	159 (<10)	195 (<10)
Pegboard test		Refuse				
Right	105		60	65.5	72.5	90
(Mean±SD)‡	(66.5±7.0)		(67.6±20.9)	(60.4±6.4)	(62.1±20.8)	(60.4±6.4)
Left	93		75.5	79	78.5	94
(Mean±SD)‡	(71.1±8.5)		(62.2±11.8)	(64.1±9.2)	(67.6±20.9)	(64.1±9.2)
WCST		Refuse	Refuse			
Total errors (%ile)	102 (<1)			101 (<1)	17 (68)	56 (5)
% Errors (%ile)	80 (<1)			79 (<1)	14 (84)	44 (6)
PR (%ile)	102 (<1)			14 (39)	8 (77)	24 (14)
PE (%ile)	81 (<1)			14 (37)	8 (73)	24 (9)
NCC (%ile)	0 (<1)			0 (<1)	6 (>16)	5 (>16)
TCFC (%ile)	65 (2-5)			65 (2-5)	10 (>16)	12 (>16)
FMS (%ile)	0 (>16)			0 (>16)	4 (6-10)	1 (>16)

* mild mental retardation by American Association on Mental Deficiency, † moderate mental reterdation by AAMD, ‡ age and sex matched normative data, K-WAIS; Korean-Wechsler Adult Intelligence Scale, K-MAS; Korean-Memory Assessment Scale, IQ; Intelligence Quotient, Rey-CFT; Rey-Osterrieth Complex Figure Test, %ile; percentile, WCST; Wisconsin Card Sorting Test, PR; perseverative responses, PE; perseverative errors, NCC; number of categories completed, TCFC; trials to complete first category, FMS; failure to maintain set.

않았다(Fig. 4). 5c와 5d primer를 제외한 다른 primer를 사용한 모든 경우에서 정상으로 나타났다.

3) 염기서열 분석

Band의 이동을 보이는 PCR 산물을 pCR®2.1-TOPO® 백터에 subcloning하고, ***E. coli***에 형질전환하여 증폭된 플라스미드를 추출하여, 5c primer를 이용하여 염기서열을 실시한 결과 C755T 점 돌연변이를 확인할 수 있었다(Fig. 5).

고 찰

1994년 Scheffer 등[1]이 임상적으로 ADNFLE를 가진 오스트랄리아인 가족을 처음 보고하였을 때 ADNFLE는 상염색체우성유전하며, 아동기 또는 청년기에 발병하고, 신경학적검사 및 지능은 정상이고, 수면 시 운동성 발작이 군집형태로 나타나고, 발작 기간이 15초에서 45초이며, 발작 시 뇌파는 정상이거나 전두엽에서 간질파가 보이고, CBZ 단독 요법에 잘 반응한다고 하였다. 본 가족에서도 상염색체우성유전 형태를 가지고, 아동기 및 청년기에 발병하였고, 수면 시에 운동성 발작이 군집형태로 나타났고, 신경학적 검사상 정상이었고, 발작 시 뇌파에서 주로 전두엽에서 간질파가 보여 임상적으로 ADNFLE로 추정할 수 있었다.

소수의 가족이 추가 보고되었을 때 기존의 ADNFLE 보고와 임상 증상이 유사하여 임상적으로는 동질성을 가지는 것처럼 생각되었다. 그러나 ADNFLE 가족의 보고가 증가함에 따라 정신박약이 있는 경우도 있고,[8,21] CBZ에 잘 반응하지 않는 증례도 있으며,[22,23] 한 가족 중에서도 증례에 따라 발작 양상과 간질파의 발생 부위가 상이하는 등 ADNFLE의 임상적 특징이 다양할 수 있음을 보였다.[24] 본 가족에서도 임상적 소견만으로 ADNFLE의 진단은 어려움이 있었고, 상염색체우성의 유전 형태를 가지면서 염색체 2번 또는 22q11-12과 관련된 autosomal dominant partial epilepsy with variable foci,[25,26] 염색체 10q와 관련된 familial temporal lobe epilepsy[27] 및 autosomal dominant rolandic epilepsy with

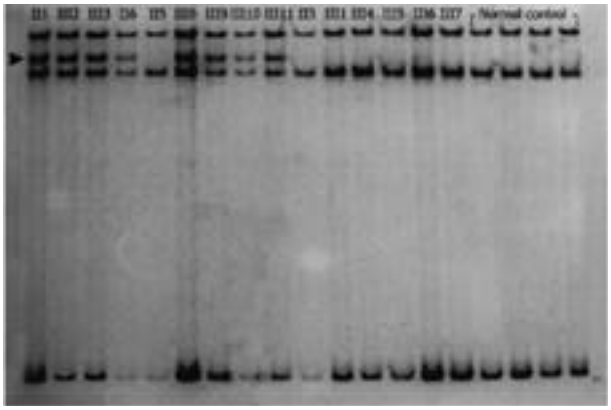

Figure 4. Single-strand conformational polymorphism (SSCP) mutation analysis of exon 5 of CHRNA4 gene in a Korean family with autosomal dominant nocturnal frontal lobe epilepsy. The migration differences of the bands (▶) in affected patients (lane 1-4 and 6-9) are clearly evident and indicate that shift bands contain a putatively mutated allele.

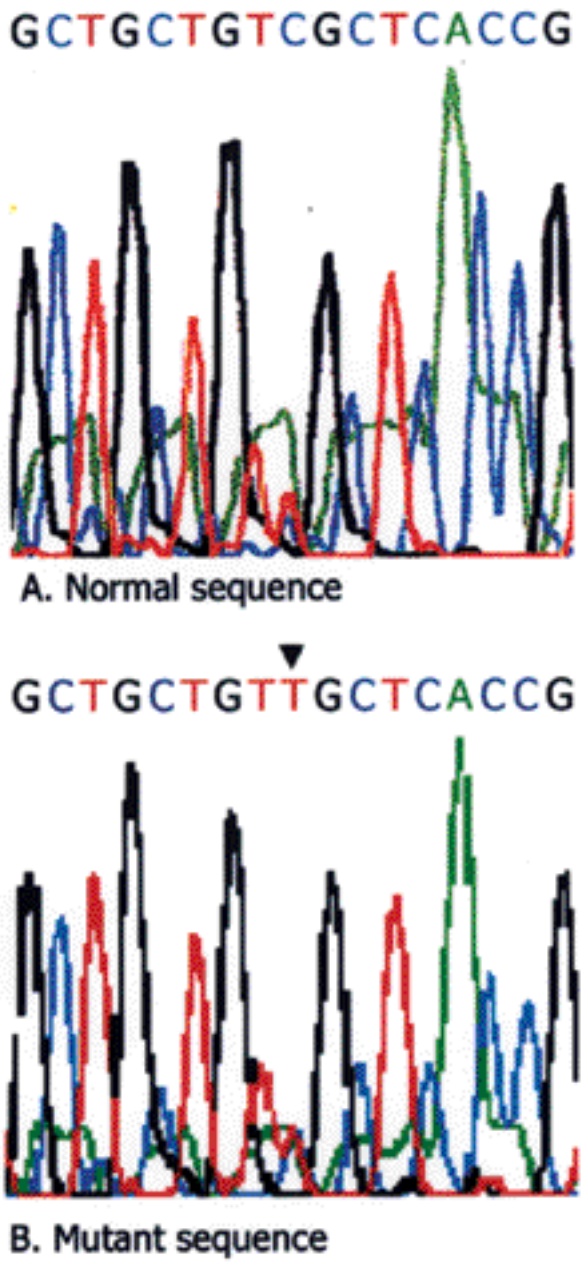

Figure 5. Nuleotide sequence of the relevant region of exon 5 of CHRNA4 gene. Arrow indicates the position of the mutated 755 nucleotide. A C to transition (▼: 755 C>T) resulting in a S252L missense mutation is found in exon 5. Nucleotied numbers are based on the nomenclature for the Torpedo a-subunit of an acetylcholine receptor.

speech dyspraxia[28]와의 감별과 확진을 위해 유전자돌연변이검사가 필요하였다.

ADNFLE는 야간성전두엽간질(nocturnal frontal lobe epilepsy, NFLE)의 한 형태로,[29] 발작은 잠이 들 무렵, 잠에서 깨어날 때 및 수면 부족 시에 잘 유발된다. 그러므로 ADNFLE는 수면성 이상운동장애에 해당하는 수면보행증(sleep-walking) 및 야경증(sleep terror)의 사건수면(parasomnia), 야간성발작성근긴장이상(nocturnal paroxysmal dystonia, NPD), 악몽(nightmare), 발작성주기성운동발작(paroxysmal periodic motor attacks), 간질성야간성방황(epileptic nocturnal wandering), 수면무호흡증(sleep apnea) 등과의 감별진단이 필요하다.[1,30-33] 특히 아동기에 초발하고 NREM 수면 중 생기는 수면보행증(sleep-walking) 및 야경증(sleep terror) 양상의 사건수면과 감별이 필요하다. 야간성전두엽간질에서는 하룻밤 동안 여러 번 반복하여 발작이 일어나고, 상동성 양상(sterotyped fashion)을 가지며, 소리를 내거나 말을 중얼거리고, 성인기까지 지속되고, 발작 동안 근긴장이상, 무도증 또는 이상운동증을 가지며,[32] 비디오-뇌파집중검사를 통해 간질파를 확인할 수 있고, 유전자 검사로 확진할 수 있다. NPD는 수면과 관련된 운동질환으로 NREM 수면중에 근긴장이상, 이상운동증 또는 무도성 운동을 가지는 질환이다. 발작 당시 뇌파에서 간질파가 관찰되지 않아 하나의 다른 종류의 운동장애 질환이라는 의견도 있지만 상동적 운동 양상, 짧은 운동 발작 기간, 항경련제 특히 CBZ에 잘 반응하는 것으로 보아 NFLE의 한 형태일 수 있다.[32] 그러므로 가족적 NPD는 ADNFLE의 한 형태일 가능성이 있으므로 유전자검사를 하여 nAChR의 돌연변이 유무를 확인하여야 한다.

가족력을 가진 특발성 부분 간질에서 확진을 위해 유전자검사의 중요성이 점점 증가하고 있다. 1995년 Philips 등[17]이 ADNFLE 가족에서 염색체 20q13.2에 돌연변이 유전자가 있다는 것을 밝혔고, 1995년 Steinlein 등[6]이 CHRNA4의 TM2에서 Ser248Phe 돌연변이 유전자를 확인하였다. 그 후 추가적인 ADNFLE 가족의 보고와 함께 새로운 돌연변이 유전자가 발견되었다. 즉 CHRNA4 유전자에서 776GCT 삽입돌연변이[7]와 Ser252Leu 돌연변이[8]가, CHRNB2 유전자의 Val287Leu 돌연변이[9]와 Val287Met 돌연변이[10]가 추가로 발견되었다. 또한 염색체 15q24에 관련되어있는 ADNFLE 가족례를 확인하였으나.[12] 일부 ADNFLE 가족에서는 염색체 관련성조차 확인되지 않았다. 그러므로 ADNFLE는 유전적으로 이질성을 가지고 있다.[5,34] 본 가족에서도 임상적으로 비특이적인

ADNFLE의 임상 양상을 가지고 있어 확진을 위해 nAChR 유전자의 돌연변이 확인이 필수적이었다. 우선적으로 기존의 보고된 ADNFLE와 관련된 CHRNB2 유전자 돌연변이 및 CHRNA4 유전자의 Ser248Phe 돌연변이, 776GCT 삽입 돌연변이 및 Ser252Leu 돌연변이에 대해 존재 유무를 분석하였다. CHRNA4 유전자의 PCR 산물에 대한 SSCP 분석상 다섯번째 엑손 부분에서 간질이 있는 가족례들에서 이상 band의 이동이 발견되었으며, 간질이 없는 가족들과 정상인 대조군에서는 이상 band가 없는 것을 확인하였다. 이상 band를 증폭시켜 DNA 분석으로 C755T 치환을 확인하여 CHRNA4 Ser252Leu 돌연변이로 진단하였다. 현재까지 수십 가족의 ADNFLE가 보고되어 있지만 CHRNA4 Ser252Leu 돌연변이는 일본인 한 가족 4예[8,23]와 산발성 NFLE 1예[35]에서만 보고되어있어 본 가족이 세 번째 보고이다.

ADNFLE 가족의 전기생리학적 소견은 전두엽간질 형태를 가지지만 다양하다. Scheffer 등[2]은 발작간 뇌파에서 37예 중 31예(84%)가 정상 이었고, 3예는 양측 전두엽, 1예는 좌측 전측두엽, 1예는 좌측 측두엽에서 간질파가 관찰된다고 하였다. 발작 시 뇌파상 10예 중 3예는 양측 전두엽에서, 1예는 대뇌 전반적에서 율동성 간질파가 시작되었으나 나머지 6예에서는 확실한 간질파를 관찰할 수 가 없었다. Oldani 등[3]은 발작간 뇌파검사에서 12예 중 7예(58.3%)는 전두엽에서 간질파가 보였고, 발작 시 뇌파 상에는 4예(33.3%)만이 전두엽에서 분명한 간질파가 시작되었고, 2예(16.6%)에서는 앞쪽 부위에서 6 Hz에서 8 Hz의 theta파가 관찰되었고, 4예에서는 전반적인 배경 활동전압이 감소하는 양상을 보였다고 하였다. Hayman 등[24]은 호주인에서 발작 시 뇌파상 4예 중 2예에서는 확실한 간질파가 없거나 운동성 잡파로 인해 간질 발생 부위를 확인하는 데 실패하였고, 1예에서는 좌측 전두극(frontopolar) 영역에서 간질파가 시작되었고, 나머지 1예에서는 양측의 다양한 영역에서 비정상 뇌파 소견을 보였다고 하였다. Picard 등[34]은 25예의 ADNFLE 중 19예(76%)에서 발작간 뇌파검사상 전두엽에 국한된 간질파를 보이거나 및 전반적 서파가 있었고, 그 중 3예는 측두엽에서 비정상 뇌파 소견을 보였다고 하였으며, 발작시 뇌파에서는 13예 중 6예는 양측 전두엽에서, 5예는 편측 전두엽에서 간질파가 시작되었고, 1예에서 단지 운동성 잡파, 그리고 1예에서 미만성 편평화(diffuse flattening)가 관찰되었고, 편측 전두엽에서 간질파가 시작한 5예 중 2예는 측두엽으로 전파되는 소견이 있었다고하였다. Nakken 등[36]은 발작간 뇌파검사에서 8예 중 7예는 정상이고, 1예만 양측 전측두엽에서 간질파가 있었으며, 발작시 뇌파를 관찰한 2예 모두 좌측 전두엽에서 간질파가 시작되었다고 하였다. Steinlein 등[37]은 ADNFLE 11예 중 발작간 뇌파상 2예는 전두엽, 1예는 중심부, 그리고 1예는 전반적인 간질파가 관찰되었고 6예는 정상 소견을 보였으며, 발작 시 뇌파검사에는 4예 중 2예는 전두엽, 1예는 양측에서 간질파가 관찰되었고, 1예는 정상이라고 하였다. Ito 등[23]은 CHRNA4 Ser252Leu 돌연변이를 가지고 있는 일본인 가족 3예에서 발작간 뇌파검사는 모두 정상이었고, 1예에서 발작 시 뇌파검사상 전두엽에서 간질파가 관찰되었다고 하였다. 본 가족에서는 여러 차례의 발작간 뇌파검사상 대부분 정상소견이었으나, II-6은 가끔 우측 측두엽에서 극파들이, III-3에서는 때때로 양측 전두엽에서 theta파가, III-8은 우측 전측두엽에서 발작파가 관찰되었고, III-10은 때때로 6-7 Hz 서파가 전반적으로 관찰되었다. 발작 시 뇌파검사상에는 모든 가족에서 주로 양측성 전두엽 또는 중심부에서 시작되는 간질파가 관찰되어 전두엽간질을 시사하였으나, II-6은 양측성 전두엽, 우측 측두엽 또는 우측 전측두엽의 다양한 곳에서 시작되는 율동성 간질파를 보였다. 또한 발작에 따라 비특이적인 서파나 근육잡파가 간질파와 섞여서 간질 발생 부위를 구별할 수 없는 경우도 있었다.

ADNFLE은 전두엽간질의 발작 징후를 가지며 뇌파에서 주로 전두엽에서 간질파가 나타나므로 전두엽에 간질 발생 부위가 있다고 알고 있다. 그러나 nAChR은 대뇌에 폭넓게 분포되어 있고, 그중 시상, 해마 및 편도구역과 신피질 중 일차 운동 및 감각 피질, 하전두회(inferior frontal gyrus) 영역의 I층, II층 및 V층에 높은 밀도로 분포되어 있다.[38] 이와 같이 폭넓게 분포되어 있는데 CHRNA4 돌연변이로 인한 nAChR의 기능 이상이 왜 전두엽간질 형태로 나타나는가에 대한 의문을 현재로서는 설명할 수 없다. 그러므로 아직 ADNFLE에서 간질 발생 부위가 실제로 전두엽에만 있는지는 분명하지 않은 것 같다. 또한 ADNFLE에서 간질 발생 부위를 확인하기 위하여 추가적인 기능적 영상검사와 두개내전극(intracranial electrodes)에 의한 뇌파검사가 필요하나 이러한 검사들은 아직 ADNFLE 중 소수에서만 시행되었다. ADNFLE는 단순 뇌 MRI에는 정상 소견을 보인다. 본 가족에서도 4예 모두 정상이었고, 1예(III-10)에서 지주막하낭이 보였으나 이는 우연히 동반된 것으로 사료된다. SPECT 및 PET에 대한 몇몇 보고가 있다. Hayman 등[24]은 3예에서 SPECT 및 PET를 하여 좌측 전두극 영역에 간질파가 보인 예는 발작간 PET 및 SPECT상 같은 부위의 대사저하(hypometabolism)소견과 관류결핍(perfusion defect)소견이, 발작 시 뇌파에서 확실한 간질파가 관찰되지 않던 예에서는 발작시 SPECT 상에서 우측 정중면인접(parasagittal) 및 중전두엽(midfrontal) 부위에 과관류(hyperperfusion)와 발작간 SPECT상 같은 부위에 관류결핍 소견이, 운동성 잡파로 간질 발생 부위를 확인하는 데 실패한 1예에서는 정상 PET 소견이었다고 하였다. Ito 등[23]은 1예에서 시행한 발작간 SPECT상 양측 전두엽에서 관류가 감소된 소견이 관찰되었다고 하였고, Picard 등[34]은 1예의 발작 시 SPECT 연구에서 우측 전두엽에 과관류가 있었다고 하였다. 두개내 전극을 사용한 뇌파검사는 난치성 간질 1예에서 시행한 보고가 있다. 이 환자의 경우 발작 시 징후, SPECT 및 PET 연구에서 내측 중전두엽(mesial midfrontal) 또는 전두극 부위에 간질 발생 부위가 존재하였지만, 두개내 전극에 의한 뇌파검사에서 중심부 판개피질(central opercular

area)과 도피질(insular cortex)이 원발성 간질 발생 부위였다. 이와 같이 ADNFLE는 가족간 및 가족내에서 임상적, 전기생리학적 및 방사선학적 소견이 이질성을 가지므로 ADNFLE에서는 간질 발생 부위가 전두엽의 전역에 폭넓게 존재하거나, 간질 발생 부위를 찾는 것이 어렵다고 할 수 있다. 본 가족에서도 PET 연구 및 두개내전극에 의한 뇌파검사를 하여 각각에서 정확한 간질발생부위를 찾고, 측두엽에서 간질파가 보인 예에서 측두엽 간질을 배제하여야 하나 이와 같은 검사는 현실적으로 어려움이 있다.

ADNFLE에서는 지능이 정상인 것으로 알려져 왔고, 지금까지 보고된 가족들은 모두 지능이 정상이거나, 관심을 두지 않아 신경심리검사를 하지 않았다. 그러나 nAChR의 소단위 구성 양상과 분포 등에 따라 기능이 다양하며 학습, 기억, 수면 및 각성 등 고위 뇌기능의 조절에 관련하는 것으로 알려져 있다.[11,13] 해마의 신경들은 적어도 α7 nAChR, α4β2 nAChR 및 α3β4 nAChR을 포함하는 세 가지 이상의 nAChR 아형(subtype)을 가진다.[39] 해마에서 저농도의 니코틴이 전접합부 nAChR에 작용하여 글루탐산성 시냅스전도(glutamatergic synaptic transmission)를 강화하고,[40] 시냅스체(synaptosome)로부터 흥분성, 억제성 및 조정성(modulatory) 신경전달물질을 분비한다.[41] 후접합부 nAChR는 속성 아세틸콜린 매개성 흥분성 시냅스전도(fast acetylcholine-mediated excitatory synaptic transmission)에 관여한다.[42] 전접합부 및 후접합부의 nAChR 아형에 대한 아세틸콜린의 시냅스 강화효과가 학습과 기억기능에 필요한 장기강화(long-term potentiation)에 관여한다.[43] 쥐의 치상회(dentate gyrus)에서 니코틴 자극이 장기강화를 직접적으로 유도하나,[43] 아직 해마에서는 니코틴이나 α7 nAChR 선택성 촉진제가 장기강화를 직접적으로 유도를 하는지는 확인되지 않았고, 유도의 촉진에 관여하는 것은 밝혀져 있다.[44] 기억력장애가 특징인 알쯔하이머 치매를 가진 환자에서 측두엽과 해마에서 nAChR의 α3, α4 및 α7 소단위의 단백질 양이 감소되어 있고,[45] 스웨덴인 아밀로이드 전구단백질(amyloid precursor protein) 670/671 돌연변이를 가진 뇌와 산발성 알쯔하이머 치매를 가진 뇌에서 nAChR 수가 의미 있게 감소된 점[46]으로 보아 알쯔하이머 치매와 nAChR의 장애가 밀접하게 연관되어 있다. 그러므로 CHRNA4 유전자의 돌연변이가 기억력 및 학습능력의 장애를 가져올 충분한 가능성이 있다. 현재까지 CHRNA4 Ser248Phe 돌연변이와 776GCT 돌연변이를 가지는 가족에서는 정신지체를 가졌다는 보고가 없다. 그러나 CHRNA4 Ser252Leu 돌연변이를 가지는 일본인 가족 4예 중 1예와 유전학적으로 진단되지 않은 ADNFLE 한 가족 8예 중 4예에서 정신지체를 가졌다고 하였다. 그러므로 CHRNA4 Ser252Leu 돌연변이를 가진 본 가족에서 검사를 한 6예 중 5예와 일본인 가족 중 1예에서 정신지체가 있는 점으로 보아 CHRNA4 Ser252Leu 돌연변이를 가진 ADNFLE는 정신지체를 동반하는 것 같다. 더불어 본 가족에서 전두엽실행기능검사상 저하 소견이 보이므로 전두엽 실행기능도 같이 저하되어 있을 가능성이 많다. 하지만 단두 가족만 보고되어 있고, CHNRA4 Ser248Phe 돌연변이 및 776GCT 돌연변이를 가지는 nAChR의 전기생리학적 특성에 대한 연구는 있으나,[13,47,48] 아직 CHNRA4 Ser252Leu 돌연변이를 가진 nAChR의 동물적 모델이나 전기생리학적 특성에 대한 연구가 없어 정신지체와의 상관관계를 직접 확인할 수는 없다. 그러므로 향후 CHRNA4 Ser252Leu 돌연변이를 비롯한 각종 nAChR의 돌연변이를 가진 동물모델 또는 형질전환세포를 통한 nAChR의 전기생리학적 특성의 연구가 전두엽간질 발작 기전, 정신지체 발병 기전 및 돌연변이간의 표현성 차이를 설명할 수 있을 것이다.

결론적으로 본 연구는 CHNRA4 Ser252Leu 돌연변이 유전자를 가진 한국인 ADNFLE의 첫 가족을 확인하였다. 발작의 초발 평균 연령은 11.9세(6~17세)였고, 투과도는 60%였으며, 모두 NREM 수면에서 간질발작이 있었고 간질 발작 시 주로 전두엽에서 시작되는 간질파를 비디오-뇌파집중검사에서 확인할 수 있었다. 그러나 검사를 시행한 6예 중 5예에서 정신지체와 전두엽 실행기능장애 소견을 동반하였고, 일부 가족에서는 항경련제 CBZ 단독 요법에 잘 반응하지 않고, 빈번히 전측두엽 및 측두엽에서 간질파가 보이는 등 기존 ADNFLE의 임상적, 전기생리학적 및 신경심리학적 소견과 차이가 있었다. 그러므로 본 가족을 통해 CHRNA4 Ser252Leu 돌연변이를 가진 ADNFLE는 뇌파상 다양한 부분 간질파 형태를 가질 수 있다는 것과 정신지체 및 전두엽 실행기능 저하가 동반되고, CBZ 단독 요법에 잘 반응하지 않을 수 있다는 것을 확인하였다.

REFERENCES

1. Scheffer IE, Bhatia KP, Lopes-Cendes I, Fish DR, Marsden CD, Andermann F, et al. Autosomal dominant frontal epilepsy misdiagnosed as sleep disorder. *Lancet* 1994;343:515-517.
2. Scheffer IE, Bhatia KP, Lopes-Cendes I, Fish DR, Marsden CD, Andermann E, et al. Autosomal dominant nocturnal frontal lobe epilepsy. A distinctive clinical disorder. *Brain* 1995;118:61-73.
3. Oldani A, Zucconi M, Ferini-Strambi L, Bizzozero D, Smirne S. Autosomal dominant nocturnal frontal lobe epilepsy: electroclinical picture. *Epilepsia* 1996;37:964-976.
4. Picard F, Bertrand S, Steinlein OK, Bertrand D. Mutated nicotinic receptors responsible for autosomal dominant nocturnal frontal lobe epilepsy are more sensitive to carbamazepine. *Epilepsia* 1999;40:1198-1209.
5. Oldani A, Zucconi M, Asselta R, Modugno M, Bonati MT, Dalpra L, et al. Autosomal dominant nocturnal frontal lobe epilepsy. A video-polysomnographic and genetic appraisal of 40 patients and delineation of the epileptic syndrome. *Brain* 1998;121:205-223.
6. Steinlein OK, Mulley JC, Propping P, Wallace RH, Phillips HA, Sutherland GR, et al. A missense mutation in

the neuronal nicotinic acetylcholine receptor alpha 4 subunit is associated with autosomal dominant nocturnal frontal lobe epilepsy. *Nat Genet* 1995;11:201-203.
7. Steinlein OK, Magnusson A, Stoodt J, Bertrand S, Weiland S, Berkovic SF, et al. An insertion mutation of the CHRNA4 gene in a family with autosomal dominant nocturnal frontal lobe epilepsy. *Hum Mol Genet* 1997; 6:943-947.
8. Hirose S, Iwata H, Akiyoshi H, Kobayashi K, Ito M, Wada K, et al. A novel mutation of CHRNA4 responsible for autosomal dominant nocturnal frontal lobe epilepsy. *Neurology* 1999;53:1749-1753.
9. De Fusco M, Becchetti A, Patrignani A, Annesi G, Gambardella A, Quattrone A, et al. The nicotinic receptor beta 2 subunit is mutant in nocturnal frontal lobe epilepsy. *Nat Genet* 2000;26:275-276.
10. Phillips HA, Favre I, Kirkpatrick M, Zuberi SM, Goudie D, Heron SE, et al. CHRNB2 is the second acetylcholine receptor subunit associated with autosomal dominant nocturnal frontal lobe epilepsy. *Am J Hum Genet* 2001;68: 225-231.
11. Sutor B, Zolles G. Neuronal nicotinic acetylcholine receptors and autosomal dominant nocturnal frontal lobe epilepsy: a critical review. *Pflugers Arch* 2001;442:642-651.
12. Phillips HA, Scheffer IE, Crossland KM, Bhatia KP, Fish DR, Marsden CD, et al. Autosomal dominant nocturnal frontal-lobe epilepsy: genetic heterogeneity and evidence for a second locus at 15q24. *Am J Hum Genet* 1998;63: 1108-1116.
13. Paterson D, Nordberg A. Neuronal nicotinic receptors in the human brain. *Prog Neurobiol* 2000;61:75-111.
14. Gil Z. Connors BW, Amitai Y. Differential regulation of neocortical synapses by neuromodulators and activity. *Neuron* 1997;19:679-686.
15. Alkondon M, Pereira EF, Eisenberg HM, Albuquerque EX. Nicotine receptor activation in human cerebral cortical interneurons: a mechanism for inhibition and disinhibition of neuronal networks *J Neurosci* 2000;20:66-75.
16. Porter JT, Cauli B, Tsuzuki K, Lambolez B, Rossier J, Audinat E. Selective excitation of subtypes of neocortical interneurons by nicotinic receptors. *J Neurosci* 1999; 19:5228-5235.
17. Phillips HA, Scheffer IE, Berkovic SF, Hollway GE, Sutherland GR, Mulley JC. Localization of a gene for autosomal dominant nocturnal frontal lobe epilepsy to chromosome 20q 13.2. *Nat Genet* 1995;10:117-118.
18. Yeom TH, Park YS, Oh GJ, Kim JG, Lee YH. *The Main Principle for Assessment of K-WAIS*. 1st ed. Seoul: Korea Guidance, 1992;11-170.
19. Lee HS, Park BK, An CI, Kim MLH, Jung IG. *The Main Principle for Assessment and Scoring of Korean Version of Memory Assessment Scales*. 1st ed. Seoul: Korea Guidance, 2001;13-121.
20. Mitrushina MN, Boone KB, D'Elia LF. *Handbook of Normative DATA for Neuropsychological Assessment.* 1st ed. New York: Oxford University Press, 1999;33-447.
21. Khatami R, Neumann M, Schulz H, Kolmel HW. A family with autosomal dominant nocturnal frontal lobe epilepsy and mental retardation. *J Neurol* 1998;245:809-810.
22. Saenz A, Galan J, Caloustian C, Lorenzo F, Marquez C, Rodriguez N, et al. Autosomal dominant nocturnal frontal lobe epilepsy in a Spanish family with a Ser252Phe mutation in the CHRNA4 gene. *Arch Neurol* 1999;56:1004-1009.
23. Ito M, Kobayashi K, Fujii T, Okuno T, Hirose S, Iwata H, et al. Electroclinical picture of autosomal dominant nocturnal frontal lobe epilepsy in a Japanese family. *Epilepsia* 2000;41:52-58.
24. Hayman M, Scheffer IE, Chinvarun Y, Berlangieri SU, Berkovic SF. Autosomal dominant nocturnal frontal lobe epilepsy: demonstration of focal frontal onset and intrafamilial variation. *Neurology* 1997;49:969-975.
25. Scheffer IE, Phillips HA, O 'Brien CE, Saling MM, Wrennall JA, Wallace RH, et al. Familial partial epilepsy with variable foci: a new partial epilepsy syndrome with suggestion of linkage to chromosome 2. *Ann Neurol* 1998;44:890-899.
26. Xiong L, Labuda M, Li DS, Hudson TJ, Desbiens R, Patry G, et al. Mapping of a gene determining familial partial epilepsy with variable foci to chromosome 22q11-q12. Am J Hum Genet 1999;65:1698-1710.
27. Cendes F, Lopes-Cendes I, Andermann E, Andermann F. Familial temporal lobe epilepsy: a clinically heterogeneous syndrome. *Neurology* 1998;50:554-557.
28. Scheffer IE, Jones L, Pozzebon M, Howell RA, Saling MM, Berkovic SF. Autosomal dominant rolandic epilepsy and speech dyspraxia: a new syndrome with anticipation. *Ann Neurol* 1995;38:633-642.
29. Provini F, Plazzi G, Tinuper P, Vandi S, Lugaresi E, Montagna P. Nocturnal frontal lobe epilepsy. A clinical and polygraphic overview of 100 consecutive cases. *Brain* 1999;122:1017-1031.
30. Lugaresi E, Cirignotta F, Montagna P. Nocturnal paroxysmal dystonia. *J Neurol Neurosurg Psychiatry* 1986;49:375-380.
31. Oldani A, Zucconi M, Castronovo C, Ferini-Strambi L. Nocturnal frontal lobe epilepsy misdiagnosed as sleep apnea syndrome. *Acta Neurol Scand* 1998;98:67-71.
32. Provini F, Plazzi G, Lugaresi E. From nocturnal paroxysmal dystonia to nocturnal frontal lobe epilepsy. *Clin Neurophysiol* 2000;111(Suppl 2):2-8.
33. Seo WK, Kim BJ, Park MK, Park KW, Kim L, Lee DH. A case of nocturnal paroxysmal dystonia. *J Korean Neurol Assoc* 2001;19:305-308.
34. Picard F, Baulac S, Kahane P, Hirsch E, Sebastianelli R, Thomas P, et al. Dominant partial epilepsies. A clinical, electrophysiological and genetic study of 19 European families. *Brain* 2000;123:1247-1262.

35. Phillips HA, Marini C, Scheffer IE, Sutherland GR, Mulley JC, Berkovic SF. A de novo mutation in sporadic nocturnal frontal lobe epilepsy. *Ann Neurol* 2000;48:264-267.
36. Nakken KO, Magnusson A, Steinlein OK. Autosomal dominant nocturnal frontal lobe epilepsy: an electroclinical study of a Norwegian family with ten affected members. *Epilepsia* 1999;40:88-92.
37. Steinlein OK, Stoodt J, Mulley J, Berkovic S, Scheffer IE, Brodtkorb E. Independent occurrence of the CHRNA4 Ser248Phe mutation in a Norwegian family with nocturnal frontal lobe epilepsy. *Epilepsia* 2000;41:529-535.
38. Sihver W, Gillberg PG, Nordberg A. Laminar distribution of nicotinic receptor subtypes in human cerebral cortex as determined by [3H](-)nicotine, [3H]cytisine and [3H]epibatidine in vitro autoradiography. *Neuroscience* 1998;85:1121-1133.
39. Alkondon M, Albuquerque EX. Diversity of nicotinic acetylcholine receptors in rat hippocampal neurons. I. Pharmacological and functional evidence for distinct structural subtypes. *J Pharmacol Exp Ther* 1993;265:1455-1473.
40. Gray R, Rajan AS, Radcliffe KA, Yakehiro M, Dani JA. Hippocampal synaptic transmission enhanced by low concentrations of nicotine. *Nature* 1996;383:713-716.
41. Wonnacott S. Presynaptic nicotinic ACh receptors. *Trends Neurosci* 1997;20:92-98.
42. Alkondon M, Pereira EF, Albuquerque EX. alpha-bungarotoxin- and methyllycaconitine-sensitive nicotinic receptors mediate fast synaptic transmission in interneurons of rat hippocampal slices. *Brain Res* 1998;810:257-263.
43. Matsuyama S, Matsumoto A, Enomoto T, Nishizaki T. Activation of nicotinic acetylcholine receptors induces long-term potentiation in vivo in the intact mouse dentate gyrus. *Eur J Neurosci* 2000;12:3741-3747.
44. Hunter BE, de Fiebre CM, Papke RL, Kem WR, Meyer EM. A novel nicotinic agonist facilitates induction of long-term potentiation in the rat hippocampus. *Neurosci Lett* 1994;168:130-134.
45. Guan ZZ, Zhang X, Ravid R, Nordberg A. Decreased protein levels of nicotinic receptor subunits in the hippocampus and temporal cortex of patients with Alzheimer's disease. *J Neurochem* 2000;74:237-243.
46. Marutle A, Warpman U, Bogdanovic N, Lannfelt L, Nordberg A. Neuronal nicotinic receptor deficits in Alzheimer patients with the Swedish amyloid precursor protein 670/671 mutation. *J Neurochem* 1999;72:1161-1169.
47. Bertrand S, Weiland S, Berkovic SF, Steinlein OK, Bertrand D. Properties of neuronal nicotinic acetylcholine receptor mutants from humans suffering from autosomal dominant nocturnal frontal lobe epilepsy. *Br J Pharmacol* 1998;125:751-760.
48. Kuryatov A, Gerzanich V, Nelson M, Olale F, Lindstrom J. Mutation causing autosomal dominant nocturnal frontal lobe epilepsy alters Ca^{2+} permeability, conductance, and gating of human alpha4beta2 nicotinic acetylcholine receptors. *J Neurosci* 1997;17:9035-9047.