대한소아소화기영양학회지 : 제 9 권 제 1 호 2006

소아 장중첩증의 새로운 임상적 분류의 제안

계명대학교 의과대학 소아과학교실, *진단방사선과학교실, † 효성아동병원,
‡ 동국대학교 의과대학 소아과학교실

박문호 · 손수민 · 최병규 · 김여향 · 이희정* · 최원정† · 김애숙‡ · 황진복

A Suggested New Clinical Classification for Pediatric Intussusception

Moon Ho Park, M.D., **Su Min Shon,** M.D., **Byung Kyu Choe,** M.D., **Yeo Hyang Kim,** M.D., **Hee Jung Lee,** M.D.*, **Won Joung Choi,** M.D.†, **Ae Suk Kim,** M.D.‡ and **Jin-Bok Hwang,** M.D.

Departments of Pediatrics and *Diagnostic Radiology, Keimyung University School of Medicine,
† Hyosung Children's Hospital, Daegu, ‡ Department of Pediatrics,
Dongguk University College of Medicine, Gyeongju, Korea

Purpose: We proposed a new classification of pediatric intussusception based on clinical and radiologic findings.

Methods: Data from 88 consecutive patients with intussusception were reviewed. We retrospectively analyzed six factors; patient age, sites of intussusception, symptoms, therapeutic methods, existence of enlarged mesenteric lymph nodes, and ultrasonographic (US) findings from clinical records.

Results: 1) There was one neonatal case (1.1%), the others (98.9%) were infants and children. 2) These 87 infant and child cases consisted of 14 cases (16.1%) of small bowel intussusception (SBI) and 73 cases (83.9%) of ileo-colic intussusception (ICI). Of the 14 SBI cases, 12 cases were symptomatic and 2 cases were asymptomatic. The symptomatic group comprised 8 transient cases (66.7%), 3 operative cases (25.0%), and 1 enema-reduction case (8.3%). Two asymptomatic cases were incidentally captured by computed tomography. Of the 73 ICI cases, 19 cases (26.0%) required operation, and 54 (74.0%) enema-reduction. 3) When transient SBI cases were compared with operated SBI cases, enema-reduced and operated ICI cases, the age (38.0±22.9 months) of transient SBI cases were significantly higher than those of the others (p=0.003). Mean mass size (20.8±2.7 mm) in transient SBI was significantly smaller than in the others (p=0.0001). 4) No correlation was found between the existence of enlarged mesenteric lymph nodes and therapeutic method or concomitant illness. 5) Most of the target types observed by US were in transient SBI cases, the remainder were in the enema-reduced ICI cases. In terms of the doughnuts type, all 8 cases (34.8%) with an external hypoechoic rim thickness of >8.9 mm were treated surgically.

Conclusion: Pediatric intussusception may be classified based on clinical and radiologic findings, which are likely to indicate appropriate therapies. **(Korean J Pediatr Gastroenterol Nutr 2006; 9: 39～47)**

Key Words: Intussusception, Classification, Doughnuts type

접수 : 2006년 1월 20일, 승인 : 2006년 2월 24일

책임저자 : 황진복, 700-712, 대구시 중구 동산동 194번지, 계명대학교 의과대학 소아과학교실
Tel: 053-250-7331, Fax: 053-250-7783, E-mail: pedgi@korea.com

서 론

일반적인 소아 장중첩증의 분류는 위치에 따라 소장형과 소장-대장형으로, 원인에 따라 특발성(idiopathic)과 병적인 선두(pathologic leading point)가 있는 경우로 나눌 수 있다[1]. 최근 초음파와 컴퓨터 단층 촬영의 해상력의 증가로 다양한 형태의 장중첩증이 진단되고 있으며[2], 일과성 소장형 장중첩증[3,4], 비후된 림프절의 유무와 정복률의 관계[5], 초음파 소견에 따른 정복률의 차이[6] 등에 대해서 활발히 연구되고 있다. 따라서 소아 장중첩증의 새로운 분류가 가능할 것으로 판단되며, 본 연구에서 임상적, 방사선과적인 소견을 근거로 소아 장중첩증의 새로운 분류를 제안하고자 한다.

대상 및 방법

1. 대상

2003년 3월부터 2005년 7월까지 계명대학교 의과대학 소아과와 소아외과에 입원하여 장중첩증으로 진단되고 연속하여 모아진 88예를 대상으로 의무기록 정보를 후향적으로 분석하였다. 대상 환아의 평균 연령은 22개월로 생후 11일에서 15세까지였으며, 이 중 남아는 55명, 여아는 33명이었다. 수술을 받은 소장형 장중첩증 군에는 분석을 위하여 1998년 1월에서 2003년 2월까지 있었던 3명의 환아를 추가하였다.

2. 방법

장중첩증의 분류를 위하여 환자의 나이, 장중첩증의 위치, 증상의 유무, 치료 방법, 장간막 림프절의 유무, 복부 초음파 소견 이상의 6가지 인자를 검토하였으며, 단순 복부 X-선 사진은 소아 방사선과 전문의 1명이 임상적 정보 없이 복부 종물, 마비성 또는 기계적 장폐쇄증의 유무를 중심으로 판독하였다. 복부 초음파 검사는 소아 방사선과 전문의 1명이 Sequoia 512 ultrasound system (Acuson, Mountain View Calif; HDI 5000, Advanced Technology Laboratories, Bothell, Washington, USA)의 6～8 MHz 볼록 탐촉자와 8～15 MHz 선형 탐촉자를 이용하여 검사하였다.

3. 용어의 정의

일과성(transient) 소장형 장중첩증은 복부 초음파 검사상 소장에서 장중첩증이 발견되었으나 3～12시간 후 다시 시행한 초음파 검사시 그 소견이 사라지고, 특별한 조치 없이도 증상의 호전을 보인 경우로 저자들은 정의하였다. 림프절 비후는 초음파 또는 컴퓨터 단층 촬영상 최장경이 11 mm 이상인 장간막 림프절이 최소 2개 이상 관찰되는 경우로 정의하였고[5,7], 동반되는 질환(concomitant illness)이 있었던 경우는 장중첩증의 발생 1주 이내에 상기도 감염, 위장염, 열 등의 병력이 있었던 것으로 정의하였다. Mirilas 등[6]의 제안에 따라 초음파의 횡단 촬영상 종물의 모양은 고에코성 중심과 그것을 둘러싸고 있는 다수의 저에코성 원형이 관찰되는 경우를 과녁 모양(target type)으로, 두꺼운 외곽 저에코성 테두리가 관찰되는 경우를 도넛 모양(doughnuts type)으로 정의하여 분류하였다.

4. 통계

모든 자료의 통계 분석은 SPSS 프로그램(version 12.0)으로 분석하였다. 일과성 소장형 장중첩증과 다른 4가지 유형의 장중첩증 간의 비교에서 발병 연령과 초음파 검사상 종물의 크기 비교는 Kruskal-Wallis test, 증상 지속 기간 비교는 ANOVA, 혈변 및 기면 유무의 비교와 단순 복부 엑스선 사진에서 복부 종물, 마비성 및 기계적 장폐쇄증의 유무 비교, 그리고 초음파의 횡단 촬영상 과녁 및 도넛 모양 간의 치료 방법 비교는 Chi-square test, 비후된 장간막 림프절 유무와 치료 방법 비교는 Fisher's exact test로 시행하였다. 결과는 평균±표준편차(범위)로 표기하였으며, 유의 수준은 p값 0.05 미만인 경우로 하였다.

결 과

1. 소아 장중첩증의 분류(Fig. 1)

1) 발병 연령에 따른 분류: 생후 4주 미만까지의 신생아형 1예(1.1%)와 그 이상 연령의 소아형 87예(98.9%)로 나눌 수 있었다. 신생아 장중첩증은 괴사성 장염과 유사한 증상을 보인 극소 저출생 체중 미숙아 1예에서 관찰되었으며, 초음파와 컴퓨터 단층 촬영에서 종물을 찾지 못하였으나 시험개복술 결과 발견되었고 회장 폐쇄를 동반한 태생기 회장-회장형 장중첩증이었다[8].

2) 발생 위치에 따른 분류: 소장형 14예(16.1%)와 소장-대장형 73예(83.9%)로 분류되었다.

(1) 소장형 장중첩증 중 증상이 있었던 경우는 12예로 이 중 일과성인 경우가 8예(66.7%), 수술한 경우가 3예(25.0%), 관장 정복한 경우가 1예(8.3%)였다. 무증상 군은 복부 컴퓨터 단층 촬영에서 우연히 관찰된 2예였다. 일과성 소장형 장중첩증 가운데 회장-회장형은 7예, 회장-공장형은 1예였으며, 이 중 재발된 경우는 없었다.

(2) 소장-대장형 장중첩증은 수술군 19예(26.0%)와 비수술군 54예(74.0%)로 분류할 수 있었고, 두 군 모두 림프절이 비후된 군과 비후되지 않은 군으로 분류할 수 있었다.

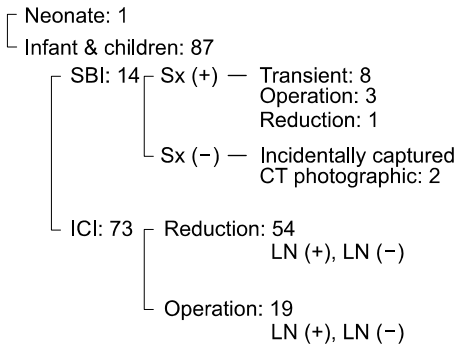

Fig. 1. New classification of pediatric intussusception (n=88). SBI: small bowel intussusception, ICI: ileo-colic intussusception, Sx: symptom, CT: computed tomography, LN: lymph node.

2. 일과성 소장형 장중첩증과 다른 4가지 유형 장중첩증의 비교

일과성 소장형 장중첩증 8예를 수술을 받은 소장형 6예, 정복된 소장-대장형 54예, 수술을 받은 소장-대장형 19예의 3가지 유형의 장중첩증과 비교 분석하였다.

1) 발병 연령: 일과성 소장형 장중첩증을 나타낸 연령은 38.0±22.9개월로 수술을 받은 소장형 36.0±69.8개월, 정복된 소장-대장형 20.0±14.9개월, 수술을 받은 소장-대장형 11.0±7.1개월과 연령을 비교했을 때 의미 있게 높게 나타났다(p=0.003)(Fig. 2).

2) 증상: 증상 지속 기간과 복통, 구토, 혈변, 촉진되는 복부 종물, 기면 등의 유무를 비교했을 때 네 군 간의 증상 지속 기간은 차이를 보이지 않았으며, 일과성 소장형 장중첩증에서 혈변은 전체 8예 중 1예(12.5%)로 의미 있게 낮게 나타났고(p=0.022), 기면은 모든 예에서 관찰되지 않았다(Table 1).

3) 단순 복부 엑스선 사진: 일과성 소장형 장중첩증에서 복부 종물(p=0.015)과 기계적 장폐쇄증(p=0.001)은 상대적으로 의미 있게 낮게 관찰되었고, 마비성 장폐쇄증은 의미 있는 유의성을 보이지 않았다(Table 2).

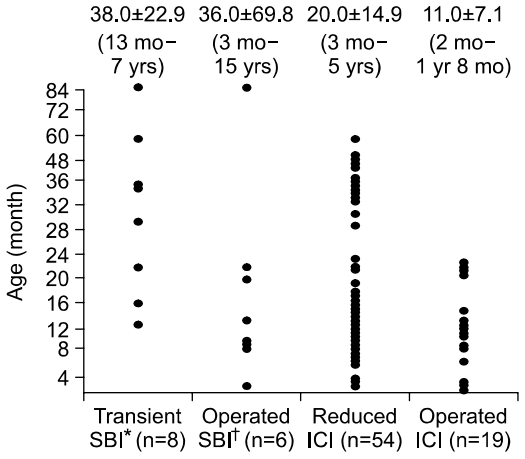

Fig. 2. Age distribution in 4 types of intussusception. *p=0.003 by Kruskal-Wallis test. † Added 3 cases in Jan. 1998～Feb. 2003. SBI: small bowel intussusception, ICI: ileo-colic intussusception.

Table 1. Symptoms in 4 Types of Intussusception

	Transient SBI (n=8)	Operated SBI* (n=6)	Reducted ICI (n=54)	Operated ICI (n=19)
Symptom Duration† (Mean)	12～72 hrs (35 hrs)	24～40 hrs (27 hrs)	3～72 hrs (31 hrs)	24～72 hrs (43 hrs)
Symptom				
Abdominal pain	8 (100%)	6 (100%)	49(91%)	17 (90%)
Vomiting	5 (63%)	6 (100%)	30 (56%)	16 (84%)
Bloody stool‡	1 (12%)	2 (33%)	30 (56%)	14 (74%)
Mass	0 (0%)	0 (0%)	1 (2%)	1 (5%)
Lethargy§	0 (0%)	2 (33%)	10 (19%)	8 (42%)

*Added 3 cases in Jan. 1998～Feb. 2003, † p=0.093 by ANOVA, ‡ p=0.022, § p=0.063 by Chi-square test. SBI: small bowel intussusception, ICI: ileo-colic intussusception, hrs: hours.

Table 2. Plain Film Findings in 4 Types of Intussusception

	Transient SBI (n=8)	Operated SBI* (n=6)	Reducted ICI (n=54)	Operated ICI (n=19)
Plain film (+)	7 (87%)	6 (100%)	43 (80%)	13 (68%)
Mass†	0 (0%)	3 (50%)	30 (56%)	6 (32%)
Paralytic ileus‡	6 (75%)	2 (33%)	25 (46%)	6 (32%)
Mechanical ileus§	1 (13%)	3 (50%)	1 (2%)	4 (21%)
Plain film (－)	1 (13%)	0 (0%)	11 (20%)	6 (32%)

*Added 3 cases in Jan. 1998～Feb. 2003, † p=0.015, ‡ p=0.198, § p=0.001 by Chi-square test. SBI: small bowel intussusception, ICI: ileo-colic intussusception.

4) 초음파 검사상 종물의 크기: 일과성 소장형은 20.8±2.7 mm로, 수술을 시행한 소장형 장중첩증의 75.5±41.2 mm, 비수술적, 수술적 소장-대장형 장중첩증의 27.4±6.5 mm, 34.3±17.7 mm에 비하여 의미있게 작은 크기를 보였다(p=0.0001)(Fig. 3).

3. 무증상 소장형 장중첩증

2예에서 관찰되었는데, 1예는 급성림프구성백혈병(L_1)에 동반된 췌장에 침범되어 항암 치료 중이던 4세 여아로 특별한 증상 없이 추적 검사로 시행했던 복부 컴퓨터 단층 촬영상 회장-회장형의 장중첩증이 우연히 발견되었고 이후 즉시 시행한 초음파 검사로 복부 종물의 소실을 확인할 수 있었다. 다른 1예는 두 번째 발생한 소장-대장형 장중첩증으로 내

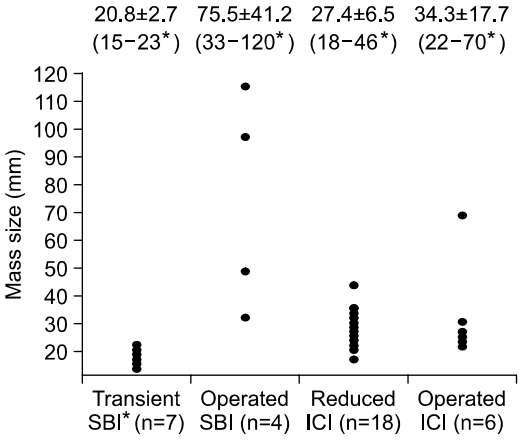

Fig. 3. Mass size on ultrasonography of 4 types intussusception. *p=0.0001 by Kruskal-Wallis test. SBI: small bowel intussusception, ICI: ileo-colic intussusception.

Table 3. Age and Symptoms in Lymph Node Group and Non-lymph Node Group in Ileo-colic Intussusception

	ICI			
	Lymph node (+) (n=27)		Lymph node (−) (n=8)	
	Reduction* (n=23)	Operation* (n=4)	Reduction* (n=5)	Operation* (n=3)
Age	4 mo～4 yr	8 mo～2 yr	3 mo～3 yr	4 mo～12 mo
(Mean)	(2 yr)	(1 yr 1 mo)	(1 yr 5 mo)	(6 mo)
Symptom duration	12～72 hrs	24～72 hrs	3～72 hrs	48～72 hrs
(Mean)	(38 hrs)	(42 hrs)	(29 hrs)	(64 hrs)
Symptom				
Abdominal pain	19 (83%)	4 (100%)	4 (80%)	2 (67%)
Vomiting	11 (48%)	4 (100%)	3 (60%)	3 (100%)
Bloody stool	11 (48%)	2 (50%)	2 (40%)	2 (67%)
Mass	0 (0%)	1 (25%)	0 (0%)	0 (0%)
Lethargy	5 (22%)	3 (75%)	2 (40%)	1 (33%)

*p=0.312 by Fisher's Exact test. ICI: ileo-colic intussusception, mo; months, yr: years.

원한 4세 남아로 바륨 정복 4일 후 무증상 상태에서 병적인 선두를 확인하기 위해 시행한 복부 컴퓨터 단층 촬영상 다른 특기 소견은 없이 공장형 장중첩증이 우연히 발견되었고 즉시 초음파 검사를 시행하여 복부 종물의 소실을 확인할 수 있었다.

4. 비후된 장간막 림프절 유무와 치료 방법 및 동반 질환과의 비교

초음파 또는 컴퓨터 단층 촬영으로 장중첩증이 진단된 35예 중 27예(77.2%)에서 비후된 장간막 림프절이 관찰되었고, 소장-대장형 장중첩증에서 비후된 림프절의 유무는 정복된 군과 수술한 군 사이에 유의한 차이를 보이지 않았다. 연령, 증상 지속기간, 복통, 구토, 혈변, 촉진되는 복부 종물, 기면 등의 유무를 비교하여도 유의한 차이를 보이지 않았으며(Table 3), 동반 질환의 유무와도 통계적 연관성을 보이지 않았다.

5. 초음파의 횡단 촬영상 종물 모양간의 특징 비교

초음파상 과녁 모양인 경우 11예 중 7예(63.6%)가 일과성 소장형 장중첩증이었고, 나머지 4예(36.4%)는 소장형 또는 소장-대장형으로 모두 정복이 가능하였으며, 도넛 모양인 경우 저에코성 외곽 테두리의 두께가 8.9 mm 이상인 8예 모두에서 수술을 요하였고, 8.5 mm 미만인 15예 모두는 정복이 가능하였다(p=0.0001)(Table 4).

Table 4. Comparison of Treatments in Target and Doughnuts Type of Pediatric Intussusception

	Target (n=11)		Doughnuts (n=23)	
	Location		Thickness of hypo-echoic ring (mm)	
	SBI	ICI	6.6±1.7 (4.1～8.5*)	10.8±1.7 (8.9～13.1*)
Operation	0	0	0	8
Reduction	1†	3	15	0
Transient	7	0	0	0

*p=0.0001 by Chi-square test, † Ileo-ileo-colic intussusception. SBI: small bowel intussusception, ICI: ileo-colic intussusception.

고 찰

신생아 장중첩증은 전체 연령의 0.3～1.3%를 차지하며 미숙아에서는 더욱 드물게 발생한다고 알려져 있다[9]. 미숙아의 경우에는 이 연령에서 흔한 괴사성 장염과 유사한 비전형적인 증상을 나타내는 경우가 많고, 초음파 및 조영제를 이용한 관장 검사의 진단율도 8%, 14%로 낮아 대부분 수술 중 진단되는 경우가 많으며[10,11], 본 연구에서와 같이 태생기에 중첩이 된 하부 장관에도 이차적으로 혈행 손상이 일어나 장폐쇄증을 동반하는 경우가 많은 것으로 알려져 있다[12].

최근 바륨 관장, 수술적 정복 등의 처치 없이도 저절로 호전을 보이는 일과성 소장형 장중첩증의 개념이 알려지면서 국내외적으로 장중첩증의 분류에 있어서 새로운 시도가 이루어지고 있다. 허 등[3]은 전체 장중첩증 환아 98예 중 13예(13.3%)가 소장형 장중첩증이었으며 그 중 일과성 소장형 장중첩증은 12예로 관찰되어 일반적으로 알려져 있는 것보다 그 빈도가 상당히 높으며 즉각적인 수술이나 무리한 시술을 하기보다는 주의 깊은 관찰과 재검사가 필요할 것이라고 하였고, Doi 등[13]은 소장형 장중첩증 21예 중 12예(57.1%)에서 저절로 호전을 보이는 경우를 관찰하여 이것을 양성(benign) 소장 장중첩증으로 별도로 명명하기도 하였다. 본 연구에서도 소장형 장중첩증은 전체 88예 중 14예(15.9%)였고, 그 중 8예가 일과성 장중첩증으로 관찰되어 그 빈도가 결코 낮지 않음을 알 수 있었다.

일과성 소장형 장중첩증은 다른 형태의 장중첩증에 비해 일반적으로 몇 가지 특징이 있는 것으로 알려져 있다[3,4,6]. 첫째, 비교적 높은 연령군에서 발생되며, 둘째, 장중첩증의 특징적인 증상이 적게 나타나며, 셋째, 초음파상 복부 종물의 크기가 작으며, 넷째, 초음파상 복부 종물의 모양이 주로 도넛 모양보다는 과녁 모양이라는 것이다.

본 연구에서 일과성 소장형 장중첩증군의 평균 나이는 38.0±22.9개월로 다른 형태와 비교했을 때 의미 있게 높은 연령군에서 발병함을 알 수 있었다 (p=0.003). 이러한 결과는 국내의 허 등[3](6개월 미만: 0%, 36개월 이상: 58.5%), Kim[4]의 보고(평균, 4세)와 유사한 결과를 보였다. 장중첩증의 전형적인 증상은 복통, 구토, 혈변, 촉진되는 복부 종물, 기면 등으로[14] 특히 혈변은 장의 허혈에 의해 발생되며 바륨 또는 공기 정복의 실패를 예측할 수 있는 중요 인자로 알려져 있으며[15], 본 연구에서도 일과성 소장형 장중첩증에서 혈변은 전체 8예 중 1예(12.5%)로 의미 있게 낮게 나타났고(p=0.022), 기면은 모든 예에서 관찰되지 않았으며, 이는 허 등[3], Kim[4]과 유사한 결과였다. 따라서 일과성 소장형 장중첩증의 경우 비전형적인 증상과 높은 연령군에서 발병하는 경우가 많기 때문에 진단이 지연될 수 있어 주의를 요한다.

일과성 소장형 장중첩증의 단순 복부 엑스선 사진에 대한 특징은 잘 알려져 있지는 않지만, 본 연구에서는 다른 유형의 장중첩증에 비하여 복부 종물과 기계적 장폐쇄증이 상대적으로 낮게 관찰되었고 이러한 사실은 추후 진단적 접근에 도움이 될 것으로 생각된다. 본 연구에서 일과성 소장형 장중첩증의 경우 초음파상 복부 종물의 크기는 20.8±2.7 mm로 다른 형태와 비교했을 때 의미있게 작은 크기를 보였는데, 이는 허 등[3](11.95±2.61 mm), Kim[4] (15.0±3.0 mm)의 결과와 유사하였다. 성인의 소장형 장중첩증 37예를 대상으로 한 연구에서는 수술적 치료를 받지 않고 저절로 호전이 되는 일과성형 27예와, 장중첩증의 증상 없이 시행했던 복부 컴퓨터 단층 촬영상 조기 영상에서 소장형 장중첩증이 우연히 발견되었다가 지연 영상에서 소실되는 무증상형 4예가 관찰되었고, 저절로 호전될 것을 예측하는 지표로 컴퓨터 단층 촬영에서 3.5 cm 이하의 작은 병변이 관찰되었다는 사실을 보고하였다[16]. 또한 일과성 소장형 장중첩증의 경우 초음파상 복부 종물의 모양은 바륨 정복 또는 수술적 치료가 필요한 도넛 모양인 경우는 없었고 모두 과녁 모양으로 관찰되었다. 이러한 소견의 이유는 일과성 소장형 장중첩증의 경우 장간막 지방과 림프절이 병변 안에 덜 포함되어 있고 장관의 부종이 거의 없기 때문이며, 이러한 조건들로 자연 정복의 가능성이 높은 것으로

알려져 있다[3,4].

무증상의 장중첩증은 보통 컴퓨터 단층 촬영상 우연하게 발견되었다가 즉시 초음파 또는 컴퓨터 단층 촬영으로 반복 검사를 하면 사라지는 경우를 말하는 것으로 성인의 경우에는 몇몇의 증례들이 보고되고 있다. 컴퓨터 단층 촬영상 무증상 장중첩증은 몇 가지 특징을 가지는데, 장중첩이 일시적으로 출현한다는 점, 근위 소장부에 위치한다는 점, 종양과 같은 어떤 뚜렷한 선두(leading point)가 없다는 점 그리고 과녁 모양을 띤다는 점 등이다[17]. 따라서 무증상의 장중첩증 역시 일과성 소장형 장중첩증과 마찬가지로 즉각적인 수술이나 무리한 시술을 하기보다는 주의 깊은 관찰과 재검사가 필요하다. 본 연구의 2예에서도 특별한 증상 없이 복부 컴퓨터 단층 촬영상 소장형 장중첩증이 우연히 발견되었고 즉시 초음파 검사를 시행하여 복부 종물의 소실을 확인할 수 있었다.

소아 장중첩증의 90%는 병적인 선두가 없는데 이를 이른바 특발성이라 하며, 이 경우 바이러스성 감염이 장간막 림프절의 비후를 일으키고 이것이 장중첩증의 기계적 선두 역할을 하며, 장중첩증과 동반 질환으로 인한 장간막 림프절의 비후와 뚜렷한 인과 관계가 있다는 것은 잘 알려져 있는 사실이다[18]. 또한, 장중첩증의 20% 정도는 동반되는 상기도 감염 또는 위장염의 병력이 있으며[19], 장중첩증 발생 빈도의 계절적 변화는 바이러스성 위장염의 최고 발생 시점과 일치하였다고 보고된 바가 있다[18]. 실제로 Gross 등[20]은 장중첩증 환아의 대변 검사를 시행하여 46%에서 아데노바이러스를 검출하여 대조군의 3.6%와 비교해 명확한 차이가 있음을 보고하였고, Bhisitkul 등[21]은 장중첩증 환아 대변의 20%에서 아데노바이러스를 검출하였지만 소아 위장관염의 두 번째로 흔한 원인인 장 아데노바이러스 40, 41형이 발견되지는 않아 추후 연구가 필요하다고 하였다. 한편 소아에서 비정상적인 복부 림프절의 일반적인 크기는 초음파상에서 장축이 11 mm 이상인 경우로 정의하는데[5,7], Koumanidou 등[5]은 비후된 림프절이 없었던 장중첩증의 경우 81.1%에서 정복된 반면 비후된 림프절이 있었던 경우는 46.6%에서만 정복이 되어($p<0.005$), 비후된 림프절의 유무와 정복률이 밀접한 관계가 있음을 보고하였다. 또한 로타바이러스에 대한 백신은 장중첩증의 유병률을 증가시키는 것으로 알려져 있는데[22], Robinson 등[23]은 로타바이러스 장염을 앓고 있는 환아에서 시행한 초음파 검사를 통해서 로타바이러스가 원위부 회장 벽을 두껍게 하며 림프절의 비후를 일으키는 것을 관찰하여, 이것이 로타바이러스가 장중첩증을 일으키게 하는 가능한 기전으로 설명하였다. 본 연구에서는 장중첩증과 동반 질환으로 인한 장간막 림프절 비후와의 의미 있는 관계성을 찾을 수 없었는데, 이는 후향적 연구였기 때문일 것으로 생각되며 향후 전향적 연구가 필요할 것으로 보인다.

초음파의 횡단 촬영상 종물의 모양과 정복률은 밀접한 관계가 있는 것으로 알려져 있는데, Mirilas 등[6]은 고에코성 중심과 그것을 둘러싸고 있는 다수의 저에코성 원형이 관찰되는 과녁 모양과 두꺼운 외곽 저에코성 테두리가 관찰되는 경우를 도넛 모양으로 나누면서, 과녁 모양의 경우 100%, 도넛 모양은 78.5%의 정복률을 보였으며, 도넛 모양의 경우 외곽 테두리의 두께에 따라 정복률의 차이가 있어 4.5～7.2 mm에서는 100%, 7.5～11.2 mm에서는 68.9%, 14.0～14.2 mm에서는 0%의 정복률을 보였다고 보고하였다. 이와 같이 외곽 테두리의 두께가 두꺼울수록 정복이 어려운 것으로 보고되고 있는데, Pracros 등[24]은 종물의 외곽 테두리가 8～10 mm 이상인 경우는 정복이 어려우며, Lee 등[25]은 16 mm 이상의 13예 모든 환아에서 수술이 필요했다고 보고했다. 본 연구에서도 역시 과녁 모양이 관찰된 11예 모두는 정복되었지만, 도넛 모양이 관찰된 23예 중 15예(65.2%)만이 정복이 가능하였고 수술을 요했던 8예(34.8%) 모두는 외곽 테두리가 8.9 mm 이상으로 관찰되어, 장중첩증의 정복이 어려울 가능성이 높은 기준을 8.9 mm로 제시할 수 있겠다.

소아 장중첩증은 임상적, 방사선과적인 소견을 근거로 새로운 분류를 할 수 있으며, 신생아군에서의 장중첩증, 일과성 소장형 장중첩증, 무증상으로 컴퓨터 단층 촬영상 우연히 발견되는 장중첩증 등을 유의하여야 하며, 또한, 소장-대장형에서 비후된

림프절의 유무와 정복 혹은 수술과의 연관성에 관한 향후 전향적인 연구가 필요할 것으로 판단된다.

요 약

목 적: 임상적, 방사선과적인 소견을 근거로 소아 장중첩증의 새로운 분류를 제안하고자 하였다.

방 법: 2003년 3월부터 2005년 7월까지 장중첩증으로 진단된 88예를 대상으로 의무 기록 정보를 분석하였다. 분류를 위해 환자의 나이, 장중첩증의 위치, 증상의 유무, 치료 방법, 비후된 장간막 림프절의 유무, 초음파 소견 이상의 6가지 요소를 후향적으로 검토하였다.

결 과: 1) 장중첩증의 발병 연령에 따라 신생아형 1예(1.1%)와 소아형 87예(98.9%)로 나눌 수 있었다. 2) 소아형은 발생 위치에 따라 소장형 14예(16.1%)와 소장-대장형 73예(83.9%)로 분류되었다. 소장형은 증상이 있는 군 12예와 증상이 없는 군 2예로, 증상이 있는 군은 일과성 장중첩증 8예(66.7%), 수술군 3예(25.0%), 관장 정복 1예(8.3%)였으며, 무증상 군은 복부 컴퓨터 단층 촬영에서 우연히 관찰된 2예였다. 소장-대장형은 수술군 19예(26.0%)와 비수술군 54예(74.0%)로 분류되었다. 3) 일과성 소장형 장중첩증 8예를 수술을 받은 소장형 6예, 정복된 소장-대장형 54예, 수술을 받은 소장-대장형 19예와 비교 분석한 결과, 일과성 소장형 장중첩증의 연령은 38.0±22.9개월로 다른 형태에 비해 의미 있게 높았고(p=0.003), 혈변은 전체 8예 중 1예(12.5%)로 의미 있게 낮았으며(p=0.022), 기면은 모든 예에서 관찰되지 않았다. 단순 복부 엑스선 사진상 일과성 소장형 장중첩증에서 복부 종물(p=0.015)과 기계적 장폐쇄증(p=0.001)은 상대적으로 낮게 관찰되었으며, 초음파상에서 종물의 크기는 일과성 소장형에서 20.8±2.7 mm로 의미 있게 작은 크기를 보였다(p=0.0001). 4) 비후된 장간막 림프절 유무와 치료 방법 및 동반 질환과의 관련성 연구에서는 의미 있는 차이를 보이지 않았다. 5) 초음파상 과녁 모양인 경우 11예 중 7예(63.6%)가 일과성 소장형 장중첩증이었고, 나머지는 모두 정복이 가능하였으며 4예 중 3예는 소장-대장형이었으나, 1예는 회장-회장-대장형이었다. 도넛 모양인 23예 중 저에코성 외곽 테두리의 두께가 8.9 mm 이상인 8예(34.8%) 모두에서 수술을 요하였고, 8.5 mm 미만인 15예(65.2%) 모두는 정복이 가능하였다.

결 론: 소아 장중첩증은 영상학적인 소견과 임상적 특성에 따라 새롭게 분류될 수 있으며, 각 유형에 따라 적절한 치료를 유도하는데 중요한 지침이 될 수 있을 것으로 판단된다.

참 고 문 헌

1) Lloyd DA, Kenny SE. The surgical abdomen. In: Waker WA, Goulet O, Kleinman RE, Sherman PM, Shneider BL, Sanderson IR, editors. Pediatric gastrointestinal disease. 4th ed. Ontario: BC Decker Co, 2004:609.
2) Verschelden P, Filiatrault D, Garel L, Grignon A, Perreault G, Boisvert J, et al. Intussusception in children: reliability of US in diagnosis-a prospective study. Radiology 1992;184:741-4.
3) 허남진, 류민혁, 이동진, 권중혁. 일과성 소장형 장중첩증의 임상적 고찰. 대한소아소화기영양학회지 2000;3:160-8.
4) Kim JH. US features of transient small bowel intussusception in pediatric patients. Korean J Radiol 2004;5:178-84.
5) Koumanidou C, Vakaki M, Pitsoulakis G, Kakavakis K, Mirilas P. Sonographic detection of lymph nodes in the intussusception of infants and young children: clinical evaluation and hydrostatic reduction. Am J Roentgenol 2002;178:445-50.
6) Mirilas P, Koumanidou C, Vakaki M, Skandalakis P, Antypas S, Kakavakis K. Sonographic features indicative of hydrostatic reducibility of intestinal intussusception in infancy and early childhood. Eur Radiol 2001;11:2576-80.
7) Watanabe M, Ishii E, Hirowatari Y, Hayashida Y, Koga T, Akazawa K, et al. Evaluation of abdominal lymphadenopathy in children by ultrasonography. Pediatr Radiol 1997;27:860-4.
8) 이보영, 김여향, 황진복, 김천수, 이상락, 권태찬 등. 미숙아에서 발견된 태생기 회장-회장형 장중첩증 1예. 대한소아소화기영양학회지 2005;8:247-51.

9) Wang NL, Yeh ML, Chang PY, Sheu JC, Chen CC, Lee HC, et al. Prenatal and neonatal intussusception. Pediatr Surg Int 1998;13:232-6.
10) Avansino JR, Bjerke S, Hendrickson M, Stelzner M, Sawin R. Clinical features and treatment outcome of intussusception in premature neonates. J Pediatr Surg 2003;38:1818-21.
11) Goo HW, Kim EA, Pi SY, Yoon CH. Sonographic diagnosis of neonatal intussusception with perforation in a premature neonate. Am J Roentgenol 2002;178: 515-6.
12) Imai Y, Nishijima E, Muraji T, Hashimoto K, Hayashi Y, Itoh H. Fusion of intussusceptum and intussuscipiens in intrauterine intussusception: a rare type of intestinal atresia. Pathol Int 1999;49:962-7.
13) Doi O, Aoyama K, Hutson JM. Twenty-one cases of small bowel intussusception: the pathophysiology of idiopathic intussusception and the concept of benign small bowel intussusception. Pediatr Surg Int 2004; 20:140-3.
14) Wyllie R. Intussusception. In: Behrman RE, Kliegman RM, Jenson HB, editors. Nelson textbook of pediatrics. 17th ed. Philadelphia: WB Saunders Co, 2004: 1242-3.
15) McDermott VG, Taylor T, Mackenzie S, Hendry GM. Pneumatic reduction of intussusception: clinical experience and factors affecting outcome. Clin Radiol 1994;49:30-4.
16) Lvoff N, Breiman RS, Coakley FV, Lu Y, Warren RS. Distinguishing features of self-limiting adult small-bowel intussusception identified at CT. Radiology 2003;227:68-72.
17) Catalano O. Transient small bowel intussusception: CT findings in adults. Br J Radiol 1997;70:805-8.
18) Levy JL Jr, Linder LH. Etiology of 'idiopathic' intussusception in infants. South Med J 1970;63:642-6.
19) Ein SH, Stephens CA. Intussusception: 354 cases in 10 years. J Pediatr Surg 1971;6:16-27.
20) Gross RE. Surgery in infancy and childhood. Arch Surg 1963;545-57.
21) Bhisitkul DM, Todd KM, Listernick R. Adenovirus infection and childhood intussusception. Am J Dis Child 1992;146:1331-3.
22) From the Centers for Disease Control and Prevention. Intussusception among recipients of rotavirus vaccine-United States, 1998-1999. JAMA 1999;282:520-1.
23) Robinson CG, Hernanz-Schulman M, Zhu Y, Griffin MR, Gruber W, Edwards KM. Evaluation of anatomic changes in young children with natural rotavirus infection: is intussusception biologically plausible? J Infect Dis 2004;189:1382-7.
24) Pracros JP, Tran-Minh VA, Morin de Finfe CH, Deffrenne-Pracros P, Louis D, Basset T. Acute intestinal intussusception in children. Contribution of ultrasonography (145 cases). Ann Radiol (Paris) 1987;30: 525-30.
25) Lee HC, Yeh HJ, Leu YJ. Intussusception: the sonographic diagnosis and its clinical value. J Pediatr Gastroenterol Nutr 1989;8:343-7.