대한소화기내시경학회지 2006;32:333-337

식도, 위, 십이지장에 발생한 삼중암 1예

계명대학교 의과대학 내과학교실

이홍석 · 김동춘 · 김성열 · 이영석 · 정강욱 · 장병국
정우진 · 박경식 · 조광범 · 황재석 · 안성훈

A Case of Triple Cancers of the Esophagus, Stomach and Duodenum

Hong Sug Lee, M.D., **Dong Choon Kim,** M.D., **Seong Yeol Kim,** M.D., **Yeong Seok Lee,** M.D., **Kang Wook Chung,** M.D., **Byoung Kuk Jang,** M.D., **Woo Jin Chung,** M.D., **Kyung Sik Park,** M.D., **Kwang Bum Cho,** M.D., **Jae Seok Hwang,** M.D. and **Sung Hoon Ahn,** M.D.

Department of Internal Medicine, Keimyung University School of Medicine, Daegu, Korea

다발성 원발성 악성종양은 Billroth가 처음 보고한 이래 국내에서도 발생빈도가 0.26～1.43%로 보고되고 있으며, 최근 의학의 발달에 의한 평균 수명의 증가와 악성 종양에 대한 진단기술과 치료방법의 발달로 다발성 원발성 악성종양을 진단하는 빈도가 증가하고 있다. 국내에서는 다발성 중복암의 호발 장기는 위장관계, 비뇨생식계, 폐, 유방, 간 등으로 알려져 있으며 식도, 위, 십이지장에 순차적으로 발생한 삼중암에 대한 보고는 아직까지 없었다. 이에 저자들은 75세 남자 환자에서 식도, 위, 십이지장에 순차적으로 발생하여 조직학적으로 삼중암으로 진단된 증례를 경험하였기에 문헌 고찰과 함께 보고하는 바이다.

색인단어: 삼중암, 식도, 위, 십이지장

서 론

중복암은 한 환자에서 두 개 이상의 서로 다른 암이 독립하여 발생한 경우인데 1889년 Billroth[1]가 처음 보고한 이후 의학의 발달에 의한 평균 수명의 증가와 악성 종양에 대한 진단 기술과 치료 방법의 발달로 증가 추세에 있다. 국내에서도 Song 등[2]이 유방, 갑상선, 직장에서 발생한 삼중암 1예와 Cha 등[3]이 삼중암 3예를 보고하였으며, 그밖에도 몇 개의 증례 보고가 있었으나 식도, 위, 십이지장에서 순차적으로 발생한 삼중암에 대한 보고는 아직 없었다. 이에 저자들은 식도, 위, 십이지장에 발생한 삼중암 1예를 경험하였기에 문헌 고찰과 함께 보고하는 바이다.

접수 : 2005년 12월 19일, 승인 : 2006년 4월 14일
연락처 : 장병국, 대구광역시 중구 동산동 194번지
우편번호: 700-712, 동산의료원 소화기내과
Tel: 053-250-7088, Fax: 053-250-7088
E-mail: jangha106@dsmc.or.kr

증 례

75세 남자가 특이한 증상 없이 건강하게 지내오다가 1개월 전부터 시작된 소화불량으로 개인병원에서 시행한 내시경 검사에서 식도 종괴가 의심되어 전원되었다. 가족력 및 과거력에서 특이소견은 없었다. 입원당시 환자는 혈압 110/70 mmHg, 맥박 80회/분, 호흡 18회/분, 체온 36.5°C이었다. 의식은 명료하였고, 두경부검사에서 림프절 종대는 없었으며 심폐음은 정상소견이었다. 복부는 부드럽고 편평했으며 촉지되는 종괴는 없었다. 입원당시 말초 혈액검사에서 백혈구 수 5,880/mm^3, 혈색소 14 g/dL, 혈소판 수 224,000/mm^{2}이었다. 혈청생화학 검사에서 총 단백 6.9 g/dL, 알부민 4.1 g/dL, 총빌리루빈 0.5 mg/dL, 알칼리성 포스파타제 78 IU/L, AST 28 U/L, ALT 25 U/L였다.

상부위장관 내시경 검사에서 절치에서 27～30 cm 지점의 중부식도에서 표면에 궤양을 동반한 종괴가 발견되었고(Fig. 1A), 위나 십이지장에는 특이병변이 없었

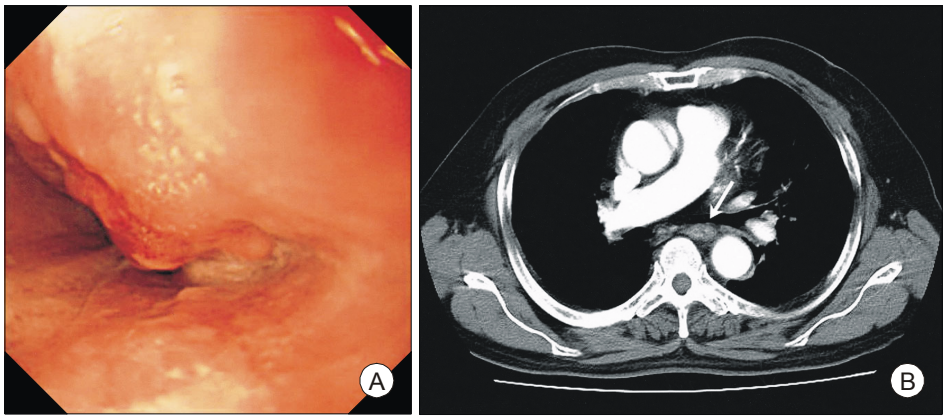

Figure 1. Endoscopic and chest CT findings. **(A)** A friable mass with superfical ulceration is noted at the middle esophagus. **(B)** Chest CT shows an encircling mass in the mid esophagus without periesophageal infiltration (arrow).

다. 흉부 전산화 단층촬영에서는 중부식도에 종괴가 관찰되었고, 주위 림프절 종대나 전이의 소견은 보이지 않았다(Fig. 1B). 조기 식도암 진단하에 식도 절제술과 식도-위 문합술을 실시하였다. 수술 후 병리조직학적 소견상 1.7×1.8 cm의 궤양을 동반한 종괴로 고분화 편평세포 암으로 점막하층까지 침범하였으며(Fig. 2), 림프절의 침범은 없어 AJCC 병기 I에 해당하는 조기 식도암이었다. 또한 절제된 조직의 변연에서 암세포의 침윤은 관찰되지 않았으며, 상연은 3.7 cm, 하연은 0.7 cm이 종양과 떨어져 있어서 식도암이 완전히 절제된 소견을 보여주었다. 수술 6개월 후 실시한 추적 내시경 검사에서 식도-위 문합부에서 쉽게 출혈하는 결절상 점막 이상소견을 보여서 실시한 조직검사에서 동소발생 부위의 편평세포암(squamous cell caricinoma in situ)으로 진단하였고(Fig. 3), 방사선 치료를 5,400 cGY 실시하였다. 이 당시 실시한 컴퓨터 촬영과 상부위장관 내시경 검사에서는 다른 부위의 이상 소견은 관찰되지 않았다.

수술 10개월 후 실시한 추적 내시경 검사에서 원위 위체부 소만에서 조기 위암 IIc 병변이 발견되어 내시경 점막절제술을 실시하였다. 절제된 조직의 병리조직학적 검사 결과 2×2 cm 크기의 중등도로 분화된 선암으로 점막 근육층까지 침범하였으며 혈관 림프관 침범은 관찰되지 않았다(Fig. 4). 이 당시 실시한 내시경 검사에서 십이지장에는 특별한 병변이 관찰되지 않았다.

식도 절제술 14개월 후 실시한 추적 내시경 검사에서 십이지장 제2부에서 표면에 궤양을 동반한 2×1.5 cm 크기의 종괴 병변이 관찰되어 실시한 조직 검사에서 중등도로 분화된 십이지장 선암으로 진단되었고(Fig. 5), 위, 식도 문합부나 내시경 점막 절제술을 실시한 자리에서 반복하여 실시한 조직 검사에서는 재발의 증거는 없었다. 현재 십이지장 암에 대한 근치적 치료를 거부한 상태로 보존적 치료를 하면서 외래 경과 관찰을 하고 있다.

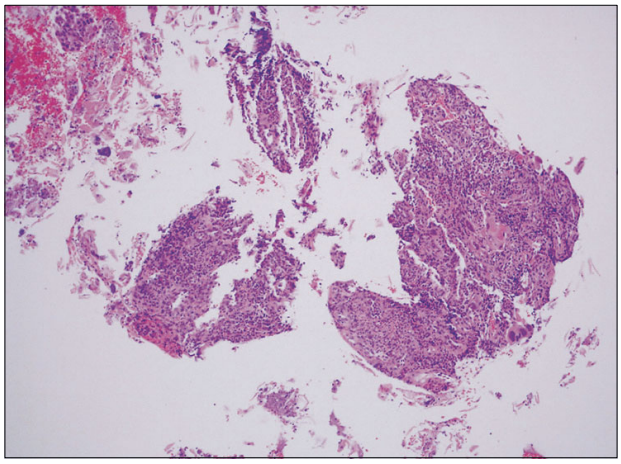

Figure 2. Microscopic finding of the esophagus. Squamous cell carcinoma of the esophagus: carcinoma cells infiltrates into the submucosa (H&E stain, ×100).

고 찰

최근 의학의 발달로 평균 수명이 늘어나고, 악성 종양에 대한 진단 기술과 치료방법의 발달로 다발성 원발성 악성 종양으로 진단받는 환자의 수가 증가하고 있다. 중복암의 진단기준은 Billroth[1]가 처음으로 제시하였지만 너무 엄격하여 Warren과 Gates[4]는 다발성 악성 종양의 진단기준으로 개개의 암은 확실한 악성의 확증이 있어야 하고, 조직학적으로 그 양상이 달라야 하며, 상호간에 전이의 가능성이 배제되어야 한다는 기준을 제시하였다. 한편 Moertel[5]은 이를 더 세분화하여 I군은 다발성 기원(multicenteric origin)의 다중암으로 이 중 A군은 같은 조직과 기관에서, B군은 인접한 다른 기관의 같은 조직에서(인두와 후두에서 발생한 편평세포암)

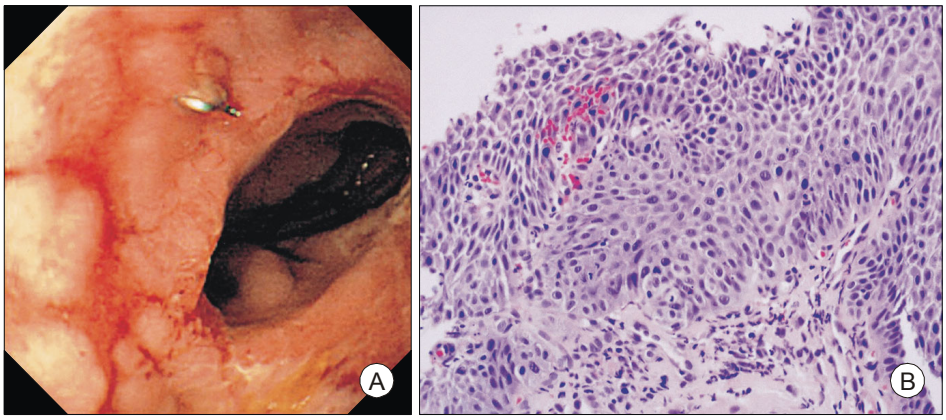

Figure 3. Endoscopic and pathologic findings of the gastroesophageal anastomosis site. **(A)** Friable nodular mucosa is noted at the anastomosis site. **(B)** Squamous cell carcinoma in situ: microscopic finding shows squamous cells involving the entire of thickness of squamous epithelium underlying by intact basement membrane (H&E stain, ×200).

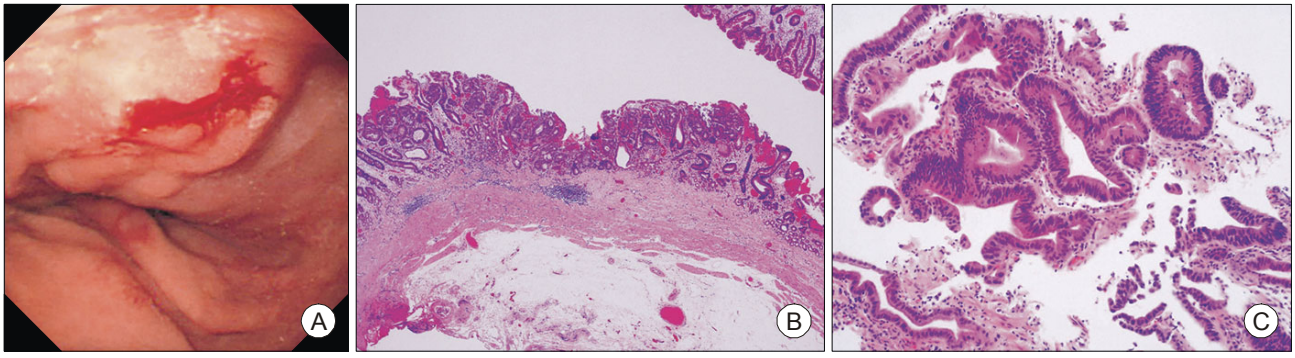

Figure 4. Endoscopic and pathologic findings of the stomach. **(A)** At the lesser curvature of distal body, central depressed surrounding nodular mucosa is noted. **(B)** adenocarcinoma of the stomach: adenocarcinoma infiltrates the mucosa of the stomach (H&E stain, ×40). **(C)** Adenocarinoma of the stomach: it shows neoplastic glands showing irreguar budding and moderate pleomorphism (H&E stain, ×200).

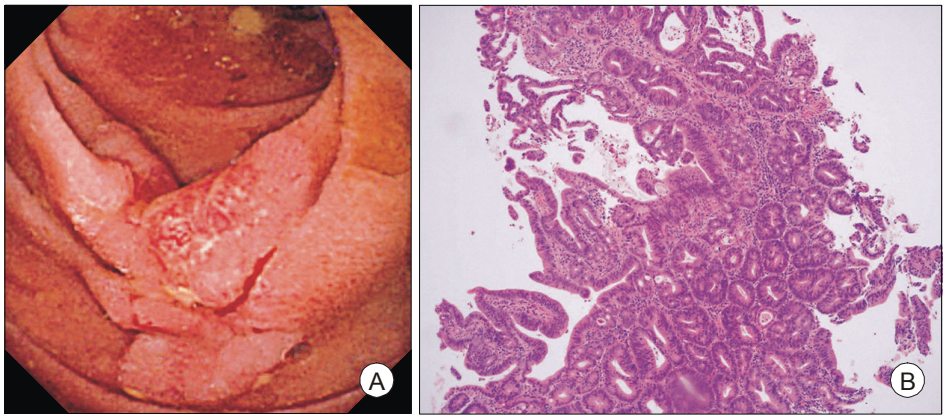

Figure 5. Endoscopic and pathologic findings of the duodenum. **(A)** At the 2nd portion, a friable mass with superficial ulcer is noted. **(B)** Adeonocarcinoma of the duodenuum: it shows neoplastic glands show back to back arrangement and desmoplastic stroma (H&E stain, ×100).

그리고 C군은 양측성 기관(유방, 난소)에서 발생한 다중암으로 분류하였다. II군은 다른 조직이나 기관에서 발생한 경우로, III군은 I군과 II군이 복합된 것으로 분류하였다. 따라서 본 증례의 경우에는 Moertel 분류 III군에 해당되는 중복암으로 분류할 수 있었다. 그리고 Fried는 다중암을 발생시기에 따라 동시에 발견되었거나 6개월 이내에 발생한 경우를 동시성 다중암, 6개월 이상의 간격을 두고 발생한 다중암을 이시성 다중암으로 분류하였다.[6]

중복암의 발생빈도는 Billroth[1]가 처음 3예를 보고한 이래 서구의 보고에 의하면 부검례에서 1.5~5.1%로 보고하였으며,[1,4,6] 국내의 경우 Kwon 등[7]이 15,863명의 암환자에서 조직병리학적으로 확인된 환자를 대상으로 조사하였을 때 0.26%, Koo 등[8]이 6,346명의 환자를 대

상으로 1.43%로 보고하였으며 서구보다 빈도가 낮은 이유는 부검례가 아닌 환자 대상으로 조사한 결과로 생각되나 평균 수명의 연장과 진단 기술의 발달로 계속 중복암의 발생률이 증가추세에 있다.

중복암의 호발연령은 50～60대였으며,[1-4,6-8,17] 남녀간의 차이는 대부분 남자에서 발생빈도가 더욱 높았다.[1,6-8] 제1암이 진단된 이후 속발성 2차암 진단까지의 기간은 외국에서는 6.9년이었으며,[1] 국내에서는 Kwon 등[7]에 의하면 7～121개월(평균 2.8년)이었고, Koo 등[8]은 6.7년으로 보고하였다. 본 증례의 경우에는 처음 식도암 수술 후 위암 진단까지는 10개월, 십이지장암까지는 14개월이 걸렸다.

중복암의 발생기전에 대해서는 인종간의 차이,[9] 가족력,[10] 식생활,[11] 원발암에 대한 항암 약물 치료와 방사선 치료,[12,13] 유전적 요인[14] 등 여러 원인에 관한 보고들이 있다. 하지만 아직까지 직접적인 인과관계는 알려져 있지 않으며 다만 최근 Horii 등[14]은 원발성 중복암의 89%에서 미세위성 장소(microsatellite loci)에 복제 이상을 보여서 유전적 불완전성이 중복암의 발생 기전에 관련이 있을 것이라고 보고하였으며, Chang 등[15]이 중부식도, 하부식도, 위에서 동시에 병발한 삼중암에서 실시한 유전자 검사상 microsatellite 불완전성은 보이지 않았으나 p53 돌연변이를 보이고 있어서 다양한 인자가 복합적으로 영향을 미칠 것으로 추정된다. 본 증례에서는 흡연력과 특별한 가족력는 없었으며 음주력은 보통이었고 헬리코박터 검사에서는 음성으로 여러 가지 원인이 복합적으로 삼중암의 발생에 작용했을 것으로 생각되나 유전자 검사는 실시하지 못하였다.

원발성 중복암이 호발하는 장기는 보고에 따라 차이가 많은데 외국 보고에 의하면 유방, 위장관계, 비뇨생식계, 후두, 폐 등에서 호발한다고 보고하였다.[16,17] 우리나라에서는 Koo 등[8]은 제1암은 위, 대장, 유방, 자궁 경부에서 호발하였고, 2번째암은 위, 대장, 간, 폐, 자궁경부의 순으로 호발하였으며, Kwon 등[7]은 위, 자궁경부, 폐, 방광, 간, 유방, 직장의 순으로 호발한다고 보고하여 특히 우리나라에서 위암의 추적관찰 시 다른 중복암의 가능성을 염두에 두어야 할 것으로 생각된다. 특별히 위암 환자에서 다른 중복암이 많이 발생하는지 이유는 아직까지 명확하게 밝혀진 것이 없으나 위암이 국내에서 호발하는 종양이기 때문으로 생각한다.

중복암의 예후는 종양의 종류, 중복암의 발생간격 등에 따라 달라지며, Cleary 등[17]이 제1암 발생 후 남자가 평균 11년, 여자가 13.4년간 생존하였다고 보고하고 있어 제1암을 진단받은 환자에서 치료 후 추적관찰 시 중복암의 가능성도 염두에 두고, 중복암의 조기발견과 적극적인 치료로 생존기간을 연장할 수 있을 것으로 생각한다.

본 증례는 식도, 위, 십이지장에 발생한 삼중암으로 위암에서 십이지장암으로의 전이로도 생각할 수는 있으나 위암의 전이는 직접적 침습에 의해 식도, 복막, 비장, 부신, 횡경막, 간, 췌장, 대장 등에 전이하는데 십이지장으로 직접적 침습은 주로 근육층이나 장막하 림프선을 따라 퍼지는 것으로 알려져 있어서 근위 체부에서 생긴 조기 위암에서 십이지장으로의 전이는 극히 드물다.[18] 십이지장암의 전이는 주로 간, 췌장 등에 일어나며 위암과 십이지장암으로의 상호 전이는 매우 드물다. 본 증례에서는 위암은 위체부에 생긴 조기 위암으로 혈관, 림프절 침범은 없었으며 십이지장암까지는 상당한 거리를 두고 정상적인 조직이 관찰되었다. 또한 위암의 내시경적 점막 절제술을 실시한 자리에서 반복적으로 실시한 조직 검사에서 재발의 증거도 없었으므로 위암의 십이지장으로의 전이보다는 위와 십이지장에서 발생한 중복암으로 생각한다.

국내에 보고된 중복암은 대부분 이중암을 대상으로 하였고, 삼중암 이상의 경우에는 대개 증례 위주로 낮게 보고되고 있으며 모든 증례에서 위장관계 암을 포함하고 있었으나 식도, 위, 십이지장에 순차적으로 발생한 삼중암에 대한 보고는 현재까지 없었다. 이에 저자들은 최근 식도, 위, 십이지장에 발생하여 조직학적으로 확진된 삼중암 1예를 경험하였기에 문헌고찰과 함께 보고하는 바이다.

ABSTRACT

Multiple primary cancer is defined as the multiple occurrence of malignant neoplasm in the same individual. The incidence of multiple primary cancer is 0.26～1.43% in Korea, but this malady is increasing due to development of diagnostic modalities, the treatment of cancer and the recording of accurate cancer statistics. The most common site of multiple primary cancer in Korea is the stomach, colon, breast, cervix, liver and lung. We report here on a case of triple cancer that was located at the middle esophagus, stomach and duodenum in 75 year-old man. **(Korean J Gastrointest Endosc 2006;32:333-337)**

Key Words: Triple cancer, Esophagus, Stomach, Duodenum

참 고 문 헌

1. Moertel CG, Dockerty MB, Baggenstoss AH. Multiple primary maliganant neoplasms. Cancer 1961;14:221-230.
2. Song YJ, Koh JH, Moon C, Park YH, Kim ST. Multiple primary malignant tumors: a case report of triple primary cancers. J Korean Surg Soc 1979;21:63-66.
3. Cha SW, Ahn CJ, Kim JG, et al. Metachronous triple priamary cancers. J Korean Surg Soc 2004;67:422-427.
4. Warren S, Gates O. Multiple primary malignant tumors: a survey of literature and a statistical study. Am J Cancer 1932;16:1358-1414.
5. Moertel CG. Multiple primary malignant neoplasms: historical perspectives. Cancer 1977;40(suppl):1786S-1792S.
6. Fried BM. Primary multiple cancers. AMA Arch Surg 1958; 77:730-741.
7. Kwon HM, Chung JB, Kim JH, et al. Multiple primary maliganant tumors. Korean J Med 1987;33:61-67.
8. Koo DJ, Yoon DS, Lee JJ, Park CJ. Clinical analysis of 65 multiple primary cancer cases. J Korean Surg Soc 1999;56: 137-142.
9. Bordin GM, Key CR, McQuade CE, Kutvirt DM, Hughes WB, Brylinski DA. Multiple primary cancers: relative risk in New Mexico's triethnic population. Cancer 1977;40(suppl):1793S-1800S.
10. Lynch HT, Harris RE, Lynch PM, Guirgis HA, Lynch JF, Bardawil WA. Role of heredity in multiple primary cancer. Cancer 1977;40(suppl):1849S-1854S.
11. Modan B. Role of diet in cancer etiology. Cancer 1977;40 (suppl):1887S-1891S.
12. Sieber SM, Adamson RH. Discussion: some comments on the potential carcinogenicity of the clinically useful antitumor agents. Cancer 1977;40(suppl):1950S-1951S.
13. Li FP. Second malignant tumors after cancer in childhood. Cancer 1977;40(suppl):1899S-1902S.
14. Horii A, Han HJ, Shimada M, et al. Frequent replication errors at microsatellite loci in tumors of patients with multiple primary cancers. Cancer Res 1994;54:3373-3375.
15. Chang YT, Tsai CI, Yang TH, Shih CW, Wu MS, Lin JT. Synchronous triple cancers at middle and lower esophagus and stomach with different histological features and genetic alterations. J Gastroenterol Hepatol 2002;17:724-727.
16. Kuehn PG, Beckett R, Reed JF. Tissue specificity in multiple primary malignancies. A study of 460 cases. Am J Surg 1966; 111:164-167.
17. Cleary JB, Kazarian KK, Mersheimer WL. Multiple primary cancer. Thirty patients with three or more primary cancers. Am J Surg 1975;129:686-690.
18. Karpeh MS, Kelsen DP, Tepper JE. Cancer. 6th ed. Philadelphia: Lippincott Willams & Wilkins, 1991:1092-1126.