누두흉의 외과적 치료

윤 경 찬*·박 창 권*·유 영 선*·이 광 숙*·최 세 영*·금 동 윤**

=Abstract=

Surgical Treatment of Pectus Excavatum

Kyeong Chan Yoon, M.D.*, Chang Kwon Park, M.D.*, Young Sun Yoo, M.D.*, Kwang Sook Lee, M.D.*, Sae Young Choi, M.D.*, Dong Yoon Kum, M.D.**

The pectus excavatum is the most common deformity of chest wall. The most common cause of surgical correction is cosmetic problem. From January 1981 to July 1996, 24 patients had undergone surgery for pectus excavatum and they were corrected by Ravitch operation(n=4) or modified Wada operation(n=20) respectively. We analyzed each surgical cases according to age, sex, chief complaint, degree of deformity, EKG findings, complications and satisfaction degree of patient. In some cases, we measured Welch index preoperatively and postoperatively. The postoperative complications were wound infection in two, pneumothorax in two and reccurrence in one. The average value of Welch index was significantly improved from 5.86±0.51 preoperatively to 4.10±0.51 postoperatively($P<0.05$). The results by Humphreys' criteria were satisfiable in 88%(excellent 71%, good 17%). The findings of this study suggest that surgical correction of pectus excavatum with modified Wada procedure and submammary skin incision is effective method in physical and psychiatric aspect.

(Korean J Thorac Cardiovasc Surg 1998;31:286-90)

Kew word : 1. Pecus excavatum
2. Surgery method

서 론

누두흉은 흉벽기형중 가장 흔한 질환으로 대부분 미용적인 이유로 수술이 행해지며, 심폐기능의 개선과 흉곽변형에 기인한 정신장애를 방지하기 위해 학동기 이전에 수술하는 것이 바람직한 것으로 되어있다. 누두흉의 수술 필요성 및 방법론은 많은 논란의 대상이 되기도 하였으나, Ludwig Meyer[1)]에 의해 처음 시도된 후 많은 방법들이 제시되었다. 수술적 교정방법으로는 1) 인공 이물질 충진에 의한 함몰부위 교정, 2) 흉골 및 늑연골 거상법, 3) 흉골 반전법 등을 근

* 계명대학교 의과대학 흉부외과학교실
Department of Thoracic and Cardiovascular Surgery, Keimyung University, School of Medicine, Taegu, Korea.
** 을지대학교 의과대학 흉부외과학교실
Department of Thoracic and Cardiovascular Surgery, Eulgi University, School of Medicine, Taejeon, Korea
† 본 논문은 1996년도 계명대학교 동산의료원 임상연구비 보조로 이루어졌음
‡ 논 논문의 요지는 1996년도 대한흉부외과학회 추계학술대회에 구연되었음
논문접수일 : 97년 6월 30일 심사통과일 97년 9월 30일
책임저자 : 박창권 (700-310) 대구광역시 중구 동산동 94, 계명대학교 흉부외과학교실. (Tel) 053-250-7344, (Fax) 053-250-7370
본 논문의 저작권 및 전자매체의 지적소유권은 대한흉부외과학회에 있다.

Table 1. Age & Sex distribution

Age	Male	Female	Total
0~5	7	2	9
6~12	7	1	8
13~21	7	0	7

Table 2. Problem on coming

Complaints	Numbers
Cosmetic	15
DOE	5
Frequent URI	4

Doz : Dyphea on exertion
URI : Upper Rospiratory Infection

간으로 많은 변형술식이 보고되고 있다. 특히, 피부절개에 따른 수술시의 문제점과 술후 반흔과의 상관관계가 미용적인 측면에서 환자의 만족도에 중요한 관건이 되는 것이 사실이다. 최근 누두흉의 수술은 기능적인면보다는 미용적인 측면이 환자 및 보호자의 관심의 대상이 되고있다. 이에 본 교실에서는 24례의 누두흉 환자에서 Ravitch술식 4례, 변형 Wada술식 20례를 후향적으로 조사하였으며 또한, 두 가지 피부절개방법에 따른 술후성적을 비교분석하여 적절한 수술치료 방향에 도움을 얻고자 문헌고찰과 함께 보고하는 바이다.

대상 및 방법

계명대학교 의과대학 흉부외과학 교실에서는 1981년 1월부터 1996년 7월까지 24례의 누두흉 환자들을 대상으로 성별 및 연령별 분포, 주소, 동반질환유무, 변형의 정도, 심전도 소견, 술후 합병증, 술후 환자 및 보호자의 만족도 등을 분석하였다. 수술방법은 Ravitch술식과 복직근을 이용한 변형 Wada술식을 시행하였고, 피부절개는 정중절개 18례(Ravitch술식 3례, 변형 Wada술식 15례), 유방하절개 6례(Ravitch술식 1례, 변형 Wada술식 5례)를 시행하였다(Fig. 1). 변형의 교정치는 일부에서 웰치지수(Welch index)를 이용하여 술전 및 술후 변화를 관찰하였고, 만족도는 Humphreys[1] 평가기준에 따라 분류하였다.

결 과

환자의 연령분포는 4세에서 25세까지로 평균 9.7세였으며,

Table 3. EKG findings in pectus excavatum

Abnormalities	Numbers
Right axis deviation	5
Right bundle branch block	3
Left ventricle hypertrophy	3
Left atrial enlargement	2
Inverted-T wave	2
Prolonged PR interval	1

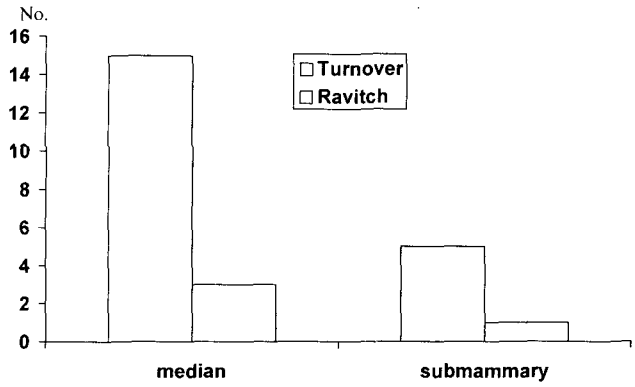

Fig. 1. Surgical procedure according to skin incisio

12세 이하의 소아가 17례(70.8%)를 차지하였고 20세 이상의 성인도 3례있었다. 성별은 남자 21례, 여자 3례로 남자가 많았다(Table 1). 내원 당시의 주소를 보면 외관상 문제가 대부분이었으며, 운동시 호흡곤란 5례, 잦은 상기도감염 증세 4례가 있었다(Table 2). 심전도상의 이상소견으로는 심장축의 우측편위 5례,좌심실비대 3례, 불완전우각차단 3례 등을 보였다(Table 3). 동반질환은 심실중격결손증 1례, Marfan 증후군 1례였다. 흉골의 함몰형태는 17례에서 대칭성이었고 7례(29%)에서 비대칭성이었다. 대칭성의 경우 16례에서 변형 Wada술식, 1례에서 Ravitch술식을 시행하였고, 비대칭성의 경우 4례에서 변형 wada술식, 3례에서 Ravitch술식을 시행하였다(Fig. 2).

술후 합병증은 창상감염 2례, 기흉 2례, 재발 1례있었으며, 창상감염은 정중절개를 이용한 변형 Wada술식에서 1례, 유방하절개를 이용한 Ravitch술식에서 1례 발생하였으나, 수술술기와 피부절개방법과의 상관관계는 찾을수 없었으며, 정기적인 Dressing으로 치유되었다. 기흉은 Ravitch술식과 변형 Wada술식에서 각각 1례씩 발생하였으며, 이는 폐쇄식 흉관삽관술을 시행하여 치유되었다. 재발 1례는 Ravitch술식후 발생하였으며 이는 다시 변형 Wada술식으로 교정하였다(Table 4).

술전 및 술후 측면 흉부방사선소견상 교정치는 웰치지수

Table 4. Postoperative complication

Complication	Wada	Ravitch	Total
Wound infection	1	1	2
Pneumothorax	1	1	2
Recurrence		1	1

Table 5. Result by Humphreys' criteria

Group	Wada	Ravitch	Total
Excellent	16	1	17
Good	3	1	4
Fair	1	1	2
Poor		1	1

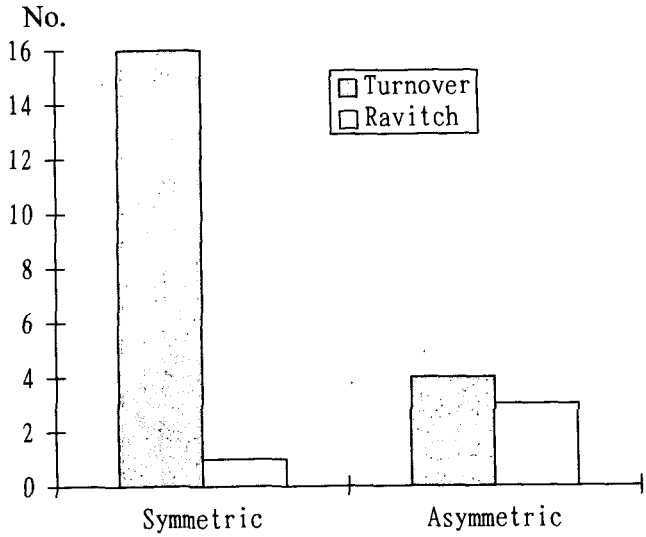

Fig. 2. Preoperative symmetricity

(Welch index)가 술전 평균 5.86에서 술후 4.10으로 의미있게 감소하였다($P<0.05$).

술후 외래를 통한 추적관찰결과 환자 및 보호자의 만족도는 Humphreys 평가기준상 excellent 17례, good 4례로 대부분 만족스런 결과를 보였다(Table 5).

고 찰

누두흉은 흉벽기형중 가장 흔한 질환으로 흉골체부에서 가장 함몰이 심하고, 연령별로는 11세이전에는 대칭성이 많으며 12세이후에는 비대칭으로 진행되는 경우가많다. Shamberger[3]에 의하면 환자의 86%에서 생후 1세 이내에 이 질환을 발견할 수 있으며, 이 질환은 사춘기를 전후해서 점차 심해진다고 하였다. 누두흉은 주로 남성편향을 보이며 우측이 좌측보다 더 많이 함몰되는 경향을 보인다. 누두흉 환자는 연령이 증가함에 따라 척추측만의 발생빈도가 높아지게 되는데 전흉벽함몰, 척추측만 또는 후만 등에 의한 심폐압박으로 일상생활에서는 심폐기능의 장애가 없으나 운동시에는 심폐기능이 현저히 저하되기도 한다[4]고 하며, Bevegard[5]는 누두흉환자에서 앙와위에서 앉는자세로 취할경우 심박출량이 40% 감소한다고 하였다. 누두흉의 발생 원인은 정확히 밝혀진 것은 없으나, Welch[3]등이 704례의 누두흉 환자를 분석한 결과 37%에서 가족력이 있다고 보고하였으며, Scherer[5]는 Marfan증후군에서 척추측만을 포함한 흉벽기형을 동반할 가능성이 높다고 하였다. 그외 Prune-belly증후군, Turner증후군 등에서 누두흉이 발생할 가능성이 높다고 하였다. 수술적 교정은 증상이 없어도 외관적 기형이 심해지고 고정되어 지는 경우와 비정상적인 자세의 진행을 예방하기 위해 실시하고, 심리적 영향으로 정신발육에 지장을 초래할 경우 실시할 수 있지만 실제 가장 큰 이유는 외형적인 미용을 위해 실시하는 경우가 대부분이다. Wada[7]는 3~7세 사이가 수술조작이 비교적 쉽고 사회 심리적인 영향을 적게 받기 때문에 수술의 적령기라 하였다. 저자들의 경우, 수술당시 연령이 평균 9.7세였으며 수술조작에 따른 어려움은 없었다.

누두흉의 교정방법은 Ravitch의 흉골거상법[8] 및 Wada의 흉골반전술을 근간으로 여러가지 변형술[8~11]이 보고되고 있다. Ravitch술식의 장점은 대칭성 및 비대칭성 기형에 모두 적용 가능하며 구흉에도 사용할 수 있으나, 술후 들어올려진 흉벽의 변형을 초래할 수 있다는 단점이 있다. Ravitch술식후 흉벽의 안정성을 유지하기 위해 인공삽입물을 사용하는 변형술식들[12]이 보고되고 있으나 술후폐천공, 창상감염, 기흉 및 혈흉 등의 합병증이 발생할 수 있고 2차수술을 필요로 하는 단점이 있다. 저자들의 경우, Ravitch수술시 흉골지지를 위해 인공삽입물을 사용하지 않았고 수술결과도 만족스런 결과를 얻었다. 그러나 1례에서 술후 조기결과는 만족스러웠으나 술후 5년째 심한 재함몰로 변형 Wada술식으로 재수술을 시행하였다. Wada술식은 체내에 이물질을 삽입하지 않고도 수술직후부터 안정된 흉벽을 유지할 수 있고, 흉곽변형이 좌우로 광범위한 경우에도 양호한 교정효과를 기대할 수 있다. 그러나, 내유동맥을 절단함으로서 혈류장애를 일으켜 술후 흉골감염 및 골괴사 그리고 흉골의 발육장애 등의 문제점이 대두되고 있다. 이러한 혈류장애로 인한 합병증을 방지하기 위하여 Taguchi등[10]은 양측 내유동맥을 보존시킨 흉골반전술을 시행하여 좋은 결과를 얻었다고 보고하였고, 이진명등[13]은 내유동맥을 보존시키지않고 흉골반전술을 시행하여 만족스런 결과를 얻었다고 하였다. 저자들의 경우, 복직

근을 이용하여 흉골을 반전시키는 변형 Wada술식을 시행하여 흉골감염이나 골괴사 등의 합병증없이 88%에서 만족스런 결과를 얻을 수 있었다. 수술후 창상감염은 술후 반흔을 많이 남기는 요인이 되는데 술후 창상감염에 대한 보고로는 Haller등[14]은 누두흉 수술환자의 39%에서 창상감염이 발생하였다고 보고하였고, 선 경[15]등은 1례에서 seroma 발생 후 개방된 창상을 통해 pseudomonas infection을 동반한 괴사성 연골염이 발생했다는 보고가 있다. 이의 예방으로 전신상태 교정과 유방하피부절개를 이용한 수술[16], en bloc으로 절제된 흉골을 neomycin-bacitracin-polymyxin B solution에 보관시키는 방법[16], 수술후 연부조직 배액을 위한 Hemovac을 설치함으로써 감소시킬 수 있다. 저자들의 경우, 유방하절개를 이용한 Ravitch술식을 시행한 1례에서 창상감염이 있었으나 술후 반흔에는 큰 지장이 없었다.

최근 누두흉의 수술후 환자및 보호자의 만족도는 흉골함몰의 교정정도 뿐만아니라 술후 반흔의 정도에 관심이 높아가는 추세이다. 앞으로 누두흉의 수술적 교정은 함몰의 적절한 교정과 술후 반흔을 적게 남도록 고려하여야 할 것이라 사료된다.

결 론

계명대학교 의과대학 흉부외과학 교실에서는 1981년 1월부터 1996년 7월까지 24례의 누두흉 환자에서 Ravitch술식과 변형 Wada술식을 이용한 수술적 교정의 효과를 비교 분석하여 다음과 같은 결론을 얻었다.

1. 변형의 교정치는 술전 평균 웰치지수 5.86에서 술후 4.10으로 의미있게 감소하였다($P<0.05$).
2. 대칭성 함몰기형에서는 변형 Wada술식(16례), 비대칭성 함몰기형에서는 Ravitch술식(3례)이 적절히 사용되었다.
3. 복직근을 이용한 변형 Wada술식에서 혈류장애로 인한 합병증 발생없이 Humphreys 평가기준상 만족스런 결과를 얻었다.
4. 유방하피부절개는 술후 적은 반흔으로 환자의 만족도가 높았다.

이러한 연구결과를 볼 때 누두흉의 외과적 치료는 특히, 대칭성 흉골함몰에서 변형 Wada술식 및 유방하피부절개로써 낮은 합병증 발생율을 보이며 신체적, 정신적측면에서 환자의 생활에 안정감과 자신감을 주는 것으로 사료된다.

참 고 문 헌

1. Meyer L. *Zur Chirugischen Behandlung ber Angerborenen trechterbrst.* Verh Berl Med Ges 1911;42:364.
2. Humphreys II GH, Jaretzki III A. *A pectus excavatum. Late result with and without operation.* J Thorac Cardiovasc Surg 1980;80:686-95.
3. Shamberger RC, Welch KJ. *Surgical repair of pectus excavatum.* J Pediatr Surg 1988;23:615, 1988b.
4. Cahill JL, Lees GM, Robertson HT. *A summary of preoperative and postoperative cardiorespiratory performance in patients undergoing pectus excavatum and carinatum repair.* J Pediatr Surg 1984;19:430-3.
5. Bevegard S. *Postural circulatory changes at rest and during exercise in patients with funnel chest, with special reference to factors affecting the stroke volume.* Acta Med Scand 1972;171:695.
6. Scherer LR. *Surgical management of children and young adult with Marfan syndrome and pectus excavatum.* J Pediatr Surg 1988;23:1169.
7. Wada J. *Sternal turnover.* Ann Thorac Surg 1974;17:296.
8. Ravitch MM. *The operative treatment of pectus excavatum.* Ann Thorac Surg 1949;129:429-44.
9. Ishikawa S, Uchinuma E, Itoh M, Shioya N. *A simple sternal turnover procedure using a vascular pedicle for a funnel chest.* Ann Plast Surg 1988;20:485-91.
10. Taguchi K, Mochizuki T, Nakagaki M, et al. *A new plastic operation for pectus excavatum: sternal turnover surgical procedure with preserved internal mammary vessels.* Chest 1975;67:606-9.
11. Hawkins JA, Ehrenhaft JL, Doty DB. *Repair of pectus excavatum by sternal eversion.* Ann Thorac surg 1984;38:368-73.
12. Adkins PC, Blades B. *A stainless steel strut for correction of pectus excavatum.* Surg Gynecol Obstet 1961;113:111-3.
13. 이진명, 박승일, 송명근, 손광현, 현창동. 누두흉에 대한 Ravitch수술과 흉골반전술의 비교연구. 대흉외지 1993;26:787-90.
14. Haller JA, Peters GN, Mazur D, White JJ. *Pectus excavatum. A 20 years surgical experience.* J Thorac cardiovasc Surg 1970;60:375.
15. 선 경, 채성수, 이철세, 백광제, 김학제, 김형묵. 누두흉과 수술적 교정. 대흉외지 1983;16:183-90.
16. Davis MV, Shah HH. *Sternal turnover operation for pectus excavatum.* J Thorac Surg 1939;9:164.

대흉외지
1998;31286-90

=국문초록=

누두흉은 하부흉골과 인접늑연골이 함몰되는 선천성 기형으로 흉벽기형중 가장 흔한 질환이다. 대부분 미용적인 이유로 수술이 시행되어지며 수술시기는 신체적 및 정신적인 면을 고려할 때 학동기 이전에 하는것이 바람직한 것으로 되어있다. 최근 Ravitch술식에 의한 흉골거상법과 Wada술식에 의한 흉골반전법이 누두흉의 치료에 좋은 성적을 보이고 있다. 이에 본 교실에서는 누두흉의 외과적 치험례를 후향적으로 조사하여 적절한 수술치료 방향에 도움을 얻고자 본 연구를 시도하게 되었다.

본 연구에서는 1981년 1월부터 1996년 7월까지 누두흉의 외과적치료를 받은 24례의 환자들을 대상으로 성별및 연령별 분포, 주소, 동반질환유무, 변형의 정도, 심전도소견, 술후 합병증, 술후 환자 및 보호자의 만족도등을 분석하였다. 변형의 교정치는 일부에서 웰치지수(welch index)를 이용하여 술전 및 술후 변화를 관찰하였고, 만족도는 Humphreys 평가기준에 따라 분류하였다. 술후 합병증은 창상감염 2례, 기흉 2례, 재발 1례 있었으며, 창상감염은 정기적인 dressing으로 치료되었고, 기흉은 폐쇄식 흉관삽관술을 시행하여 치료되었다. 재발 1례는 Ravitch술식후 발생하였으며 이는 다시 변형 Wada술식으로 교정하였다.

웰치지수(welch index)는 술전 평균 5.86이었으며 술후 4.10으로 의미있게 감소하였다($P<0.05$). 환자의 만족도는 Humphreys 평가기준상 excellent 17례, good 4례로 만족스런 결과를 얻었다.