大韓胸部外科學會誌 第24卷 第11號
Vol. 24, No. 11, November, 1991

대동맥판협착 및 폐쇄부전증을 동반한 관상동정맥루

-1례 치험-

조창훈* · 권영무* · 최세영* · 이광숙* · 유영선*

-Abstract-

Coronary Arteriovenous Fistula Associated with Aortic Stenosis and Regurgitation
-Report of a Case-

C.H. Cho, M.D.*, Y.M. Kweon, M.D.*, S.Y. Choi, M.D.*, K.S. Lee, M.D.*, Y.S. Yoo, M.D.*

Congenital coronary arteriovenous fistula is relatively uncommon and often associated with additional congental and acquired heart disease. If coronary arteriovenous fistula is suspected, the diagnosis can be made readily by cardiac catheterization and selective coronary arteriography.

Surgical treatment is very satisfactory, with a low mortality and apparent good long term result.

Recently, we experienced one case of congenital coronary arteriovenous fistula which was associated with aortic stenosis and regurgitation.

The tortuous fistula tract was noted between the left anterior descending coronary artery and the main pulmonary artery.

Under the cardiopulmonary bypass, aortic valve replacement(CarboMedics 23mm) and suture closure of the draining orifice of coronary arteriovenous fistula in the main pulmonary artery just above the pulmonary valve were performed.

Postoperative hospital course was uneventful and the patient was discharged postoperative 9th day without any problems.

서 론

관상동정맥루는 관상동맥이 심실이나 심방 또는 폐동맥의 어느 한 부위로 연결되면서 좌우 단락을 야기하거나 심장기능의 변화를 초래하는 비교적 드문 선천성 심장질환으로, 1865년 Krause에 의하여 최초로 보고 되었으며, 최근에는 심혈관조형술의 발달로 그 보고례가 증가하고 있으나 발생빈도는 전체 선천성 심장질환의 0.4%를 차지하고 있다.

저자들은 최근 57세 남자에서 대동맥판협착 및 폐쇄부전증을 동반한 관상동정맥루 1례를 체외순환하에서 인공 대동맥판치환술과 함께 외과적 교정을 시행하여 좋은 결과를 얻었기에 문헌고찰과 함께 보고하는 바이다.

증 례

1. 환자 : 권○○, 남자 57세

2. 주소 : 운동성 호흡곤란

*계명대학교 의과대학 흉부외과학교실
*Department of Thoracic and Cardiovascular Surgery, College of Medicine, Keimyung University

3. 현병력 : 환자는 약 4년전부터 무리한 작업이나 계단 3층을 걸어 올라갈때 호흡곤란을 느끼기 시작하였으며, 지속되는 운동성 호흡곤란과 우측상복부 간헐적인 동통을 주소로 1년전 본원내과에서 대동맥판협착증으로 진단받고 약물 요법을 받아오던 중 입원 4일전 감기증세를 앓고 난 이후부터 호흡곤란이 더욱 심해져 응급실을 통해 입원하였다.

4. 과거력 및 가족력

입원 1년전 본원 내과에서 liver scan을 시행하여 간경화증으로 진단 받았으나, 이에 대한 특별한 처치는 시행하지 않았었고, 특별한 가족력은 없었다.

5. 이학적 검사

입원당시 혈압 90/50mmHg, 맥박 분당 90회, 호흡수 분당 20회, 그리고 체온 36.5℃였다.

흉부청진상 흉골좌연 3번째 늑간에서 3도(Grade /Ⅳ)의 수축기 심잡음과 규칙적인 심박동이 청진되었으며, 호흡음은 양측폐하엽에서 미세한 수포음과 호기성천명이 청진되었다. 간은 반횡지가량 촉지되었으며 복수나 하지 부종 및 청색증은 관찰되지 않았다.

6. 검사실 소견

혈액검사상 혈색소 13.1gm/dl, 백혈구 5880/mm³, 혈구용적 39.6%였고, 소변검사 및 전해질 검사는 정상범위에 속하였다. 간기능 검사상 ALP/GOT/GPT가 243/42/38로 약간 증가된 소견이외는 특별한 이상소견이 없었다. 단순 흉부 X-선상 폐혈관 음영이 증가되어 있었고 중등도의 심비대 소견이 있었다(Fig. 1).

심전도상 리듬은 규칙적이었고, 좌심실비대 소견을 보였다. 심초음파검사상, 양측심실, 대동맥, 폐동맥의 크기 및 좌심실 수축기능은 정상이었고 대동맥판막에 심한 석회화 현상이 관찰되었다(Fig. 2).

대동맥조영술상 약간의 조영제가 대동맥에서 좌심실내로 역류되는 소견과 대동맥으로부터 폐동맥으로 조영제가 단락되는 소견을 보였지만 뚜렷한 동정맥루는 찾아볼 수 없어 선택적 관상동맥조영술을 시행하였다.

좌측 관상동맥조영술상 전하행지 관상동맥에서 기시하여 꾸불꾸불하게 폐동맥으로 유입되는 관상동정맥루를 확인 할 수 있었고, 우측 관상동맥조영술에서는 별 특이한 소견을 볼 수 없었다(Fig. 3).

Fig. 1. Preoperative chest PA : Cardiomegaly and increased pulmonary vascularity.

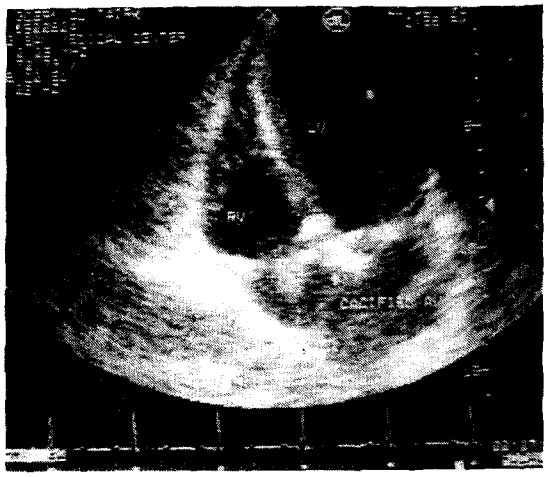

Fig. 2. Echocardiogram : Severe calcification of aortic valve.

7. 수술 및 경과

수술은 전신마취하에 정중흉골절개로 개흉한 후 심낭을 절개하였다. 육안 소견상 대동맥과 폐동맥의 크기 및 모양은 정상이었으며 좌심실이 약간 커져 있었다.

관상동정맥루는 좌측관상동맥 전하행지 상부에서 기시하여 꾸불꾸불하게 폐동맥으로 유입되었고 진동은 만져지지 않았다. 수술실에서 시행한 우심방, 우심실 및 폐동맥의 산소포화도는 80%, 81%, 82%로 별 차이는 없었다.

수술은 체외순환하에 대동맥을 횡절개하여 석회화

된 대동맥판을 제거하였고, Carbo-Medics 23mm를 이용하여 대동맥판 치환술을 시행하였다. 좌측관상동맥 방실구에 심정지액을 주입하면서 주폐동맥을 종절개하여 폐동맥판막에서 약 1cm 원위부의 폐동맥 전상부에서 2mm 직경의 누공을 확인한 다음(Fig. 4), 5-0 Prolene을 이용하여 봉합폐쇄 하였다.

환자는 수술후 11시간 경과후 인공호흡기 및 기관삽관을 제거할 수 있었으며 술후 3병일째 동성리듬이 심방세동으로 변하여 amiodarone을 경구투여한 후 술후 5병일째 다시 동성리듬으로 돌아왔다.

그 후 특별한 합병증 없이 술후 9병일째 퇴원하였다.

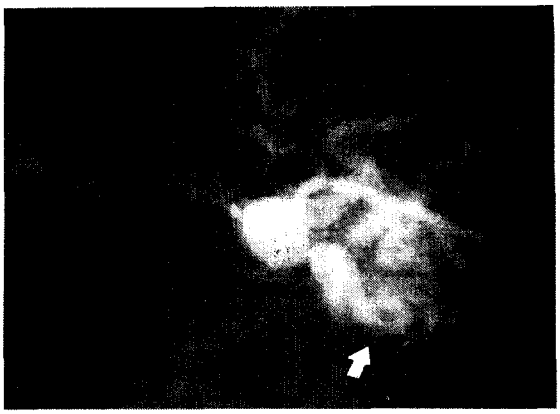

Fig. 3. Left coronary angiogram LAO view : Coronary arteriovenous fistula(arrow) between left anterior descending coronary artery and pulmonary artery.

고 찰

관상동정맥루는 비교적 보기드문 선천성 심장질환으로(0.4% 빈도)[1] 관상동맥이 심방이나 심실, 관상정맥동 또는 그 분지, 상대정맥, 폐동맥 또는 심장근처의 폐정맥과 직접적인 통로를 가지고 있는 경우이며, 선천성 관상동맥 질환 중 가장 많은 비율을 차지한다[2]. 이 질환은 1865년 Krause에 의해 최초로 보고된 후[3] 1947년 Biork와 Crafoord에 의해[4] 최초로 수술적 교정이 이루어졌으며, 1959년 Swan이 체외순환하의 수술적 교정을 최초로 보고하였다[5]. 최근엔 심도자술 및 심혈관조영술의 발달로 그 보고례가 증가되고 있다.

이 질환은 좌측보다 우측 관상동맥에서 발생하는 경우가 더욱 빈번하다[6]. 동정맥루가 기시하는 관상동맥은 Lowe[7]에 의하면, 우측관상동맥이 56%, 좌측관상동맥이 36%, 양측 관상동맥이 5%, 그리고 단일 관상동맥의 경우 3%라고 보고하였다. 개구부위는 90% 이상이 우측이고 그중 우심실의 39%, 우심방이 33%, 폐동맥이 20%이며, 심장의 좌측으로 가는 경우가 8%정도로 좌심방이 6%, 좌심실이 2%이고 드물게 폐정맥으로 가기도 한다.

Urrutia등[8]에 의하면 보통 개구부의 크기는 2~5 mm 이하이며 16%에서 다발성이었고, 10%에서 혈관종상의 병변을 보였으며 19%에서 동맥류를 형성하고 있었다고 한다.

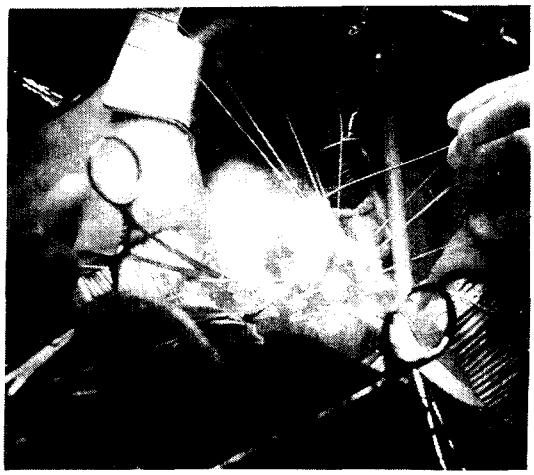

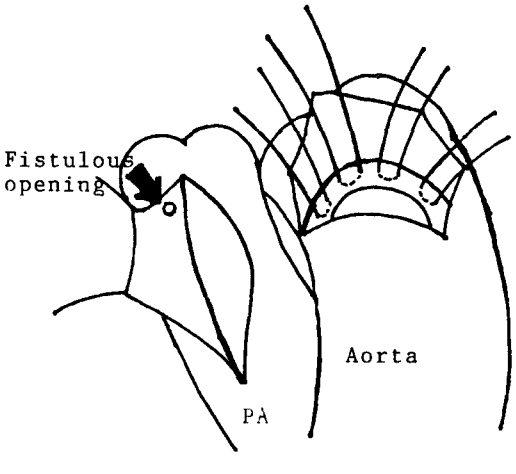

Fig. 4. Operation field : A fistulous opening in pulmonary artery.

이 질환의 발생학적 가설은 태생기의 intramyocardial sinusoid는 성인이 되면 좁아져서 capillary size로 남게 되는데 관상동맥이 분화한 뒤에까지 intramyocardial sinusoid가 폐쇄되지 않고 남게 되어 서로 연결됨으로써 누공형성을 초래한다고 한다[1,9].

이 질환은 약 20%에서 다른 심질환을 동반하기도 하는데[10] 어떤 종류의 선천성 또는 후천성 심질환도 동반될 수 있으며 Kirklin[11]의 보고에 의하면 21명의 환자 중 13례에서 동반질환이 없었고 후천성 판막질환 4례, 심방중격결손 2례, 심실중격결손 1례 및 1례의 관상동맥 질환이 있었다.

Urrutia[8]의 보고에서도 58명의 환자 중 21명에서 위와 유사한 동반질환이 있었다.

본 저자들의 증례에서는 대동맥판협착 및 폐쇄부전증이 동반되었다.

이 질환의 병태생리학은 관상동맥의 일차적인 기능이상은 관상동맥계로부터 혈류의 유출이며 그들 혈관이 분포되는 심근의 일부가 정상보다 적은 양의 혈액을 공급받는 것이다. 하지만 대부분이 측부혈관의 발달로 이에 의한 심근의 허탈이나 심근경색증이 오는 예는 매우 드문 것으로 되어 있다[6]. 또한 하나 혹은 다수의 관상동정맥루가 있을 때 흔히 볼 수 있는 병적변화는 관상동맥에 국소적으로 나타나는 공모양의 동맥류를 볼 수 있는데 이때는 석회화 침착이 일어나며 확장을 가져오기도 하나 동정맥루의 파열은 드문 것으로 되어 있다[12].

그러나 혈류의 좌우 단락현상과 관상동맥혈의 이탈현상으로 협심증이나 심근경색증, 심내막염, 폐동맥고혈압을 야기할 수도 있다[13]

임상적인 증세는 대부분의 환자에서 무증상이며, 관상동맥 조영술에서 우연히 발견 되는데[11] 20세 이하에서는 80%에서, 20세이상에서는 40%가 무증상이었다[7].

임상적인 증상이 나타나는 경우는 운동성 호흡곤란과 무력감이 22%, 울혈성 심부전이 14%, 협심증이 7%, 심내막염이 6%, 그리고 잦은 상기도감염이 6%순으로 보고되어 있으며[15], Liberthson등[7]에 의하면 울혈성 심부전이 수술환자의 12~15%에서 나타났는데 이는 연령이 많을수록 증가하며 20세미만에서는 6%였으나, 20세이상에서는 19%로 현저한 차이를 보였다.

이학적 소견은 연속성 심잡음이 전흉벽에서 청진되는게 특징인데 이는 누공이 연결되는 위치에 따라 달라질 수 있으며 특히 동맥관개존을 비롯하여 대동맥판폐쇄부전증이 동반된 심실중격결손증, Valsalva동의 파열, aortopulmonary window등을 감별진단 하여야 한다.

심잡음과 증상, 흉부 X-선, 심전도 및 심초음파검사 등은 진단에 도움을 주지만 확진을 위해서는 심도자술 및 관상동맥조영술이 필요하다.

수술의 적응은 많은 논란이 있으나 Kirklin등[11]에 의하면 심부전증과 세균성 심내막염의 위험성이 크고 자연폐쇄의 가능성이 매우 희박하며 수술의 안전도 및 효능을 고려하여 진단이 된 경우 Qp/Qs가 1.3보다 클때 수술을 권유하였고 Liberthson등[7]에 의하면 나이가 들수록 증상 및 합병증이 발생빈도가 높아지고 이때 수술을 하게되면 이환율 및 수술사망율이 높아 조기치료를 하는 것이 좋다고 하였다.

수술의 목적은 정상적인 관상동맥의 순환에 지장이 없이 누공을 선택적으로 막는 것이다.

수술적 방법으로는 일단 심낭을 절개한 후 누공과 feeding vessels의 위치 및 크기등을 관찰한 뒤 체외순환법의 사용여부를 결정하여야 한다.

심폐기를 쓰지 않고 수술할 수 있는 경우는, 관상동정맥루가 관상동맥 말단부에 end-artery로써 존재하는 경우로 쉽게 접근 가능한 위치에 있어야 하며, 관상동정맥루의 변형이나 동맥류성의 변화가 없어야 한다[6].

심폐기를 사용하는 경우는 관상동정맥루가 확장되어 있고 꾸불꾸불하여 수술시 돌발적인 출혈이 예상되거나, 좌측 방실구나 희귀관상동맥 또는 우측관상동맥의 원위부처럼 접근하기 어려울 경우, 동맥류절제가 필요한 경우 그리고 다발성인 경우 등이다.

본 증례에서는 체외순환하 대동맥판 치환술을 실시한 이후에 주폐동맥을 열고 심정지액을 주입하여 draining orifice를 확인한 후 5-0 Prolene으로 직접 봉합하였다.

수술 성적은 매우 양호하며 Liberthson등[7]에 의하면 4%의 수술사망율을 보였는데, 이는 대부분이 거대동맥류가 동반된 경우였다.

수술 후 합병증도 드문편으로 3%에서 심근경색증이 관상동맥류의 재개가 4%있었다고 보고하였다[17].

결 론

본 계명의대 흉부외과학 교실에서는 최근 57세의 남자 환자에서 대동맥판 협착 및 폐쇄부전증이 있으면서 좌측관상동맥 전하행지에서 주폐동맥으로 유입되는 관상동정맥루 1례를 수술치험하여 좋은 결과를 얻었기에 문헌고찰과 함께 보고하는 바이다.

REFERENCES

1. McNamara JJ, Gross RE : *Congenital coronary antery fistula. Surgery 65 : 59, 1969*
2. Lowe JE, Oldham NH, Sabiston DC : *Surgical management of congenital coronary artery fistula. Ann Surg 14 ; 373, 1981*
3. Krause W : *Uber den ursprung einer akzessorischen A. Cordnaria aus der A. Pulmonaris. Z Rationall Med. 24 : 225, 1865*
4. Bjork, Crafoord C : *Arteriovenous aneurysm on the pulmonary artery simulating patent ductus arteriosus. Botalli. Thorax 2 : 65, 1947*
5. Swan H, Wilson JH, Woodwark G, Blount SG : *Surgical obliteration of a coronary artery fistula to right ventricle. Arch Surg 79 : 820, 1959*
6. Levin DC, Fellows KE, Abrams HL : *Hemodynamically significant primary anomulies of the coronary arteries. Circulation 58 : 25, 1978*
7. Liberthsos RR, Sagar K, Berkoben JP, Weintrceub RM, Levine FH : *Congenital coronary anteriovenous fistula. Report of 13 patients, review of the literature and delineation of management. Circulation 59 : 849, 1979*
8. Urrutia-S Co, Falaschi G, Ott DA, Cooley DA : *Surgical management of 56 patients with congenital coronary artery fistulas. Ann Thorac Surg 35 : 300, 1983*
9. Grant RT : *Developement of the cardiac coronary vessels in the rabbit. Heart 13 : 126, 1926*
10. Ogden JA, Stansel HC Jr : *Coronary arterial fistulas terminating in the coronary venous system. J Thorac Cardiovasc Surg 65 : 172, 1972*
11. Kirklin JW and Barratt Boyes BC : *Cardiac surgery ; Congenital anomalies of the caronary arteries. Vol. 2 : 945, 1986*
12. Neufeld HN, et al : *Congenital communication of a coronary artery with a cardiac chamber or the pulmonary trunk("coronary artery fistula"). Circulation 24 : 171, 1961*
13. Rose AG : *Multiple coronary arteriovenous fistulae. Circulation 58 : 178, 1978*
14. Deter wilde and Iain vatt : *Congenital coronary artery fistulae : Six new cases with a collective review. Clinical Radilogy 31 : 301, 1980*
15. Oldham NH, Ebert PA, Young WG, Sabiston DC : *Surgical management of congenital coronary artery fistula. Ann Thorac Surg 12 : 503, 1971*
16. 백완기, 채 현 : 심장판막증에 동반된 관상동맥루 1례 보고. 대한흉부외과학회지 23 : 158, 1990
17. Rittenhause EA, Doty DB, Ehrenhaft JL : *Congnital coronary artery-cardiac chamber fistula. Aaa Thoracic Surg 20 : 468, 1975*