불현성 우회로에 의한 방실회기성빈맥의 수술치험
-1례 보고-

최 세 영* · 이 광 숙* · 최 대 융* · 신 현 종* · 박 창 권* · 유 영 선* · 김 윤 년**

=Abstract=

Surgical Correction of Atrioventricular Reentry Tachycardia Secondary to Concealed Accessory Atrioventricular Connection

-A Case Report-

Sae Young Choi, M.D.*, Kwang Sook Lee, M.D.*, Dae Yoong Choi, M.D.*, Hyun Jong Shin, M.D.*, Chang Kwon Park, M.D.*, Young Sun Yoo, M.D.*, Yoon Nyun Kim, M.D.**

A 21-year-old man with atrioventricular(AV) reentry tachycardia secondary to concealed accessory AV connection underwent surgical division of two accessory pathways following failure of radiofrequency catheter ablation. The electrophysiologic study showed that two accessory pathways were located in the left free wall area. Before cardiopulmonary bypass, the epicardial mapping confirmed the existence and localization of two accessory pathways. The patient was approached through a left atriotomy with a dissection of the left free wall area beginning with an internal mapping was carried out after separation from cardiopulmonary bypass to confirm the absence of retrograde conduction of accessory pathway. Five weeks after surgery, the electrophysiololgic study demonstrated no retrograde conduction through two accessory pathways.

(Korean J Thoracic Cardiovas Surg 1994;27:230-3)

Key words : 1. Tachycardia
2. Atrio-Ventricular node re-entry

증 례

환자는 21세 남학생으로 입원 7년전부터 운동시 심계항진을 호소하여 왔으나 특별한 치료없이 지내다 입원 1개월 전부터 심계항진의 빈도가 증가하고 심한 흉부압박감이 동반되어 정밀검사 및 치료를 위해 내과에 입원하였다. 환자의 과거력 및 가족력에는 특기사항이 없었다. 이학적 검사상 혈압이 120/80 mmHg, 맥박이 70회/분, 호흡수 20회/분, 체온 36.5°C 였으며 심장 청진시 심잡음은 없었다. 신체 발달상태는 양호 하였으며 혈액검사 및 소변검사 모두 정상이었다. 단순흉부 X-선상에 심장의 비대나 폐혈관 음영의 증가는 없었으며 심전도상에도 정상소견을 보였다 (Fig. 1). 전기생리학검사상 2개의 우회로가 좌심실의 후외측에 위치하고 있는 것을 확인하였고 이들 우회로를 통하

* 계명대학교 의과대학 흉부외과학교실
* Department of Thoracic and Cardiovascular Surgery, Keimyung University School of Medicine, Taegu, Korea
** 계명대학교 의과대학 내과학교실
** Department of Internal Medicine, Keimyung University School of Medicine, Taegu, Korea
† 본 논문은 동산의료원 임상 연구비 보조로 이루어짐
통신저자: 최세영, (700-310) 대구시 중구 동산동 194, Tel. (02) 250-7114, Fax. (02) 252-1605

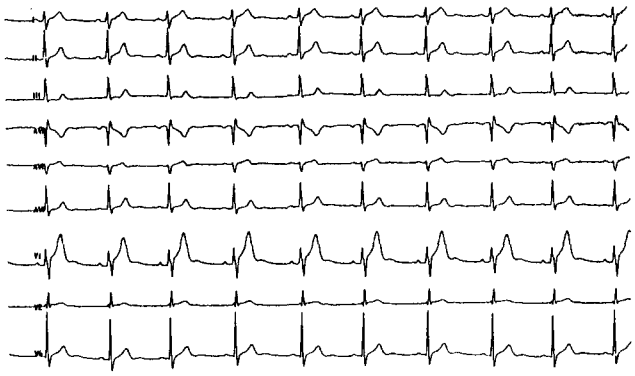

Fig 1. Preoperative electrocardiogram shows normal sinus rhythm.

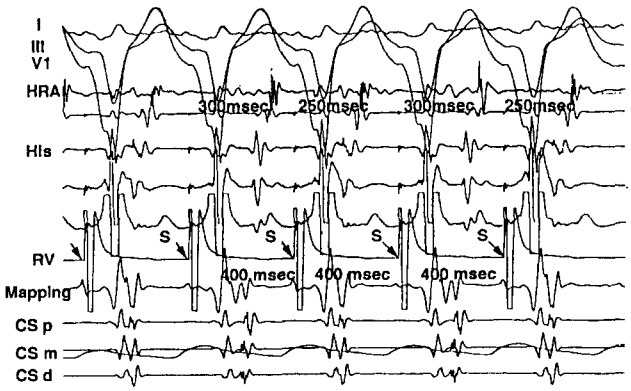

Fig 2. Preoperative electrophysiologic test show two concealed bypass tract during ventricular pacing at 400 msec interval (HRA:high right atrium, RV:right ventricle, CSp:proximal coronary sinus CSm:mid coronary sinus, CSd:distal coronary sinus)

여 방실회기성빈맥이 유발되었다(Fig. 2). Radiofrequency current를 이용한 도자절제술을 여러차례 시행하였으나 실패하여 수술을 계획하였다.

수술은 전신마취하 흉골 정중절개로 개흉하였다. 체외순환전에 16개의 전극이 부착된 전극띠(16 polar epicardial mapping electrode-strip, DR, OSYPKA GMBHMEDIZINTECHNIK)를 방실구의 심방쪽에 부착후 Ventricular Pacing을 하면서 심외막전기도를 작성하여 좌심실의 후외측에 위치한 2개의 우회로를 확인하였다. 체외순환하에서 상행대동맥을 차단후 냉각 심정지액을 대동맥 근부에 주입하여 심정지를 유도하였다. 좌심방을 절개하고 승모판막을 노출시킨 후 승모판륜의 상부약 2mm 떨어진 심내막을 좌측섬유삼각(left fibrous trigone)에서 부터 후심

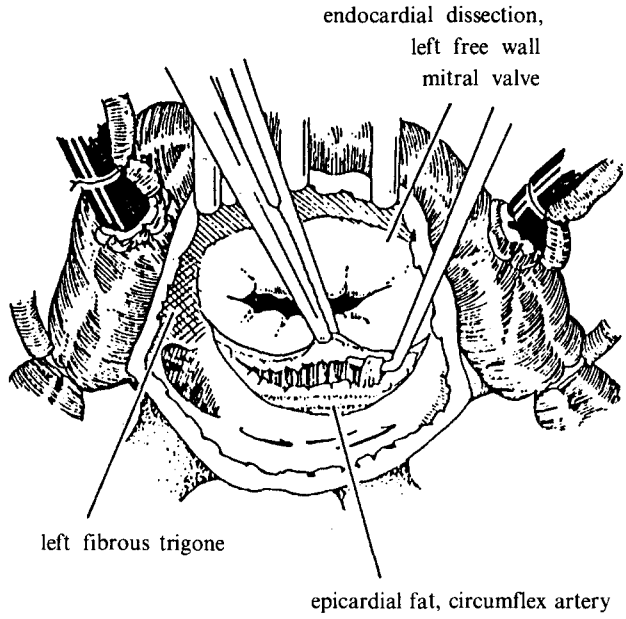

Fig 3. Dissection for left free-wall accessory pathways.

실중격(posterior ventricular septum)까지 절개하였다. 절개부위를 통하여 방실구의 지방조직과 좌심실의 상부사이를 nerve hook을 이용하여 epicardial reflection이 좌심실에 부착되는 곳까지 박리하였으며 승모판륜주위도 충분히 박리하였다. 심내막 절개부위는 4-0 prolene으로 연속봉합하였다(Fig. 3).

대동맥차단을 해제후 심박동은 체온의 상승과 더불어 정상동율동으로 회복되었으며, 체외순환 종료후 체외순환전과 동일한 방법으로 심외막전기도를 기록하여 우회로의 차단을 확인할 수 있었다. 술후 7일째 심전도 검사상 정상소견(Fig. 4)을 보였으며, 퇴원후 항부정맥제의 투여없이 빈맥의 재발은 없었다. 술후 5주째 시행한 전기 생리학검사상 우회로를 통한 방실회기성 빈맥은 일어나지 않는 것을 확인하였다(Fig. 5).

고 찰

1968년 Sealy 등[1]이 Wolff-Parkinson-White(WPW)증후군 환자에서 우측에 위치한 방실 우회로를 성공적으로 절단한 이래, 심장 전도계에 대한 해부학적 지식이 축적되고 전기 생리검사 및 수술수기의 향상으로 이제 수술요법은

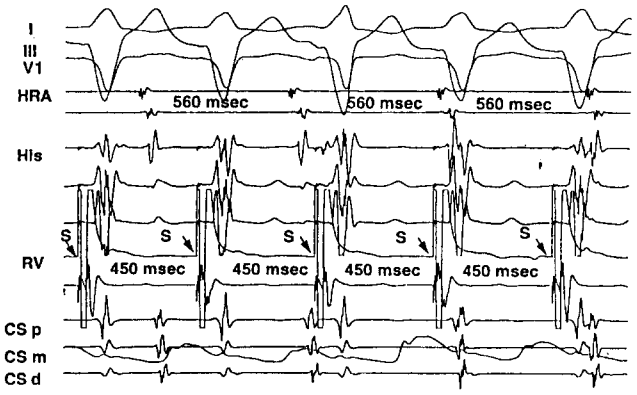

Fig 4. Postoperative electrophysiologic test showed atrioventricular dissociation during ventricular pacing at 450 msec interval (CSm:mid coronary sinus, CSd:distal coronary sinus)

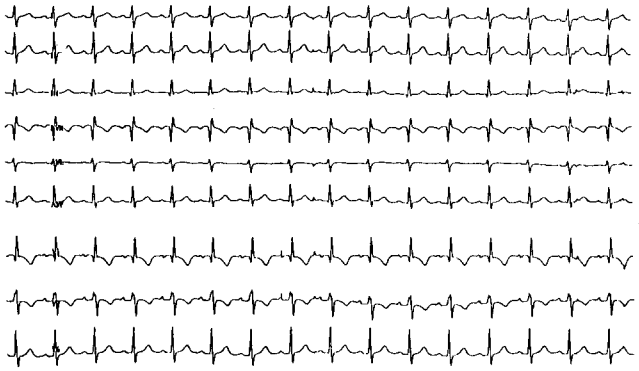

Fig 5. Postoperative electrocardiogram shows normal sinus rhythm.

상실성 부정맥 뿐만 아니라 심실성 부정맥의 치료에 중요한 역활을 하게 되었다.

그러나 최근 도자절제술이 개발되어 우수한 치료성적을 보고함에 따라 수술적응례가 감소하였다. 그리하여 근래에도 도자절제술이 실패한 경우, 우회로가 여러개 있는 경우, 동반 심질환의 교정을 요하는 경우 등에서 수술요법이 적용되고 있는 실정이다[2].

방실 우회로에 의한 회기성빈맥에는 WPW 증후군과 불현성 우회로에 의한 빈맥이 있으며 전체 상심실성빈매의 약 20~30%정도를 차지한다. 우회로의 위치에 따라 좌측부(left free wall), 후중격부(posterior septal area), 우측부(right free wall), 전중격부(anterior septal area)로 나누며 그 발생빈도를 보면 좌측부가 가장 많고 다음이 후중격부, 우측부, 전중격부의 순이다.

수술방법은 접근방식에 따라 심외막접근법(epicardial approach)과 심내막접근법(endocardial approach)이 있다[3]. 심외막접근법은 심장외부에서 방실구에 있는 지방조직과 심방사이를 박리하여 우회로의 심방끝을 절단하는 방법으로 1982년 Guiraudone 등[4]에 의해 소개되었는데, 냉동절제술을 필요로 한다. 이 방법의 장점은 체외순환 없이도 할 수 있으며, 정상 박동하에서 수술하므로 방실결절과 히스속(His bundle)의 손상을 예방할 수 있는 점이다. 단점으로는 좌측부의 접근이 어려우며 관상동맥의 손상 및 심방파열에 따른 출혈의 위험도가 높다는 점들이 보고되고 있다. 그러나 수술성공율이 95%를 상회하므로 환자의 상태나 우회로의 위치에 따라 심외막접근법의 선택을 권고하고 있다.

심내막접근법은 개심하여 심방과 심실사이에 연결되어 있는 우회로의 심실끝을 절단하는 방법으로 1968년 Sealy에 의해 처음으로 소개되고 1981년 Cox[5]에 의해 변형 발전된 방식이다. 이방법의 장점은 1) 첫시도에 98%이상의 높은 성공율을 보이며, 2) 정상심장인경우에 수술사망은 없으며, 3) 우회로의 위치에 관계없이 적용할 수 있고, 4) 우회로차단시 정상심근조직의 손상이 적으며, 5) 우회로가 2개 이상인 경우 보다더 효과적인 점들이다. 상기 두가지 방법들 모두 서로 장단점은 있으나 심외막 접근법이 좋다고 하였다. 이에반해 Lowe는 모든 경우에서 심내막접근법이 우수하다고 하였다[6]. 본 교실에서 경험한 례도 우회로가 좌측부에 있으며 2개의 우회로를 보여 심내막접근 방법으로 수술을 시행하였다.

최근에 radiofrequency current를 이용한 도자절제술이 여러 심부정맥의 치료에 이용되면서 외과적 절제술과 비교 검토하는 연구가 활발히 이루어지고 있다. 그 중에서도 특기할 사항은 도자절제술이 수술요법에 비해 훨씬 경제적이면서 성공율이 90%를 상회한다는 점이다[7]. 그러나 도자절제술에도 심장파열, 출혈, 심근경색 등의 합병증이 있을 수 있으며, radiofrequency energy에 노출된 관상동맥의 예후 등도 현재로서는 알 수 없으며, 시술시 장기간 fluoroscopy에 노출되어 생기는 문제점 등은 향후 장기간 추적관찰을 통하여 해결하여야 할 과제들이다. 비록 장기추적조사는 시행되지 않았지만 도자절제술이 첫 치료법으로 확립되어있고, 이러한 도자절제술이 실패한 경우 혹은 동반 심질환이 있는 경우에 수술치료를 하는것이 최근의 추세이다.

본예의 경우도 도자절제술이 실패한 경우이면서 2개의 우회로를 보인 경우에 수술요법의 적응이 되었던 례로 사료된다.

계명의대 흉부외과학교실에서는 도자절제술로서 우회로 차단에 실패한 불현성우회로에 의한 방실회귀성 빈맥 1례에 대하여 심내막접근법으로 2개의 우회로를 분리차단하였다. 술후 5주째 시행한 전기생리학검사상 우회로를 통한 방실회기성 빈맥은 일어나지 않는 것을 확인하였다.

References

1. Cobb FR, Blumenschein SD, Sealy WC, et al. *Successful surgical interruption of the bundle of Kent in a patient with Wolff-Parkinson-White syndrome.* Circulation 1968;38:108-29
2. Bolling SF, Morady F, Calkins H, et al. *Current treatment for Wolff-Parkinson-White syndrome:results and surgical implications.* Ann Thorac surg 1991;52:461-8
3. Selle JG, Sealy WC, Gallagher JJ, et al. *Technical considerations in the surgical approach to multiple accessory pathways in the Wolff-Parkinson-White syndrome.* Ann Thorac Surg 1987; 43;579-84
4. Penn OC. *The epicardial technique for left free-wall accessory pathways.* In:Cox JL(ed). *Cardiac Surgery.* Philadelphia:Hanley & Belfus, Inc. 1990;123-34
5. Cox JL, Ferguson TB, Jr. *Surgery for the Wolff-Parkinson-White syndrome:The endocardial approach.* Semin Thorac Cardiovasc Surg 1989;1:34
6. Lowe JE. *The endocardial technique for left free-wall accessory pathways.* In:Cox JL(ed). *Cardiac Surgery.* Philadelphia:Hanley, & Belfus, Inc. 1990;135-43
7. Lezaun R, Brugada P, Smeets T, et al. *Cost-benefit analysis of medical vs surgical treatment of symptomatic patients with accessory atrioventricular pathways.* Eur Heart J 1989;10:1105-9