大韓胸部外科學會誌 第17卷 第4號
Vol. 17, No. 4, December, 1984

상행 대동맥에서 기시한 우폐동맥 수술치험 1례

최 세 영* · 박 이 태* · 유 영 선*

– Abstract –

A Case of Anomalous Origin of Right Pulmonary Artery from the Ascending Aorta

Sae Young Choi, M.D.*, Yee Tae Park, M.D.*, Young Sun Yoo, M.D.*

Anomalous origin of right pulmonary artery from ascending aorta is a rare congenital heart disease. We experienced a case of anomalous origin of right pulmonary artery from ascending aorta with associated patent ductus arteriosus and patent foramen ovale, which was diagnosed by angiocardiography and cardiac catheterization. The ductus was ligated just before bypass, and a Dacron-graft with a diameter of 16 mm was interpolated posteriorly to the aorta between the right pulmonary artery and the pulmonary trunk. The postoperative course was uneventful. The right heart catheterization and right ventriculography performed on postoperative twelfth day revealed widely patent anastomotic site between the right pulmonary artery and the pulmonary trunk without residual stenosis. She was discharged on postoperative fourteenth day.

서 론

우폐동맥이 상행대동맥에서 기시하는 질환은 상당히 드문 질환으로 1868년 Fraentzel[1]이 처음 기술한 이래 60례가 보고되었고 1961년 Armer[2]등이 우폐동맥이 상행대동맥에서 기시한 10개월된 환아에서 Dacron-graft를 이용하여 우폐동맥과 주폐동맥을 연결하여 처음으로 성공적인 근치수술을 보고한 이래로 26례의 수술보고례가 있었고 그중 17례에서 성공적인 결과를 얻은 것으로 되어있다.

대부분 우폐동맥이 상행대동맥에서 기시하면서 우심실에서는 좌폐동맥만 나가는 형태를 취하고 있고 일명 Hemitruncus arteriosus[3]라고도 하며 동맥관개존증을 잘 동반한다[4].

본 계명의대 흉부외과학교실에서는 13세의 여자환자에서 우폐동맥이 상행대동맥에서 기시하면서 동맥관개존증, 난원개존을 동반한 1례를 수술치험하였으며 국내에서는 몇례의 증례보고[5,6]가 있지만 수술교정에 성공한 보고가 없는바 문헌고찰과 함께 보고하는 바이다.

증 례

환자 : 김 O란, 13세의 여자환자로 자연분만으로 태어났으며 출생후 호흡곤란, 잦은 상기도감염이 있었으며 심한 운동시에는 간헐적인 청색증을 보였다. 환자는 입원 1개월전부터 본원 소아과 외래에서 디곡신과 이뇨제로서 심부전증 치료를 받아왔다.

이학적소견 : 환자의 입원 당시 체중은 34kg으로서 40 percetile이었다. 혈압은 100/60 mmHg, 호흡수는 분당 26회, 맥박은 분당 96회로서 규칙적이었으며 전흉

* 계명대학교 의과대학 흉부외과학교실
* *Department of Thoracic and Cardiovascular Surgery, Keimyung University, School of Medicine, Daegu, Korea.*

벽부돌출이 있었고 촉진상 좌측 2, 3늑간에 Thrill이 촉지되었으며 청진소견상 제 2심음이 강화되었고 호흡음은 정상이었다. 복부에서는 간이 1횡지로 촉지되었다. 수지에서는 곤봉지와 청색증은 없었다.

검사소견 : 혈액학적 검사는 혈색소 13.4 gm%, 백혈구 8,300, 혈소판은 190,000이었고 기타 소변검사 및 간기능검사, 혈청전해질도 모두 정상범위내였다.

흉부X선 및 심전도소견 : 흉부X-선상에는 중등도의 심비대소견이 보였고 양측폐의 맥관성은 약간 증가되어 있었다. 심전도에서는 우심실 비대와 우측편위의 소견을 보였다 (Fig.1).

심도자 및 심조영술소견 : 우심도자는 주폐동맥에서 동맥관개존을 직접 통과하여 하행대동맥으로 들어갈 수 있었다. 우심의 압력 및 주폐동맥의 압력은 매우 높았으며 도자는 좌폐동맥만 통과하였고 우폐동맥으로는 통과되지 않았다. 그리고 난원공개존을 통해 좌심방으로 도자가 통과하였다. 좌심도자는 상행대동맥에서 우폐동맥으로 직접 들어갈 수 있었다 (표 1).

대동맥조영상 우폐동맥이 상행대동맥의 우측벽쪽에서 기시하는 것을 확인할 수 있었고 그 기시부에 협착은 없었다. 대동맥궁조영상 조영제가 동맥관개존을 통과하여 좌폐동맥으로 가는 것을 관찰할 수 있었다. 기타 다른 심장기형은 없었다 (Fig.2).

이상의 소견을 종합하여 우폐동맥이 상행대동맥에서 기시하면서 동맥관개존 및 난원공개존을 동반한 질환이란 진단하에 수술을 시행하였다.

수술소견 : 우측폐동맥이 상행대동맥 우측벽쪽에서 기시하고 있었으며 외경이 1.6 cm, 상행대동맥 외경이 2.8 cm이었으며 우심실에서 나온 주폐동맥 외경은 2.6

Fig. 1. Preoperative chest PA showing mild cardiomegaly and slightly increased vascular lung markings bilaterally.

Table 1. Cardiac Catheterization Data

Site	Preoperative data		Postoperative data (POD #12)	
	Pressure (mmHg)	O_2 saturation (%)	Pressure (mmHg)	O_2 saturation (%)
LPA	113/68(88)	81	–	–
MPA	113/8(28)	81	81/43(67)	63
RPA	113/65(91)	91	–	–
RVO	–	65	–	62
RVI	109/0	65	80/0	62
SVC	–	64	–	63
RAH	–	64	–	63
RAM	(0)	64	(4)	66
RAL	–	65	–	64
IVC	–	69	–	74
Dyscending aorta	–	93	–	–
LV	111/0	–	111/0	–
Ascending aorta	113/67(92)	91	–	–

Legend: POD: Postoperative day

Fig. 2. Preoperative ascending aortogram demonstrating anomalous origin of right pulmonary artery from ascending aorta and revealing to the left pulu onary artery thru patent ductus arteriosus.

Fig. 3. Po4toperative chest PA.

cm, 좌폐동맥 외경은 1.2 cm이었고 동맥관개존의 외경은 1.2 cm이었다.

수술방법 : 전신마취하에 중앙흉골절개술로 개흉하고 심낭을 절개하였다. 동맥과 정맥의 삽관을 통상적인 방법으로 시행하였으며 체외순환을 실시하였다. 우선 개방성동맥관을 결찰한 후 대동맥을 차단하였다. 우폐동맥을 대동맥에서 분리한 후 Dacron-graft 16 mm를 이용하여 우폐동맥과 주폐동맥을 end to side로 문합하였다. 우폐동맥기시부의 절개된 대동맥은 직접 봉합하였다. 체외순환을 끊고 통상적인 방법으로 삽관을 제거하였다.

술후경과 : 수술직후 강심제의 사용없이 혈압은 110/80 mmHg, 박동수는 분당 100회로서 동조율이었으며 의식상태는 양호하였다. 술후 1일째 기관내 튜브를 제거하였고 그후 심부전증상없이 정상적인 활동을 보였고 술후 12일째 우심도자 및 우심실조영을 실시하였다.

우심도자상 산소포화도의 증가가 폐동맥에서 없었으며 주폐동맥 및 우심의 압력은 술전과 비교해서 큰 변화는 없었다. 우심실조영상 양쪽폐동맥이 잘 보였으며 우폐동맥과 주폐동맥 문합부위에 협착은 보이지 않았다. 술후 14일째 경과가 양호하여 퇴원하였다 (Fig. 3, 4).

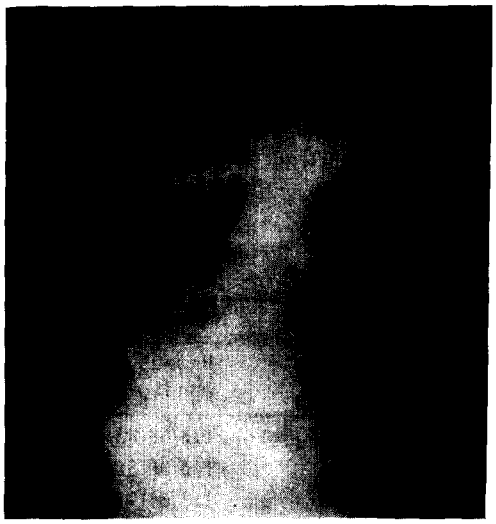

Fig. 4. Postoperative rright ventriculogram revealing widely patent anastomotic site between the right pulmonary artery and the pulmonary trunk.

고 찰

1868년 Fraentzal이 처음 보고한 이래 약 60례정도가 문헌상 보고 되고 있다. 해부학적으로 대부분 우폐동맥이 상행대동맥에서 기시하였고 가장 흔하게 동반된 병변을 동맥관개존증이었다. 그외 활로 4징증[7], 심실중격결손증[8], 난원공개존[1] 등이 보고된 바 있다.

질환의 임상적 소견은 동맥관개존증의 소견을 보이며 대수분 수주 내지 수개월이내 심부전을 초래하며[3] 근치수술을 시행하지 않으면 대개 사망하게 되는데 유아기를 지나 생존한 예들은 극히 소수에 불과하다.

본 질환은 Rosenberg[9] 등에 의한 분류에 따르면 I형은 우폐동맥이 비교적 적은 lumen을 가져 우폐로 가는 혈류량이 적어서 심한 심부전은 드문 반면 II형은 커다란 lumen을 가지는 우폐동맥으로 심한 심부전을 보이는 경우로 구분하였다. 본례는 이들의 분류에 따르면 I형에 속하게 된다.

최근 Richardson[14] 등은 폐동맥대동맥중격결손증 분류에서 I형은 전형적인 형태의 결손, II형은 상행대동맥과 우폐동맥기시부사이의 결손, III형은 상행대동맥에서 우폐동맥이 기시하는 것으로 구분했다. 본 보고는 III형에 속하게 된다.

발생학적으로 볼때 1964년 Cucci[10] 등이 제안한 바에 따르면 우측 Conotruncal ridge가 우측 6번째 대동맥궁보다 더 배측에서 발생하게 되면 우측 6번째 대동맥궁의 근위절은 상행대동맥과 합쳐지게 되어 우폐동맥이 상행대동맥에서 기시하게 되는 것이라고 하였다.

임상적으로는 주로 좌우단락과 우심실부하로 인한 심부전을 대개 보이지만 때로는 동맥관개존이나 난원공개존을 통해 단락의 방향이 바뀌어 경미한 청색증을 가질 수도 있다. 폐혈관의 조직학적인 변화에 대해서는 생후 6개월 이내 사망한 례에서 대부분 폐조직상 폐쇄성 변화는 별로 보이지 않았으며 생후 6개월 이후에서는 많은 환자에서 폐조직의 폐쇄성 변화를 관찰할 수 있었고 대개 대동맥에서 기시한 폐동맥의 혈류를 받는 쪽이 더 심한 변화를 보이는 것으로 관찰되었다.

본 질환의 증상 및 이학적 소견은 대개 비특이적이어서 진단이 어렵다. 심전도상에서도 대부분의 환자에서 우심실비대를 보이나 드물게 좌심실비대가 동반될 수 있고 단순흉부촬영상에는 심비대가 대부분 보이며 폐실질내 맥관성이 양측에서 증가된 경우가 많다. 동위원소를 이용한 폐주사로 우폐동맥의 이상기시를 진단하는데 도움이 된다.

확진을 위해서는 심도자 및 심혈관조영이 필요하며이때는 대동맥조영시 좌우폐동맥이 직접 보이는 것으로 진단할 수 있다. 심도자검사에서 산소포화도의 증가를 폐동맥에서 보이며 거의 전례에서 폐동맥 고혈압증을 나타낸다. 동맥관개존등 다른 심장기형이 동반된 경우는 이를 통해 도자가 통과하거나 심조영술상 혈류가 보이는 것으로 진단할 수 있다.

진단이 확인되면 수술교정은 가능하다. Findlay & Maier[11]가 처음으로 우폐동맥 결찰 및 우폐적출술을 제의하여 3례 시행했으나 실패하였다. 그뒤 Maier[12]가 우폐동맥과 주폐동맥사이를 Graft로 연결시키는 방법을 주장하여 Coro[13] 등이 시행했으나 성공하지 못하였다.

1961년 Armer[2] 등이 우폐동맥이 상행대동맥에서 기시한 10개월된 환아에서 Dacron-graft를 이용하여 우폐동맥과 주폐동맥을 연결하여 처음으로 성공적인 근치속술을 보고한 이래로 약 26례가량 수술보고 되었고 그중 17례에서 성공적이었다. 성공적인 수술방법은 대동맥에서 기시하는 폐동맥을 절제하여 주폐동맥에 직접 이식, 1차봉합하거나 graft를 이용하여 이식하는 방법이다. 근치수술에 대한 금기사항으로 폐혈관 고혈압이 매우 심하거나 동맥관개존등을 통한 우측에서 좌측으로 혈류가 있는 경우를 들수 있다.

결 론

본 계명의대 흉부외과학교실에서는 우폐동맥이 상행대동맥에서 기시하면서 동맥관개존 및 난공관개존을 동반한 예를 수술치험하였기에 문헌고찰과 함께 보고하는 바이다.

REFERENCES

1. Fraentzel, O. : *Ein Fall Von abnormer Communication der Aorta mit der Arteria pulmonalis. Virchow's Arch Path. Anat. 43:430, 1968.*
2. Armer, R.M., Shumacker, H.B. Jr. and Klatte, E.C. : *Origin of the right pulmonary artery from the ascending aorta. Circulation, 24:662, 1961.*
3. Hurst, J.W., Logue, R.B. : *The heart, Arteries and Veins. 5th ed, p.698, McGraw-Hill, New York, 1982.*
4. Keane, J.F. : *Anomalous aorigin of one pulmonary artery from the ascending Aorta. Diagnostic, physiologic and surgical considerations. Circulation, 50:588, 1974.*
5. 한동석, 이춘택, 김정현, 박영배, 서정돈, 이영우 연경문 : 상행대동맥에서 기시한 우폐동맥 1례, 순환기 14:179, 1984
6. 남구현, 한병선, 정덕용, 홍장수, 이 영 : 개방성 동맥관과 우폐동엽 이상기시를 동반한 대동맥 폐동맥 중격결손증 1례, 대한흉부외과학회지 17:398

7. A. Louise Calder, Peter W.T. Brandt et al : *Variant of Tetralogy of Fallot with absent pulmonary valve leaflets and origin of one pulmonary artery from the ascending Aorta. Am. J. of Cardiol., 46:106, 1980.*
8. Sikl, H., : *Unusual Pulmonary Artery Anomaly, Main Branch from the Aorta. Cas. Lek. Cesk., 91: 1366, 1952.*
9. Rosenberg, H.S., Hallman, G.L., Wolef, R.R., and Latson, J.R. : *Origin of the right pulmonary artery from the aorta. Amer Heart J 72:106, 1966.*
10. Cucci, C.E., Doyly, E.F. and Lewis, E.W : *Absence of a primary division of the pulmonary trunk, An ontogenetic theory. Circulation,29:124, 1964.*
11. Findlay, C.W., JR., and Maier, H.C. : *Anomalies of the pulmonary vessels and their surgical significance. Surgery 29:604, 1951.*
12. Maier, H.C. : *Absence of hypoplasia of a pulmonary artery with anomalous systemic arterics to the lung. J Thorac Surg 28:147, 1954.*
13. Caro, C., Lermanda, V.C., and Lyons, H.A. : *Aortic origin of the right pulmonary artery. Brit Heart J 19:347, 1957.*
14. Richardson. J.V., Doty, D.B., Rossi, N.P., Ehrenhaft, J.L. : *The spectrum of anomalies of aorto pulmonary Septation. J. Thorac. Cardiovasc. Surg. 78:21, 1979.*