대한마취과학회지 2004; 46: 747～750
Korean J Anesthesiol Vol. 46, No. 6, June, 2004

□ 증례보고 □

심폐우회술 이탈 후 발생된 폐동맥 카테터의 비정상 위치

-증례보고-

계명대학교 의과대학 마취통증의학교실

이 종 현 · 장 영 호

A Case of Pulmonary Artery Catheter Malposition after the Weaning of Cardiopulmonary Bypass
-A case report-

Jong Hyun Lee, M.D., and **Young Ho Jang,** M.D.
Department of Anesthesiology and Pain Medicine, School of Medicine, Keimyung University, Daegu, Korea

A 79-year old male with angina underwent emergent coronary artery bypass graft. After the induction of anesthesia, a pulmonary artery catheter (PAC) was placed via the right subclavian vein. At weaning from cardiopulmonary bypass, the pulmonary artery wave form did not appear on the monitor. We pulled and pushed the PAC repeatedly. However, we could observed no pulmonary artery pressure; the PAC was not pulled out at the 42 cm from the distal tip. Chest X-ray revealed a malposed PAC into the ipsilateral internal jugular vein. No deleterious complications were observed either during the immediate or later postanesthetic period. **(Korean J Anesthesiol 2004; 46: 747～750)**

Key Words: complication, monitoring, pulmonary artery catheter.

폐동맥 카테터는 Swan 등에[1] 의해 처음 소개된 이후 주로 심폐기능에 이상이 있는 중환자를 진단하고 감시하는 장치로써 널리 이용되고 있다. 폐동맥 카테터는 수술실 및 중환자실 등에서 중심정맥압, 폐동맥압, 폐동맥쐐기압 및 심박출량을 직접 측정하고, 이를 이용하여 전신혈관 저항 및 폐혈관 저항 등을 간접적으로 산출함으로써 환자의 혈역학적 변화 감시, 치료 방향의 설정 및 치료 효과에 대한 판정을 가능하게 한다.[2,3] 폐동맥 카테터의 거치는 침습적인 방법이므로 동맥천자, 기흉, 공기 색전증, 혈흉, 부정맥 등과 같은 중심정맥 삽관 시 발생될 수 있는 합병증[4,5] 이외에도 드물기는 하지만 폐동맥 파열, 심장 압전, 우심실 천공 등과 같은 합병증들이 발생될 수 있다.[6,7] 중심 정맥 카테터 거치 시에는 다양하게 비정상 위치에 거치 될 수 있으나,[8,9] 폐동맥 카테터는 팽창된 기낭이 혈류를 따라 삽관되므로 폐동맥 카테터의 비정상적 위치에 거치는 잘 발생되지 않는다.

논문접수일 : 2004년 1월 12일
책임저자 : 장영호, 대구광역시 중구 동산동 194번지
동산의료원 마취통증의학과, 우편번호: 700-712
Tel: 053-250-7287, Fax: 053-250-7240
E-mail: weonjo@dsmc.or.kr

저자들은 급성 심근 경색 환자의 응급 관상동맥 우회로술 시, 감시 목적으로 삽입한 폐동맥 카테터가 심폐우회술 이탈 후 동측 내경정맥 내에 비정상적으로 거치된 증례를 경험하였기에 이를 보고하는 바이다.

증 례

환자는 신장 160 cm, 체중 63 kg의 79세 남자로 급성 심근 경색으로 인하여 응급 관상동맥 우회로술을 시행 받았다. 술 전 병력 상 1년 5개월 전부터 협심증으로 치료를 받아왔으며, 술 전 흉부 방사선 사진 소견 상 심비대, 심낭삼출액은 관찰되지 않았고, 기타 과거력이나 술 전 검사 상 특별한 소견은 없었다.

우측 요골동맥을 천자하여 직접 동맥 혈압을 감시하면서 alfentanil 1,000μg, thiopental sodium 250 mg, rocuronium bromide 50 mg을 이용하여 마취유도를 하였고, 마취유지는 O_2와 isoflurane을 이용하여 전신 흡입마취를 시행하였다.

폐동맥 카테터 거치를 위하여 두부 하강 체위를 취한 다음 두부를 좌측으로 편위 시킨 후 우측 쇄골하정맥을 천자하고 8.5 프렌치 유도관을 삽입하였다. 이를 통하여 7 프렌치 폐동맥 카테터(Criticath™, Becton-Dickinson, Singapore)를

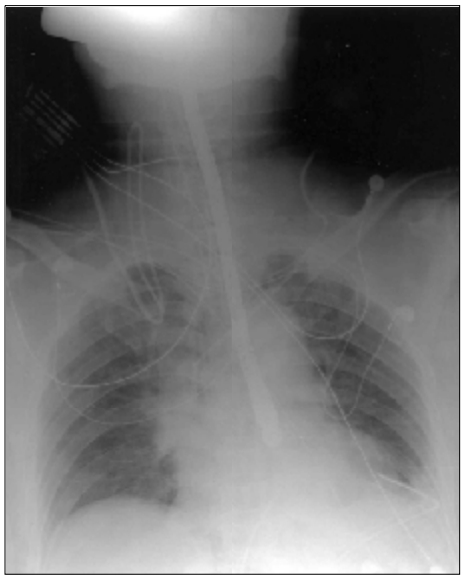

Fig. 1. Chest radiograph shows a malposition of pulmonary artery catheter into the ipsilateral internal jugular vein.

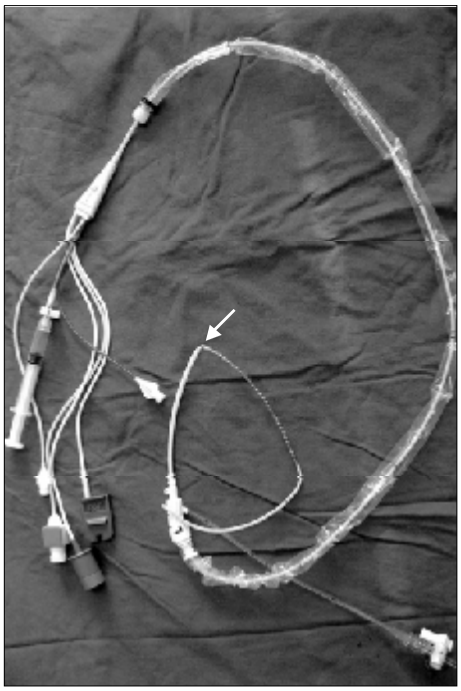

Fig. 2. The removed pulmonary artery catheter. Arrow indicates the kinked portion of the pulmonary artery catheter at the tip of the sheath.

20 cm 정도 삽입한 후 원위부의 기낭에 1.5 ml 공기를 주입한 다음 감시 장치 파형을 보면서 카테터를 진입시켜 우심실에 도달하였다. 카테터를 계속 진입시켜 38 cm 정도에서 수축기/이완기/평균압력이 35/18/25 mmHg로 측정되었고 폐동맥쐐기압은 12 mmHg로 측정되었다. 이때, 경식도심초음파 4방시야 상 폐동맥 카테터가 우심실에서 확인되었다. 좌전하행지, 후하행지 및 둔갑가지의 우회술이 시행되었으며 심폐우회술 시간은 102분이 소요되었다. 심폐우회술이 시작되기 직전 폐동맥 카테터를 약 5 cm 정도 후진시켰으며 이후 심폐우회술 동안 카테터의 조작은 없었다. 관상동맥 우회로술이 끝나고 심폐기를 이탈한 직후 후진시켰던 폐동맥 카테터를 약 5 cm 정도 전진시켰으나 전형적인 폐동맥압 및 파형이 관찰되지 않았다. 이에 기낭의 공기를 제거하고 카테터를 뒤로 약간 후퇴한 후 다시 기낭에 공기를 주입하고 전진시켰다. 처음에는 폐동맥 파형이 나타났으나 폐동맥쐐기압이 측정되지 않아 이후 60 cm까지 전진시켰을 때 우심방 파형이 나타났다. 이후 수차례 전진 및 후퇴를 반복하였으나 우심방 파형만 나타났으며 기낭에 공기 주입 시 과쐐기(overwedge) 현상이 나타났고, 42 cm 위치에서 전진하거나 후퇴시켜도 더 이상 카테터가 움직이지 않았다. 수술 시야에서 카테터의 위치를 확인하여 보았지만 카테터의 위치가 확인되지 않았으며, 이에 카테터의 매듭 형성이 의심되어 흉부 방사선 촬영을 시행하였다. 수술 종료 직전 확인된 흉부 방사선 상 동측 즉, 우측 내경정맥 내에 폐동맥 카테터가 고리형으로 거치 된 것이 확인되었고(Fig. 1), 폐동맥 카테터가 유도관에 대하여 약 15° 각도로 꺾여 있음으로 인하여 제거가 되지 않았음을 확인할 수 있었다. 카테터의 매듭이 없음을 확인한 후 중환자실로 이송 전에 유도관과 카테터를 함께 제거하였으며(Fig. 2), 카테터에 의한 특별한 합병증은 발생되지 않았다. 환자는 생체 징후가 안정되어 술 후 1일째 인공호흡기의 이탈 및 기관 내 튜브의 발관을 시행할 수 있었고 술 후 10일째 퇴원하였다.

고 찰

폐동맥 카테터에 의한 합병증은 크게 중심정맥 천자에 의한 합병증과 카테터 거치에 의한 합병증으로 나눌 수 있다. 중심정맥 천자에 따른 합병증으로는 혈흉, 기흉, 동맥천자에 의한 혈종, 공기색전증, 신경손상 등이 있고,[4] 폐동맥 카테터 거치에 의한 합병증으로는 일시적인 부정맥으로부터 폐동맥 파열, 우심실 천공 등이 있으며,[5-7] 폐동맥 카테터 제거 시 심정지 발생도 가능하다.[10] 본 증례에서는 천자가 용이하며 고령으로 인한 장기간 거치 가능성으로 인하여 내경정맥 대신 쇄골하정맥을 천자하였다. 그러나 중심정맥 카테터 삽입을 위한 쇄골하정맥 천자 시 동측 내경정맥 내로 카테터가 잘못 거치되는 경우가 흔한데 경부를 천자하는 반대 측으로 돌리면 쇄골하정맥과 내경정맥이 이루는 각이 커져 비정상 위치로의 거치 가능성이 증가하므로 중

립 상태로 유지하는 것이 좋다.[11] 폐동맥 카테터의 비정상 위치에의 거치는 카테터 말단에 위치한 기낭이 혈류를 따라 이동되어 심장으로 들어가므로 중심정맥 카테터 삽관 시에 비하여 드물게 발생되는데 좌측 심막횡격막 정맥(pericardiophrenic vein),[12] 심낭,[13] 경동맥[14] 등에 거치된 경우들이 보고된 바 있다. 이러한 폐동맥 카테터의 비정상 위치는 대정맥 및 심실벽의 이상이 있는 경우에서 발생되며 카테터가 이를 싸고 있는 초(sheath)와 함께 혈관 외로 빠져나가는 경우에서 발생된다. 그러나 본 증례는 폐동맥 카테터 삽입 시 발생된 비정상 위치가 아니라 마취 유도 후에는 정상적인 폐동맥 파형 및 폐동맥쐐기압이 관찰되었으나 심폐우회술 이탈 후 비정상적으로 동측 내경정맥 내에 거치된 경우이다. 이러한 현상이 생긴 이유는 심폐우회술 이탈 후 낮은 심박출 즉, 낮은 혈류로 인하여 기낭이 혈류를 따라 적절히 전진되지 않는 상태에서 빠르게 카테터를 진입시킴으로 인하여 심장 상부 방향으로 역으로 진입되어 발생된 것으로 생각된다.

한국인에서 적절한 폐동맥 카테터의 삽입 깊이는 폐동맥쐐기압이 나타날 때까지 피부로부터 약 46 cm로 알려져 있다.[15] 본 증례에서는 심폐기를 이탈한 후에 폐동맥쐐기압이 측정되지 않아서 카테터의 깊이를 60 cm까지 진입시키게 되었고 이후 전진과 후퇴를 반복하다가 42 cm 위치에서 카테터의 움직임이 전혀 이루어지지 않았다. 이 경우 카테터의 매듭 형성, 잘못된 위치에의 거치, 심폐우회술 시 상대정맥과 카테터가 함께 봉합된 가능성 등을 생각할 수 있다.[16,17] 카테터 매듭 형성은 거치에 어려움이 있거나 카테터의 반복적인 이동 및 폐 판막 주위의 혈류 감소 시 가능성이 증가하며 폐동맥압 진폭이 감소되거나 카테터 이동이 장애를 받는 경우에 의심할 수 있으며 확진은 흉부 단순촬영에 의해 가능하다. 본 증례에서는 수술 시야에서 폐동맥 카테터를 확인할 수 없었으며, 이에 카테터의 매듭 형성 혹은 비정상적 위치에 거치되었을 가능성을 생각하고 흉부 방사선 촬영을 시행한 결과 카테터가 동측 내경정맥 내에 비정상적으로 거치되었음을 확인할 수 있었다.

폐동맥 카테터를 올바른 위치에 거치하기 위해서는 우선 해부학적 적절한 접근이 필요하고, 삽입시 카테터의 깊이는 한국인의 평균값을 고려하여야 하며, 만약 평균 위치를 많이 벗어났음에도 불구하고 폐동맥쐐기압이 측정되지 않을 경우 비정상 위치에 거치 되었을 가능성을 염두에 두어야 하겠다. 또한 카테터가 일정한 깊이에서 더 이상 이동되지 않을 경우 흉부 방사선 사진 및 초음파 등을 이용하여 카테터의 위치와 매듭 여부를 먼저 확인하는 것이 필요하다.

Muhm 등은[8] 카테터가 잘못 거치되는 요인으로 시술자의 경험보다는 해부학적 접근 방법과 카테터의 유형이 중요하다고 보고하였다. 좌측 중심정맥 천자 시 우측의 경우보다 비정상 위치로의 거치가 많으며, 부드러운 실리콘 카테터를 사용하였을 때가 반경성 카테터를 사용했을 때보다 카테터가 잘못 거치되는 경우가 많다고 하였다. 본 증례에서는 심폐기 이탈 후 낮은 혈류 상태에서 실온 상태에서의 폐동맥 카테터가 혈관 내에 거치된 후 온도가 상승함에 따라 유연성이 증가된 것이 심장 상부로 쉽게 진입된 요인 중의 하나일 것으로 생각된다.

폐동맥 카테터의 매듭 형성이나 비정상 위치에의 거치는 드물게 발생되는 합병증으로 그 유발 인자나 위험군을 결정하기는 어렵지만 일단 발생되면 제거에 많은 어려움이 따른다.[18-20] 따라서 환자에게 얻어질 수 있는 이익과 위험성들을 충분히 고려하여 폐동맥 카테터의 거치 여부를 결정하고 삽입과 이동시에는 적절한 주의와 기술이 있어야 하겠다.

참 고 문 헌

1. Swan HJ, Ganz W, Forrester J, Marcus H, Diamond G, Chonette D: Catheterization of heart in man using of a flow-directed balloon-tipped catheter. N Engl J Med 1970; 283: 447-51.
2. Morgan GE, Mikhai MS: Clinical Anesthesiology. 3rd ed. New York, McGraw-Hill Companies. 2002, pp. 102-6.
3. Miller RD: Anesthesia. 5th ed. New York, Churchill Livingstone. 2000, pp. 1143-56.
4. 최영순, 임옥환, 양미경, 정익수, 김유홍: 쇄골하 정맥 도관이 거치된 환자에서 양압 환기후 발생한 지연성 긴장성 기흉. 대한마취과학회지 1998; 34: 660-4.
5. Iberti TJ, Benjamin E, Gruppi L, Raskin JM: Ventricular arrhythmias during pulmonary artery catheterization in the intensive care unit. Prospective study. Am J Med 1985; 78: 451-4.
6. Barash PG, Nardi D, Hammond G, Walker-Smith G, Capuano D, Laks H, et al: Catheter-induced pulmonary artery perforation. J Thorac Cardiovasc Surg 1981; 82: 5-12.
7. Domaingue CM, White AL: Right ventricular perforation in a patient with a pulmonary artery catheter. J Cardiothorac Anesth 1988; 2: 223-4.
8. Muhm M, Sunder-Plassmann G, Apsner R, Pernerstorfer T, Rajek A, Lassnigg A, et al: Malposition of central venous catheters. Incidence, management and preventive practices. Wien Klin Wochenschr 1997; 109: 400-5.
9. Schummer W, Schummer C: Central venous catheter malposition in the azygous arch. Eur J Anaesthesiol 2002; 19: 832-4.
10. Nakayama M, Aimono M, Kawana S, Oomori H, Watanabe H, Namiki A: Cardiac arrest during removal of a pulmonary artery catheter. Can J Anaesth 1996; 43: 972-4.
11. Jesseph JM, Conces DJ, Augustyn GJ: Patient positioning for subclavian vein catheterization. Arch Surg 1987; 122: 1207-9.
12. McLellan BA, Jerman MR, French WJ, Criley JM, Pelikan PC: Inadvertent Swan-Ganz catheter placement in the left pericardiophrenic vein. Cathet Cardiovasc Diagn 1989; 16: 173-5.

13. Cardwell ME, Winter B: Pericardial placement of a pulmonary artery catheter. Anaesthesia 1998; 53: 290-2.
14. Kanbak M, Ocal T: Inadvertent placement of pulmonary artery catheter into right carotid artery. Can J Anaesth 2000; 47: 460-2.
15. 조명원, 박성은, 윤한수: 폐동맥 카테터의 삽입 길이 및 체외 순환 중 이동에 관한 연구. 대한마취과학회지 1993; 26: 1271-7.
16. 허인영, 최인철, 심지연, 조명원: 심장 이식 수술시 폐동맥 카테테르의 꼬임 (knotting). 대한마취과학회지 1999; 27: 341-5.
17. Colbert S, O'Hanlon DM, Quill DS, Keane P: Swan-Ganz catheter-all in a knot. Eur J Anesthesiol 1997; 14: 518-20.
18. Jagers AM, Bauland CG, Voets AJ: Percutaneous removal of a knotted pulmonary artery catheter using a tracheostomy dilator. Crit Care 1999; 3: 131-3.
19. Mehta N, Lochab SS, Tempe DK, Trehan V, Nigam M: Successful nonsurgical removal of a knotted and entrapped pulmonary artery catheter. Cathet Cardiovasc Diagn 1998; 43: 87-9.
20. Arnaout S, Diab K, Al-Kutoubi A, Jamaleddine G: Rupture of the chordae of the tricuspid valve after knotting of the pulmonary artery catheter. Chest 2001; 120: 1742-4.