대한마취과학회지 2006; 51: 486～9
Korean J Anesthesiol Vol. 51, No. 4, October, 2006

□ 증례보고 □

폐동맥 카테터의 하대정맥 캐뉼라 삽입 부위에서의 봉합
－증례보고－

계명대학교 의과대학 마취통증의학교실

김 인 수·이 용 철·김 진 모

Entrapment of Pulmonary Artery Catheter in the Purse-String Suture at the Inferior Vena Cava Cannulation Site - A case report -

In Soo Kim, M.D., **Yong Cheol Lee,** M.D., and **Jin Mo Kim,** M.D.
Department of Anesthesiology and Pain Medicine, School of Medicine, Keimyung University, Daegu, Korea

A 63-year-old female with mitral stenoinsufficiency (stenosis and insufficiency) underwent mitral valve replacement. Under general anesthesia, pulmonary artery catheter (PAC) was inserted via the right internal jugular vein. Because the PAC function was normal in perioperative period we didn't recognize the entrapment of the PAC. But on attempting reposition of catheter in postoperative period, we encountered resistance, and postoperative chest X-ray revealed the catheter formed acute angle near right atrial wall. We suspected entrapment of PAC and decided to repeat sternotomy to release the PAC. We found the PAC encircled in the purse-string suture at the inferior vena cava cannulation site. The PAC was removed without any complications. **(Korean J Anesthesiol 2006; 51: 486～9)**

Key Words: complication, entrapment, pulmonary artery catheter.

폐동맥 카테터는 1970년에 Swan 등이[1] 임상에 도입한 이후 많은 의사들에 의해 사용되고 있는 유용한 감시 장치로서 중심 정맥압, 폐동맥압, 폐동맥 차단압, 심박출량, 전신 및 폐혈관 저항, 혼합정맥혈산소포화도 등을 측정할 수 있어서 개심술 시나 중환자에서 많이 사용되고 있다.[2-4] 그러나 폐동맥 카테터의 삽입 시 여러 합병증이 발생할 수 있는데 동맥천자, 기흉 및 혈흉 이외에도 부정맥, 심실 천공, 폐동맥 파열, 삼첨판 손상, 혈전 색전증, 폐동맥 경색, 심내막염과 같은 심각한 부작용이 발생할 수 있다.[5,6] 드물게는 폐동맥 카테터의 꼬임, 매듭형성, 봉합에 의한 심혈관 구조물과의 고정 등의 이유로 재수술을 받는 경우도 보고 되었다.[7-9] 폐동맥 카테터는 우심방의 후 외측에 놓여지게 되므로 하대정맥 캐뉼라 삽관 시 함께 봉합되는 경우가 있을 수 있다. 저자들은 승모판 협착증 및 승모판 폐쇄부전증으로 승모판막 치환술을 시행한 환자에서 폐동맥 카테터가 인공 심폐 순환을 위한 하대정맥 캐뉼라를 삽입한 부위에 함께 봉합되어 재수술을 통해 폐동맥 카테터를 제거한 증례를 경험하여 문헌 고찰과 함께 보고하는 바이다.

논문접수일 : 2006년 6월 15일
책임저자 : 김진모, 대구시 중구 동산동 194
계명대학교 동산의료원 마취통증의학과, 우편번호: 700-712
Tel: 053-250-7249, Fax: 053-250-7240
E-mail: kimjin00@dsmc.or.kr

증 례

체중 43 kg, 신장 151 cm의 63세 여자 환자가 입원 4년 전 운동 시 호흡 곤란으로 내원하여 승모판 협착증과 승모판 폐쇄부전증을 진단받은 후 정기적으로 검진을 받아왔는데 입원 한 달 전부터 호흡 곤란이 심해지고 전흉부 불쾌감이 동반되어 승모판막 치환술이 계획되어 입원하였다. 과거력상 승모판 협착증과 승모판 폐쇄부전증 이외에는 특이 소견은 없었다.

Morphine 3 mg, glycopyrrolate 0.2 mg, midazolam 1.5 mg을 수술 30분 전 근육 주사하여 마취전처치를 하였으며 기본 환자 감시 장치상에서 수술 전 생체 징후는 정상이었다. 환자 의식하에 국소 마취제 침윤 후 우측 요골 동맥을 천자하여 침습적 동맥압 감시(Pressure Monitoring Kit with TruWave Disposable Pressure Transducer, Edwards Lifescience LLC, Irvine, USA)를 시행하였다. 마취 유도 후 생체 징후가 안정됨을

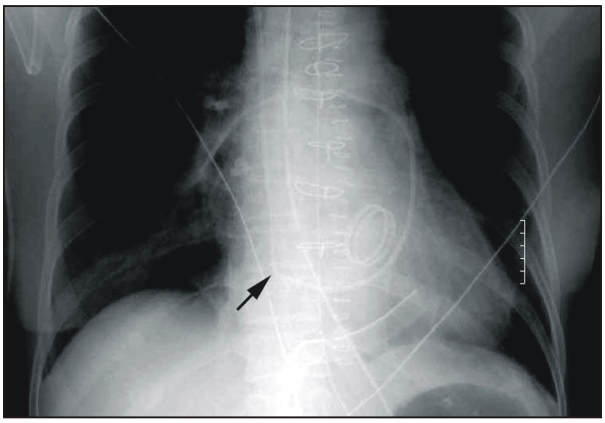

Fig. 1. Chest radiographic view of the entrapped pulmonary artery catheter near right atrial wall. The arrow points to the site at which the catheter was entrapped and formed acute angle.

확인하고 우측 내경 정맥을 통하여 Sheath Introducer (Intro-Flex, Edwards Lifesciences LLC, Irvine, USA)를 거치하고 폐동맥 카테터(Swan Ganz CCOmbo CCO/SvO_2, Edwards Lifesciences LLC, Irvine, USA)를 20 cm 삽입 후 원위부의 풍선을 1.5 ml의 공기로 팽창시키고 특징적인 압력 파형을 관찰하며 전진시켜 폐동맥 차단압이 나타나는 깊이에서 카테터가 위치하도록 하였다. 폐동맥 카테터의 삽입은 한 번의 시도로 특별한 부작용 없이 쉽게 이루어졌다. 좌측 내경 정맥을 통해 중심 정맥 도관을 삽입하여 수액 및 혈액, 여러 가지 약물 주입을 할 수 있도록 하였고 심장 기능과 수술 전 후의 판막 기능을 관찰하기 위해서 경식도 초음파를 거치하였다. 그 때의 생체 징후는 전신 동맥압 110/65 mmHg, 심박수 80회/분, 폐동맥압 22/13 mmHg, 중심 정맥압 3 mmHg, 동맥혈 산소포화도는 100%였다. 체외순환 시행 후 승모판 치환술을 시행하였고 총 체외 순환 시간은 86분이었다. 체외순환 이탈 후 전신 동맥압 120/75 mmHg, 심박수 90회/분, 폐 동맥압 26/13 mmHg, 중심 정맥압 8 mmHg로 유지되었으며 경식도 초음파로 관찰 결과 인공 승모판의 기능은 정상으로 특이 소견은 발견되지 않았다.

수술 후 중환자실로 이송한 후 전신 동맥압 140/80 mmHg, 심박수 100회/분, 중심 정맥압 10 mmHg, 폐 동맥압 28/14 mmHg, 혈색소 11.1 g/dl로 측정되며 안정된 소견을 보였다. 이때 카테터의 원위부 풍선을 팽창시켜도 폐동맥 차단압이 측정되지 않아서 폐동맥 카테터를 약간 전진시키려고 하였으나 저항이 느껴지면서 움직이지 않았고 뒤로 후진을 시켜 보아도 움직이지 않았다. 수술 후에 시행한 흉부 X-선 사진을 자세히 관찰한 결과 폐동맥 카테터가 우심방 하부에서 각을 이루고(angulation) 직선으로 뻗은 소견(straightening)을 보였다(Fig. 1). 이에 폐동맥 카테터가 우심방 부위에서 봉합되었을 것을 의심하고 재수술을 시행하기로 하였다.

개흉 후 심장 부위를 외과의가 촉지하면서 마취의가 폐동맥 카테터를 약하게 당겨 보았을 때 하대정맥 케뉼라 봉합부위가 살짝 당겨지는 것으로 보아서 그 부위에 폐동맥 카테터가 고정되어있는 것으로 판단하였다. 이에 외과의가 봉합을 풀고 마취의가 폐동맥 카테터를 조심스럽게 당기자 후퇴되어 폐동맥 카테터를 완전히 제거하였다. 이후 특별한 문제없이 수술은 종료되었고 환자는 다시 중환자실로 옮겨졌다. 다음날 기관내 튜브를 발관하였으며 모든 생체 징후가 정상 소견을 보여 이틀 후 일반 병실로 옮겨진 후 별 문제없이 퇴원하였다.

고 찰

체외 순환을 이용한 개심술 시 폐동맥 카테터가 심장이나 대정맥 등에 봉합되어 고정되는 경우가 있는데 이를 미리 알지 못하고 무리하게 카테터를 제거하려고 시도하게 되면 심장 파열, 대정맥 및 폐동맥 파열, 심장 압전 등의 매우 심각한 합병증을 유발할 수 있다.[9,10]

폐동맥 카테터가 봉합되는 부위를 살펴보면 대정맥 캐뉼라 삽입 부위와 우심방 절개 부위가 가장 흔하지만[11] 우심실, 좌심방, 폐동맥 등에도 봉합된 증례가 있다. Pfeiffer 등은[12] 대동맥 판막 치환술과 승모판 치환술을 동시에 시행한 환자에서 폐동맥 카테터가 폐동맥에 봉합되어 개흉술을 시행하여 제거한 경우를 보고하였고 Schmidt 등은[13] 개흉술을 실시한 환자에서 폐동맥 카테터가 왼팔머리 정맥에 봉합되었던 사례를 보고하였다. 또 Shim 등은[14] 승모판 치환술 시행 시 폐동맥 카테터가 좌심방 절개 부위에 봉합된 사례를 보고했는데 우심방에 위치한 폐동맥 카테터가 좌심방 봉합 시 함께 봉합된 이유로 체외 순환 중 심장이 허탈되어 있는 상태에서는 우심방과 좌심방의 절개 부위가 매우 가깝게 위치하기 때문이라고 예상하였다.

수술 중이나 후에 폐동맥 카테터를 움직이거나 제거할 때 저항이 느껴지는 경우 방사선 소견을 통해서 카테터의 봉합 유무를 확인할 수 있다.[9,10,15] 본 증례에서는 하대정맥 캐뉼라 삽입 부위에 함께 봉합된 경우로서 수술 후 흉부 방사선 소견 상 우심방 하부에서 카테터가 각을 이루면서(angulation) 일직선으로 뻗은(straightening) 특징적인 양상을 보였다(Fig. 1). 한편 폐동맥 카테터의 봉합을 진단하고자 경식도 심초음파를 사용하기도 한다. Wang 등은[16] 경식도 심초음파를 이용하여 폐동맥 카테터의 한 부분이 우심방 벽에 붙어서 고정되어 있는 모양과 또 외부에서 카테터를 뒤로 당겼을 때 그 부분의 우심방 벽이 우심방 중앙으로 당겨져 움직이는 특징적인 현상을 보고하였고. Troianos와 Stypula,[17] Dubois 등도[18] 폐동맥 카테터의 봉합을 진단하고

자 경식도 심초음파를 사용한 예를 보고하였다.

폐동맥 카테터가 봉합되었을 때 대부분의 경우는 카테터를 제거하기 위하여 다시 개흉술을 실시하였고 이는 환자의 경제적 비용 뿐만 아니라 이환율과 사망율을 증가시킨다. 그러나 일부 저자들은 봉합된 카테터를 제거하는 데 비수술적인 방법을 제시하였는데 Lazzam 등은[19] 심실 중격결손 수술 후 우심실에 고정된 폐동맥 카테터를 유도 철사와 경중격집(USCI Mullins transseptal sheath)을 삽입하여 제거한 증례를 보고하였고 Tremblay 등은[20] 우심실에서 매듭이 져서 갇힌 폐동맥 카테터를 유도 철사를 이용하여 제거하는 방법을 소개하였다. 하지만 비수술적 제거 방법에는 적응에 한계가 있고 실패할 경우 더 심각한 합병증을 유발할 수 있으므로 주의가 필요하다.

폐동맥 카테터와 심장 구조물의 봉합은 봉합사가 폐동맥 카테터를 감고 있는(encircle)경우와 바늘이 심장 구조물과 카테터를 함께 통과하여(penetration) 완전히 봉합이 이루어진 경우로 나눌 수 있으며 본 증례는 전자에 해당된다. 전자의 경우 재수술을 시행하지 않고 경피적 방법으로 카테터를 제거한 경우도 있으나[19] 본 증례에서는 체외순환 없이 개흉하에 봉합사를 절단하여 카테터를 제거할 수 있었다.

폐동맥 카테터의 봉합을 풀기 위해서 재수술을 시행할 경우 카테터의 봉합 부위가 정확히 어느 부위인지를 찾아내는 것이 중요하다. 본 증례에서는 흉부 X-선 소견상 우심방 부위에서 봉합이 이루어졌다고 예상을 하고 개흉을 한 후 미리 폐동맥 카테터를 살짝 당겨 보아서 봉합 부위가 같이 당겨지면서 움직이는 것을 관찰하여 정확한 위치를 찾을 수 있었다. 하지만 심장 부위에 묶여있는 카테터를 너무 심하게 당기면 갑작스런 부정맥이나 저혈압을 유발할 수 있으므로 주의가 필요하고, 카테터를 촉지하기 위해 심장이나 대혈관을 만지는 경우에는 더욱 조심을 해야 한다. 또 필요하다면 경식도 심초음파를 거치하여 카테터가 고정되어 있는 정확한 위치를 찾아야 한다.

봉합에 의한 폐동맥 카테터의 고정은 일단 발생하면, 미리 알지 못하고 무리하게 제거하다가 심각한 합병증이 발생할 수 있고 대부분 재수술을 시행해야 하므로 이를 예방하는 것이 무엇보다 중요하다. 먼저 체외순환 시작 전에 카테터를 3-4 cm 후진시키는 방법이 있는데 이는 심정지 후 체외순환 시에는 혈액이 모두 유출되어 심장 용적이 감소하므로 상대적으로 카테터가 원위부로 이동하게 되고 저체온시 카테터가 단단해져 폐동맥 파열 가능성이 높아지기 때문이다.[5] 그리고 수술 중 경식도 심초음파를 이용할 경우에는 카테터가 심장혈관 구조물에 붙어서 고정되어 있는 부분이 없는지를 확인한다. 또한 체외 순환 종료 전 카테터를 5-10 cm 뒤로 당겨 보면서 저항이 느껴지는지를 확인하는 방법도 있다.

본 증례에서 폐동맥 카테터가 봉합되어 고정되어 있다는 것을 빨리 발견하지 못한 이유는 첫째, 봉합 바늘이 카테터를 뚫고 지나간 것(penetration)이 아니라 카테터를 감아서(encircle) 봉합되었기 때문에 폐동맥압 파형이 정상적이었다는 점과 둘째, 수술 중 경식도 심초음파로 인공판막의 기능을 파악할 때 폐동맥 카테터의 이상 유무에는 무관심했다는 점과 셋째, 수술 후 흉부 방사선 소견을 세심히 관찰하지 못했다는 점 등을 들 수 있다.

결론적으로 저자들은 폐동맥 카테터가 하대정맥 캐뉼라 삽입 부위에서 봉합된 경우를 경험하였는데 이러한 폐동맥 카테터의 봉합과 그에 따른 심각한 합병증을 예방하기 위해서는 체외 순환 시작 전에 카테터를 3-4 cm 뒤로 후퇴시키고, 체외 순환 종료 전에 카테터를 뒤로 당겨 보아 저항이 느껴지는지를 꼭 확인하여야 한다. 또한 이러한 확인 과정에서 저항이 느껴지면 무리하게 카테터를 제거하지 말고 경식도 심초음파를 이용하여 카테터의 상태를 살피고, 흉부 X-선 촬영을 실시하여 정확한 진단을 하여 재수술 및 비수술적인 방법을 적절히 선택하여 조치하는 것이 치명적인 합병증 발생의 예방을 위해 필요하다.

참 고 문 헌

1. Swan HJ, Ganz W, Forrester J, Marcus H, Diamond G, Chonette D: Catheterization of the heart in man with use of a flow-directed balloon-tipped catheter. N Engl J Med 1970; 283: 447-51.
2. Summerhill EM, Baram M: Principles of pulmonary artery catheterization in the critically ill. Lung 2005; 183: 209-19.
3. Jacka MJ, Cohen MM, To T, Devitt JH, Byrick R: The appropriateness of the pulmonary artery catheter in cardiovascular surgery. Can J Anaesth 2002; 49: 276-82.
4. Cruz K, Franklin C: The pulmonary artery catheter: uses and controversies. Crit Care Clin 2001; 17: 271-91.
5. Slung HB, Scher KS: Complications of the Swan-Ganz catheter. World J Surg 1984; 8: 76-81.
6. Kelso LA: Complications associated with pulmonary artery catheterization. New Horiz 1997; 5: 259-63.
7. Georghiou GP, Vidne BA, Raanani E: Knotting of a pulmonary artery catheter in the superior vena cava: surgical removal and a word of caution. Heart 2004; 90: e28.
8. Thijs LG, van Heukelem HA, Bronsveld W, Teule GJ: Double intracardiac knotting of a Swan-Ganz catheter. Br J Anaesth 1981; 53: 672.
9. Huang L, Elsharydah A, Nawabi A, Cork RC: Entrapment of pulmonary artery catheter in a suture at the inferior vena cava cannulation site. J Clin Anesth 2004; 16: 557-9.
10. Huang GS, Wang HJ, Chen CH, Ho ST, Wong CS: Pulmonary artery rupture after attempted removal of a pulmonary artery catheter. Anesth Analg 2002; 95: 299-301.
11. Kaplan M, Demirtas M, Cimen S, Kut MS, Ozay B, Kanca A,

et al: Swan-Ganz catheter entrapment in open heart surgery. J Card Surg 2000; 15: 313-5.
12. Pfeiffer K, Widmann M, Deusch H, Guggenberger H, Duda S, Seboldt H: Inadvertant suture fixation of a Swan-Ganz catheter to the pulmonary artery following heart surgery. Anaesthesist 1995; 44: 782-4.
13. Schmidt H, Stubbig K, Polarz H, Fleischer F: Suture fixation of a Swan Ganz catheter to the left brachiocephalic vein during re-thoracotomy. Anasthesiol Intensivmed Notfallmed Schmerzther 1992; 27: 248-9.
14. Shim JK, Na SW, Kim HS, Kwak YL: Left atriotomy entrapment of pulmonary artery catheter during mitral valve replacement. Korean J Anesthesiol 2006; 50: 315-8.
15. Deneu S, Coddens J, Deloof T: Catheter entrapment by atrial suture during minimally invasive port-access cardiac surgery. Can J Anaesth 1999; 46: 983-6.
16. Wang HJ, Wang SS, Liau CS: Transesophageal echocardiographic diagnosis of intracardiac entrapment of a Swan-Ganz catheter in open heart operation. J Am Soc Echocardiogr 2004; 17: 277-9.
17. Troianos CA, Stypula RW Jr: Transesophageal echocardiographic diagnosis of pulmonary artery catheter entrapment and coiling. Anesthesiology 1993; 79: 602-4.
18. Dubois PE, Collard E, Xenitos P, Louagie YA: Early recognition of pulmonary artery catheter entrapment with TEE. J Cardiothorac Vasc Anesth 2003; 17: 142-3.
19. Lazzam C, Sanborn TA, Christian F Jr: Ventricular entrapment of a Swan-Ganz catheter: a technique for nonsurgical removal. J Am Coll Cardiol 1989; 13: 1422-4.
20. Tremblay N, Taillefer J, Hardy JF: Successful non-surgical extraction of a knotted pulmonary artery catheter trapped in the right ventricle. Can J Anaesth 1992; 39: 293-5.