

## 비전형적 피부양상을 보인 표피모반의 1례\*

계명대학교 의과대학 피부과학교실 · 성형외과학교실

김용대 · 김병천 · 이규석 · 송준영 · 이동훈

==Abstract==

### A Case of Epidermal Nevus Showing Unusual Skin Manifestation

Yong Dae Kim, MD; Byung Chun Kim, MD; Kyu Suk Lee, MD;  
Joon Young Song, MD; Dong Hun Lee, MD

*Department of Dermatology & Department of Plastic Surgery,  
Keimyung University School of Medicine, Taegu, Korea*

Epidermal nevus is a congenital malformation consisting of wartlike and scaling overgrowth of the epidermis without nevus cell and described by a great terms which denote some distinctive manifestation of the nevus.

The authors report a case of verrucous epidermal nevus in a 25-year-old female who had skin colored verrucous gyrate mass on the Rt side of scalp and multiple scattered brownish colored plaques on the Rt side of trunk at birth. They had increased in size subsequently & become more deeply pigmented and verrucose. At the age of 2, the lesion of scalp has become cerebriform appearance. Her growth development and performance within normal range and any abnormalities of the bones & central nervous system were not found.

The authors made diagnosis of verrucous epidermal nevus from characteristic clinical and histopathological findings. Related literature was briefly reviewed for the discussion.

#### 서 론

표피모반(Epidermal nevus)은 선상 혹은 우혜양으로 사지내측에 호발하는 희유한 질환으로, 1863년 Von Baerensprung<sup>1)</sup>이 Nevus unicus lateris로 처음 보고하였다. 본 질환은 병변의 크기, 모양 및 분포가 다양하여 여러가지 명칭으로 불리어지고 있다. 국내에서는 김<sup>2)</sup> 등 조<sup>3)</sup> 등 허<sup>4)</sup>등이 본 질환의 여러가지 아형을 보고한 바 있다.

저자들은 25세 여자의 우측 두부, 경부 및 체간에 발생한 비전형적 피부양상을 보인 표피모반 1례를 경험하고 임상적으로 그 형태가 흥미롭다고 생각되어 문헌고찰과 함께 보고하는 바이다.

#### 증 례

환 자 : 김○연, 25세, 여자

초전일 : 1986년 11월 14일

주 소 : 우측 두부 및 귀부위에 발생한 대뇌피질 모양의 큰 종괴와 경부 및 체간에 다양한 크기의 황갈색의 판

과거력 : 특기사항 없음.

가족력 : 특기사항 없음.

현병력 : 출생시 우측 두부 및 귀부위에 선상의 우혜상 구진들이 있었으며, 경부와 체간에는 다양한 크기의 연한 적갈색의 판이 있었다. 2세때부터 두부 및 귀부위에서는 대뇌피질 모양의 종괴로 발견

\* 이 논문은 1987년 계명대학교 윤종연구비 및 동산의료원 조사연구비로 이루어졌음

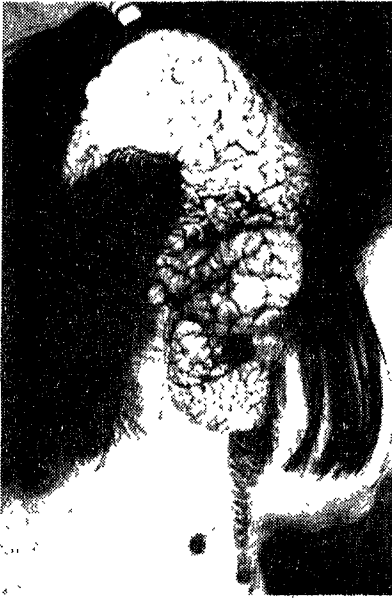

Fig.1. Huge cerebriform surfaced, soft, skin colored mass on te Rt side of scalp, ear.

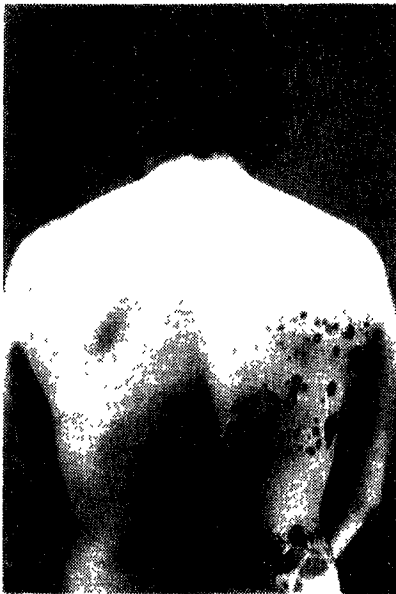


Fig.2. Multiple scattered, various sized, soft, deep brownish colored, verrucous plaque on the Rt side of back.

하였으며, 성장함에 따라 그 크기가 증가하였고 경부와 체간에서는 황갈색의 판을 형성하였다.

**이학적 소견 :** 피부병소의 특기사항 없음

**피부 소견 :** 우측 두부 및 귀부위에는 종피가 선

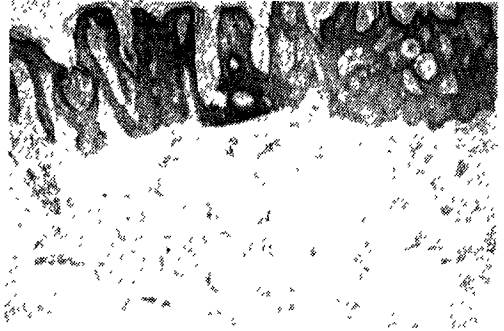


Fig.3. Low power view of the lesion showing hyperkeratosis, papillonatosis, and acantosis (H & E stain, X40).

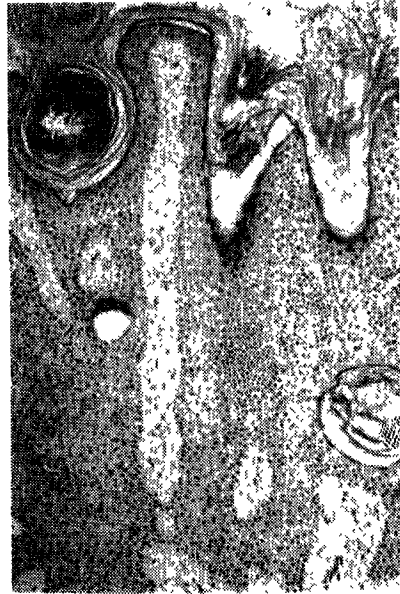


Fig.4. High power of the lesion showing same as Fig.5. (H & E stain, X200).

상의 대뇌피질 모양을 보였고, 종피의 표면은 평활하고 촉진시 연성감을 느낄 수 있었으며 황갈색을 보였다(Fig.1). 우측 경부와 체간에는 산재된 다양한 크기의 황갈색의 판을 볼 수 있었고, 표면은 평활하거나 불규칙한 주름이 있었다(Fig.2).

**검사 소견 :** 일반 혈액검사, 요검사, 흉부 및 두부 X-선 검사는 모두 정상이었다.

**병리조직학적 소견 :** 두부 및 체간에서 시행한 조직생검 소견은 동일하였는데, 표피에서는 과각화증 불규칙한 극세포증, 포피능의 연장 및 유두종증을 나타내었고, 진피상부에는 소수의 임파구 및 조직구가 혈관주위에 침윤되어 있었다(Fig.3, 4).

**치료 및 경과 :** 종피를 절제후 두부 병변은 정

상두피부를 확장하여 부분층 식피술을 시행하였고, 경부 및 체간의 병변은 전기소작술을 시행하여 제거한 뒤 경과를 관찰추적 중이다.

### 고 찰

표피모반(Epidermal nevus)은 1863년 Von Baerensprung<sup>1)</sup>이 Nevus unicus lateris로 처음 보고하였는데, 병변의 크기, 모양 및 분포가 다양하여 이에 따라 여러가지 병명으로 불리어지고 있다. 본 질환은 출생시 혹은 직후에 발생하는 것이 상례이고 남·녀 비율은 동일하다. 발생기전은 피부상피세포 또는 그 부속기 상피세포의 과다한 발육에 의한다고 한다<sup>2)</sup>. 본 질환의 원인은 잘 알려져 있지 않으나 본 질환이 출생시나 그 직후에 발생하고 상피모반의 광범위한 형인 Ichthyosis hystrix는 드물게 유전요인을 갖고 있다는 보고가 있으며, 또한 Cockayne<sup>3)</sup>도 비정상 우성유전인자에 의한 유전자능성을 주장하고 있어, 어느정도 유전적소인을 생각할 수 있다.

본 질환은 국소형과 전신형으로 나눌 수 있다. 국소형은 주로 출생시 선상의 우측상 모양으로 나타나며, 신체의 어느 부위에서나 발생할 수 있으나 주로 두부, 체간 또는 사지에 호발하며, 드물게 질막, 특히 구강인두에서도 병변이 발생할 수 있다<sup>4)</sup>. 한개의 병변보다 대부분 선상모양의 다수병변으로 나타나며, 일측성으로 발생하는 경우가 많으므로 Nevus unicus lateris라고도 불리어 진다. 병변의 색깔은 피부색에서부터 황갈색 내지 진한갈색을 보이며, 모양은 불규칙하거나 기하학적인 형태를 보이기도 한다<sup>11)</sup>. Nevus unicus lateris는 염증성 선상 우측상모반 (Inflammatory linear verrucose nevus)과 비슷하나, 후자의 경우 흉반, 소양감 그리고 병리조직학적으로 염증 및 부전각화증 소견등으로 감별할 수 있다<sup>6)</sup>. 전신형은 주로 체간에서 많이 발생하며, 일측성 혹은 양측성 및 대칭적으로 발생하는데, 전신적으로 광범위하게 퍼진 것을 Ichthyosis hystrix라 한다<sup>12)</sup>. 본 증례에서는 일측성으로, 우측 두부와 귀부위에서는 대뇌피질 모양의 큰종괴로 발생하였으며, 역시 우측 경부 및 체간에서는 불규칙하게 가로방향으로 다양한 크기의 황갈색판을 볼 수 있었다. 그리고 일반적으로 국소형보다 전신형에서 골격계, 중추신경계 등의 발육기형을 볼 수 있다<sup>8)</sup>. 1968년 Solomon<sup>8)</sup>등이 표피모반을 갖고 있는 환자에서 부분색조변화, 다발성모반,

밀크색 반점, 표피혈관종을 발견하였고, 이를 표피모반 증후군이라 명명하였으며 표피모반은 표피모반 자체보다 타기형이 동반될 수 있음을 보고하였는데, 표피모반의 비대된 형에서는 선천적 골격 및 중추신경계 이상이 다양하게 동반되며 혈관종과 같은 혈관계 이상의 빈도가 높음을 암시하였다. 본 증례에서는 피부의 변화이외는 골격, 중추신경계 및 기타 신체의 별다른 이상소견을 발견하지 못하였으므로 다른 장기의 발육기형은 없는 것으로 사료되었다. 또한 본 질환에서 드물게 피부종양이 발생할 수 있는데 기저세포 상피암, 편평상피, 세포암, Bowen 병, 유두상 한낭선종, 투명세포 한선종, 피지선 상피종, 아포크린 낭선종, 각화극 세포종, 아포크린암 등이 보고되어 있고<sup>13~17)</sup>, 동반되는 내부악성종양으로는 횡문근육종, 선암, wilm 종양, 신경교 성상세포종(astrocytoma), 혼합 신경교종(mixed glioma), 하수체종, 유포피암, 결막지방유피종, 결절성 유아세포종(nodular nephroblastomatosis), 섬유종 등이 있다<sup>7,10,11,18~20)</sup>. 본 증례에서는 피부종양이나 내부 악성종양을 의심할만한 소견은 찾지 못하였다.

본 질환의 병리조직학적 소견은 H&E 염색상 심한 과각화증, 유두종증 및 극세포종을 보이고 드물게는 표피해리 과각화증, 표피능의 연장등을 보인다<sup>6)</sup>. 본 증례에서는 두부 및 체부에서 시행한 피부생검에서 유사한 소견을 보였는데, 표피에서는 과각화증, 불규칙한 극세포종, 표피능의 연장 및 유두종증을 나타내었고, 진피상부에는 수소의 입과 구 및 조직구가 혈관주위에 침윤되었다. 그리고 serial section에서도 다른 피부종양의 동반을 의심할만한 소견을 찾을 수 없었다.

본 질환의 진단은 임상적인 병소의 특징 및 조직생검에 의한 병리조직학적 소견으로 비교적 쉽게 진단할 수 있으며, 감별해야한 질환으로는 임상적으로 선상태선, 선상편평태선, 건선, 색소실소증 등이 있으면, 조직학적으로는 지루과각증, 심상성 사마귀, 악성극세포<sup>10)</sup>증 등이 있으나, 본 증례에서는 임상적, 조직학적 소견으로 쉽게 다른 질환과 감별 진단 할 수 있었다.

본 질환의 치료로는 병변부위와 침범범위 그리고 환자의 연령에 따라 다소 다르나, 외과적 절제술이 가장 효과적이다. 조기 절제술시 근접부위에 새로운 병변이 발생할 수 있으므로 병변의 진행이 끝날 때까지 수술을 지연시키는 것이 바람직하고, 만약 병변의 악성화 경향이 있으면 즉시 외과적 절제술

을 행해야 한다. 그외에 냉동외과술, 박피술, 전기건조법 및 박피술, etretinate, aromatic retinoid 경구투여 등이 있고 경한경우 tretinoin 국소도포가 쓰인다.<sup>7,21~23)</sup> 본 증례에서는 두부병변은 종피를 절제한 뒤 정상피부를 확장하여, 부분층 석피술을 시행하였고 경부 및 체간의 병변은 전기소작술을 시행하였다.

## 요 약

저자들은 25세 여자의 우측 두부, 경부 및 체간에 발생한, 임상적으로 흉미로운 피부양상을 보인 표피모반 1예를 경험하였기에 문헌고찰과 함께 보고하는 바이다.

## 참 고 문 헌

- 1) Von Baerensprung F; Nevus unicus lateris Ann Char Kranken, Berlin, 1863 ; 11 : 91—95.
- 2) 김정원, 이강우, 허원 : 편측성 모반과 후복막강의 평활근육종을 동반한 1예. 대한 피부과학회지 1977 ; 15 : 471.
- 3) 조태훈, 김재선, 김종민, 이종수 : 표피모반 증후군 1예. 대한피부과학회지 1984 ; 22 : 354.
- 4) 허훈, 정의철, 최광호, 김재홍, 김중환 : 표피모반 증후군의 병변으로부터 이행된 우측양 회색종 1예. 대한피부과학회지 1986 ; 24 : 145.
- 5) Cockayne EA: Inherited abnormalities of the skin and its appendages. London, Oxford University Press, 1933 ; 175 : 298.
- 6) Lever WF, Schamber LG: *Hiltopathology of the skin*, ed 6. Philadelphia, JB Lippincott Co, 1983, p 473.
- 7) Dmonkos AN, Arnod H, Odom RB: *Andrews' Disease of the Skin*, 7 ed. Philadelphia, WB Saunders Co, 1982, pp 792—795.
- 8) Solmon LM, Fretzin DF, Dewald RL: The epidermal nevus Syndrome. *Arch Dermatol* 1968 ; 97 : 273—285.
- 9) Rook A: Naevi and other developmental defect, in Rook A, Wilkinson DS, Ebling FJG (eds); *Textbook of Dermatology*, ed 3. Oxford, Blackwell Scientific Publications, 1979, p 15.
- 10) Lansky LL, Funderburk S, Cuppage FE, et al: Linear sebaceous nevus syndrome. *Am J Dis Child* 1972 ; 123 : 587.
- 11) Pack GT, Sunderland DA: Naevus unicus lateris. *Arch Surg* 1941 ; 43 : 341.
- 12) Basler RSW, Jacobs SI, Taylor WB: Ichthyosis hystrix. *Arch Dermatol* 1978 ; 114 : 1059—1060.
- 13) Winer LH, Levin GH: Pigmented basal cell carcinoma in verrucous nevi. *Arch Dermatol* 1961 ; 101 : 1961.
- 14) Litzow TJ, Engel S: Multiple basal cell epitheliomas arising in a linear nevus. *J Surg* 1961 ; 101 : 378.
- 15) Caramer SF, Mandel MA, Hauler R, et al: Squamous cell carcinoma arising in epidermal nevus. *Arch Dermatol* 1981 ; 117 : 222.
- 16) Horn MS, Sausker WF, Pierson DL: Basal cell epithelioma arising in a linear nevus. *Arch Dermatol* 1981 ; 117 : 247.
- 17) Domingo J, Helwig EB: Malignant neoplasms associated with nevus sebaceous of Jadassohn. *J Am Acad Dermatol* 1979 ; 1 : 545.
- 18) Andriola M: Nevus unicus lateris and brain tumor. *Am J Dis Child* 1976 ; 130 : 1259.
- 19) Dimond RL, Amon RB: Epidermal nevus and rhabdomyosarcoma. *Arch Dermatol* 1976 ; 112 : 1424.
- 20) Abou Zeid SA, Khalil SA, Mehee en AM, et al: Epidermal nevus with cutaneous endocrinal associations. *Arch Dermatol* 1979 ; 115 : 625.
- 21) Hurwitz S: *Clinical Pediatric Dermatology*, Philadelphia, WB Saunders Co, 1981, pp 174—175.
- 22) Abdel MAM; Treatment of systematized verrucous epidermal naevus by aromatic retinoid, *Clinical and Experimental Dermatology*, Oxford, Blackwell Scientific Publications, 1983, pp 647—650.
- 23) 김명남, 전인기, 노병인, 장진요 : Ichthyosis Hystrix; A child hood Treated with Etre-tinate. 대한피부과학회지 1986 ; 24 : 136.