

유방의 원발성 악성 임파종 1례*

계명대학교 의과대학 외과학 교실

김인호 · 손수상 · 강중신

계명대학교 의과대학 병리학교실

권 건 영

계명대학교 의과대학 내과학교실

송 홍 석

= Abstract =

A Case of Primary Malignant Lymphoma of the Breast

In Ho Kim, MD; Soo Sang Sohn, MD; Joong Shin Kang, MD, FACS

*Department of Surgery, Keimyung University
School of Medicine, Taegu, Korea*

Kun Young Kwon, MD

*Department of Pathology, Keimyung University
School of Medicine, Taegu, Korea*

Hong Suck Song, MD

*Department of Internal Medicine, Keimyung University
School of Medicine, Taegu, Korea*

Primary malignant non-Hodgkin's lymphoma of the breast is rare disease. It is estimated that the number of published cases in Western Literature is approximately 250 cases. The incidence of primary malignant lymphoma of the breast is only 0.04% to 0.52% of all malignant tumors of the breast. The rarity of the primary breast lymphoma is, suggested by Ferguson, related to the relatively small amount of lymphoid tissue in the breast as compared to the gut or lung in which primary lymphomas are much more frequent. Wiseman and Liao proposed the criteria for primary breast lymphoma: 1) Technically adequate material, 2) close apposition of lymphoma and breast tissue, 3) lack of previous extramammary lymphoma, and 4) documentation of the breast as the primary site. The age of occurrence is most frequent in the sixth decade. The right

* 이 논문은 1989년도 계명대학교 율종연구비 및 동산의료원 조사연구비로 이루어졌음.

breast is commonly involved and synchronous and metachronous bilateral breast lymphoma has been described on several occasions. In regard to histology, diffuse histiocytic type is most common. Radical mastectomy and radiation therapy are recommended as treatment of choice and adjuvant chemotherapy must be added in advanced cases.

The prognosis is variable by the stage and histologic type. In general, nodular and/or lymphocytic type has more favorable prognosis. However the general impression is that the primary lymphoma of the breast has poor prognosis with frequent rapid progression and death.

A case of primary non-Hodgkin's lymphoma(diffuse poorly differentiated lymphocytic type) of the breast in a 58-year-old woman is presented firsttime in our hospital.

서 론

유방의 원발성 악성 임파종은 매우 희귀한 질환으로^{14, 21, 23, 25, 27, 30, 33, 34, 37)} 1938년 Fragala⁹⁾가 처음 보고한 이래 문헌상 지금까지 약 250예가 보고되어 있으며 그 빈도는 유방의 전체 악성종양중 약 0.04%에서 0.52%로 보고되어 있다^{26, 27, 37)}. 이 질환은 임상증상이 보통 유방암과 구별이 잘 안되므로 술전 진단은 어렵고 대개 조직검사 및 수술후 병리조직 검사상에서 진단되며 유방의 원발성 및 병기분류를 위해 필수천자 조직검사, 임파관 조영술 및 흉·복부 전산화 단층촬영을 시행하여 타장기에 병소가 없다는 것을 증명해야 한다. 예후는 대개 불량한 것으로 보고되고 있으며 국내에서는 문헌고찰상 별로 보고된 바가 없다.

저자들은 58세된 여자 환자에서 우측 유방에 종물을 주소로 입원 수술중 동결절편 검사상 악성종양으로 판명되어 우측유방의 변형근치 절제술후 병리조직 검사상 유방의 미만성 임파구성 원발성 임파종으로 진단되어 방사선 치료후 추적중인 환자를 본원에서 치험하였기에 문헌고찰과 함께 보고하는 바이다.

증 례

환자: 박○○, 여자 58세

주소: 우측 유방의 종물

현병력: 입원 약 10일전 우연히 우측유방에 무통성 종물이 촉지되어 타 병원에서 유방 조영술상 악성 종양의 소견이 보여 수술받기 위해 본원에 래원하였다.

출산력: 7-0-3-7로써 19세에 결혼하여 첫아이는 20세에 여아를 정상분만하였으며 7명의 자녀들에게 모두 우유를 공급하여 양육하였음.

월경력: 초경은 16세에 있었으며 월경주기는 28~30일로 비교적 규칙적이었으며 지속기간은 5~6일, 양은 중등도로 월경장에는 별로 없었으며 50세에 폐경되었음.

개인력: 가정주부로서, 술, 담배는 하지 않음.

가족력: 특이 사항 없음.

과거력: 약 20년전부터 당뇨병으로 진단받아 불규칙적으로 치료받아왔으며 약 4년전에는 충수돌기염으로 충수돌기 절제술을 본원에서 받았으며 3년전에는 간염으로 본원에서 치료받은 적이 있음.

이학적 소견: 래원시 환자는 병색이었으며 영양상태는 양호하였다. 혈압, 맥박, 호흡수 및 체온은 정상이었다. 우측안구에 미성숙 백내장이 있었으며 폐 및 심장 청진상 이상음이 없었다.

우측 유방의 상외측에 약 5.0×5.0×4.0cm 크기의 잘 움직이는 무통성 단단한 종물이 촉지되었으며 액와부의 임파절은 촉진상 만져지지 않았다. 유두의 분비물이나 유두의 함몰등은 없었다. 복부에는 수술반흔이 있었으며 그의 이학적 검사상 특이 소견은 없었다.

검사실 소견: 입원 당시 시행한 말초 혈액검사, 대변, 전해질 및 간기능 검사에는 이상이 없었으며 뇨에 (+)의 당이 검출되었으며 공복시 혈당치가 176mg%, 식후 2시간후 혈당치가 243mg%로 상승되어 있었고 glycosylated Hb A_{1c}은 12.2%였다.

방사선 검사소견: 유방 조영술상 우측 유방의 상외부에 석회화 침윤을 가지는 경계가 불분명한 종물이 나타나 침윤성 악성 유방암으로 판독되었다.

수술: 환자는 당뇨로 인하여 약 5일간 sliding scale 및 eyetone검사로 인슐린(Humulin)을 처치하여 혈당치를 조절한 후에 수술을 시행하였다. 수술은 전신마취하에 먼저 종물의 일부를 절제하여 동결절편 검사를 시행한 바 유방의 악성종양으로 판독되어 유방조직 전체와 소흉근 및 액와부 임파절 청소를

포함하는 변형근치유방 절제술(Patey씨 술식)을 시행했으며 절제부에 Hemovac을 장치하였다.

병리학적 소견 : 술후 조직검사상 유방의 원발성 미만성 미분화 임파구성 악성 임파종으로 진단되었으며 우측 액와부의 임파절은 침범이 없었다(Fig 1, 2)

술후 경과 : 술후 처치는 Humulin을 주사하여 혈

당치를 조절하였으며 특별한 합병증없이 치유되어 술 후 14일째 퇴원하였음. 타장기 원발병소 및 침범 유무를 조사하기 위해 흉부 및 복부전산화 단층촬영을 시행한 결과 이상이 없었으므로 Ann Arbor병기 I_A로 분류하여 치료방사선과에서 4140CGy의 방사선 조사를 시행했으며 술후 약 6개월이 지난 현재까지 별다른 이상은 보이지 않고 있다.

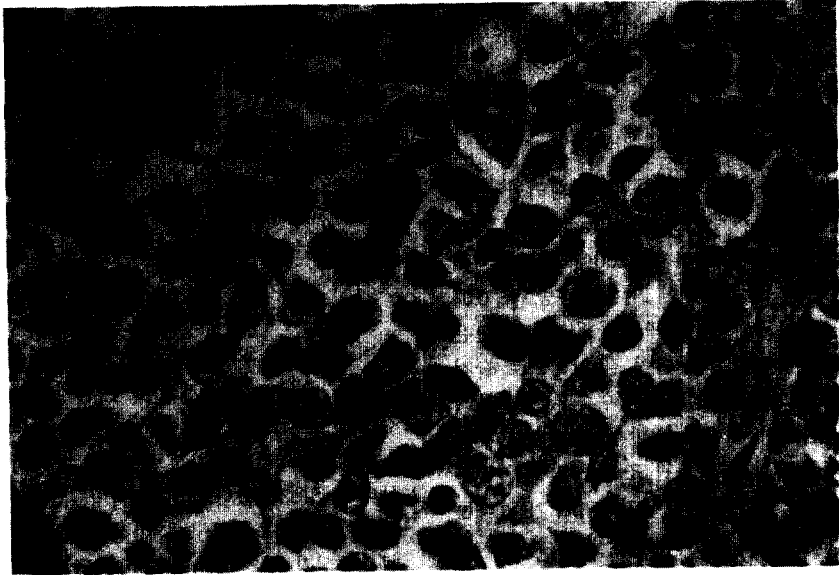


Fig 1. Malignant lymphoma showing a diffuse monotonous proliferation of poorly differentiated lymphocytes mainly of small cleaved cells(H & E, x 100)



Fig 2. The nuclei are irregular with marked indentations(↑) and angularity(H & E, x 1,000)

고 찰

임파절의 악성 임파종은 전체 악성 임파종의 약 12~37%를 차지하는 것으로 보고되고 있으며^{4, 22)} 잘 침범하는 장소는 상기도, 상부 위장관, 골, 갑상선, 피부, 경막하 공간, 고환, 유방등의 순으로 보고되고 있다.²⁹⁾ 특히 유방의 원발성 악성 임파종은 서론에서 언급한 바와같이 매우 희귀한 것으로 보고되며 그 이유는 Ferguson⁷⁾에 의하면 위장관이나 폐에 비해 임파조직의 양이 비교적 적기 때문이라고 설명했고 대개 증례보고 형식으로 문헌고찰과 함께 보고하고 있으며 지금까지 문헌상 약 250예가 보고되어 있는 정도이다. 본원에서는 1978년 암등록을 실시한 이래 지금까지 유방암이 411예로 이 중 유방의 원발성 악성 임파종은 이번이 처음이며 국내에서는 문헌고찰상 유방의 악성 임파종이 2예 보고되어 있으나^{39, 40)} 원발성이 아닌것으로 사료되며 아직까지 원발성 악성 임파종은 보고된 바가 없는 것 같다.

Wiseman³⁷⁾ 등은 유방의 원발성 악성 임파종의 진단에 필요한 조건으로 1) 적절한 병리조직검사가 이루어 질 수 있게 충분한 조직이 얻어져야 하며 2) 유방조직과 임파종 침윤이 같이 있어야 하며 3) 과거에 유방의 조직의 임파종이 없어야 하며 4) 유방의 원발병소라는 증거가 있어야 한다고 제시했다.

연령별 발생빈도를 보면 대부분의 보고에서^{5, 10, 23, 25)} 50대와 60대에 많은것으로 보고되고 있으나 Lattes²⁴⁾, Souza⁶⁾, Yoshida³⁸⁾ 등은 비교적 젊은 층에 많은 것으로 보고하고 있다.

발생부위를 보면 Wiseman³⁷⁾ 등은 31예중 우측과 좌측의 비율이 10 : 2, 양측성이 4예 Lawler²⁵⁾ 등은 32 : 18, DeCosse⁵⁾ 등은 8 : 6으로 대부분의 보고에서 우측에 많이 발생하는 것으로 보고하고 있으며 그 원인은 잘 모르는 것으로 되어 있으며 특히 동시성 혹은 속발성으로 양측을 다 침범하는 율이 높은 것으로 보고 하였다. 즉 Harrington¹²⁾, Stringer³⁵⁾ 등이 양측을 침범한 예를 보고한 이래 DeCosse⁵⁾ 등은 5년, Freedman¹⁰⁾ 등은 10년, 최근 Lamovec²³⁾ 등은 첫수술 후 8년의 간격을 두고 반대측에 동일한 조직형의 임파종 발생예를 보고하였다.

조직학적 분류를 보면 1966년 Rappaport³²⁾ 분류에 의해 대개 분류되며 대부분의 보고에서 미만성이 결절성 보다 월등히 많으며^{5, 23, 24, 27, 30, 34, 37, 38)} 미만성 조직구형이 가장 많은 것으로 보고 되어있다.

진단은 일측성인 경우는 보통 수술전에 진단되기는 어렵고 술후 병리조직검사에서 진단되며 양측에 다 발생 종물이 촉지시는 일단 임파종의 가능성도 염두에 두어야 한다.

최근 임파절 외 악성 임파종의 일부에서 공통된 임상적, 병리조직학적, 면역조직화학적 특성을 가지고 있으며 이를 Bienenstock과 Befus²⁾가 정의한 mucosa-associated lymphoid tissue(이하 MALT)을 가지는 기관에서 유래하는 것으로 보고되며^{1, 13, 16, 18, 19, 28)} 이를 MALT임파종이라하며 이는 주로 위장관(GALT), 폐(BALT)에서 발생하며 장관이나 장간막 임파선의 B-cell이 다른 기관의 점막으로 이동해서 생긴 것으로 생각하며 유방에도 발생한다고 보고하고 있다.^{11, 20, 36)}

이들 MALT임파종의 특징을 보면 첫째 점막선의 상피세포가 임파종세포로 침윤되는 이른바 임파상피병소(lymphoepithelial lesion)을 나타내며^{16, 18)} 둘째 면역학적으로 monotypia를 나타내는 임파종세포의 형질세포로의 분화이며¹⁷⁾ 셋째 주위 임파절 전이가 있기전에 원발부위로부터 다른 MALT부위의 암의 전이를 자주 볼 수 있다는 것이다. 특히 Tetano³⁶⁾ 등의 조사에 의하면 유방의 임파종의 면역세포 표지연구에서 임파종 세포들이 표면 IgA에 양성인 것으로 나타나며 이는 유방이 IgA 생성과 분비의 주 장소이며^{3, 15)} 특히 모유가 많은 분비 IgA를 포함하므로³¹⁾ 임신중이나 수유중에 잘 발생한다는 보고도 있으며 본원에서도 그런 예를 보고한 바 있다.³⁹⁾

치료는 보고된 예들에 의하면 다양하게 시행되었으며 대개 병기에 따라 다르나 병변이 국소적일때는 근치 절제술을 시행한 후 방사선 조사를 하는 것이 가장 좋은 것으로 보고되고 있으며 진행된 경우는 전신적 화학요법을 병행하는 것이 정설로 되어 있다.

생존율은 DeCosse⁵⁾ 등의 보고에는 5년 생존율이 64%이며 10년 생존율은 54%로 상당히 좋은 것으로 되어 있으나 그 이후의 보고들에 의하면^{24, 25, 29, 36-38)} 대체로 예후가 불량한 것으로 되어있으며 예후에 영향을 미치는 인자는 병기의 정도와 조직학적 분류이며 결절성이 미만성보다 분화형이 미분화형보다 또 임파구성이 조직구형보다 좋은 것으로 보고되고 있다.

요 약

저자들은 우측유방에 종물을 주소로래원한 58세 여자환자에서 유방 절제술후 병리조직학 검사에서

유방의 원발성 미만성 미분화 임파구성 악성 임파종으로 진단되어 술후 방사선 조사를 시행한 후 별 이상없이 추적중인 환자를 본원에서 처음 치험하였기에 보고하는 바이다.

참 고 문 헌

1. Anscombe AM, Wright DH: Primary lymphoma of the thyroid: A tumor of mucosa-associated lymphoid tissue. *Review of seventy-six cases. Histopathology* 1985; 9: 81-97.
2. Bienenstock J, Befus AD: *Review: Mucosal immunology*,—. *Immunology* 1980; 41: 249-270.
3. Brandtzaeg P: Mucosal and glandular distribution of immunoglobulin components: Immunocytochemistry with a cold ethanol-fixation techniques. *Immunology* 1974; 26: 1101-1114.
4. Brown TG, Peters MV, Bergsagel DE, Reid J: A retrospective analysis of the clinical results in relation to the Rappaport histologic classification. *Br J Cancer* 1975; 31: 174-186.
5. Decosse JJ, Berg JW, Fracchia AA, Farrow JH: Primary lymphosarcoma of the breast. A review of 14 cases. *Cancer* 1962; 15: 1264-1268.
6. De Souza LJ, Talvalkar GV: Primary malignant lymphoma of the breast. *Indian J Cancer* 1978; 15: 30-35.
7. Ferguson DJP: Intraepithelial lymphocytes and macrophages in the normal breast. *Virchow Arch* 1985; 407: 369-378.
8. Fisher MG, Chideckel NJ: Primary lymphoma of the breast. *Breast* 1984; 10: 7-12.
9. Fragala G: Reticulosarcoma endotelimatoide della mammella. *Pathologica* 1938; 30: 64-69.
10. Freedman SI, Kagan AR, Friedman NB: Bilaterality in primary lymphosarcoma of the breast. *Am J Clin Path* 1971; 55: 82-87.
11. Goldblum RM, Ahlstedt S, Carlsson B: Antibody forming cells in human colostrum after oral immunization. *Nature* 1975; 257: 797-798.
12. Harrington SW, Miller JM: Lymphosarcoma of the mammary gland. *Am J Surg* 1940; 48: 346-352.
13. Herbert A, Wright DH, Isaacson PG, Smith JL: Primary malignant lymphoma of the lung: Histopathologic and immunologic evaluation of nine cases. *Hum Pathol* 1984; 15: 415-422.
14. Hofman WI, Goodman ML: Primary lymphosarcoma of the breast. *Arch Surg* 1968; 96: 410-413.
15. Hurlimann J, Lichaa M, Ozzello L: In vitro synthesis of immunoglobulins other proteins by dysplastic and neoplastic human mammary tissues. *Cancer Res* 1976; 36: 1284-1292.
16. Isaacson P: Middle East lymphoma and alpha-chain disease. *Am J Surg Pathol* 1979; 3: 431-441.
17. Isaacson P, Wright DH: Malignant lymphoma of mucosa-associated lymphoid tissue: A distinctive type of B-cell lymphoma. *Cancer* 1983; 52: 1410-1416.
18. Isaacson P, Wright DH: Extranodal malignant lymphoma arising from mucosa-associated lymphoid tissue. *Cancer* 1984; 53: 2515-2524.
19. Isaacson PG, Spencer J, Finn T: Primary B-cell gastric lymphoma. *Hum Pathol* 1986; 17: 72-82.
20. Jackson DE, Lally ET, Nakamura MC, Montgomery PC: Migration of IgA-bearing lymphocytes into salivary glands. *Cell Immunol* 1981; 63: 203-209.
21. Jernstrom P, Sether JM: Primary lymphosarcoma of the breast. *Surg Gynecol Obstet* 1966; 123: 1047-1051.
22. Jones SE: Clinical features and course of the non-Hodgkin's lymphomas. *Clin Haematol* 1974; 3: 131-160.
23. Lamovec J, Jancar J: Primary malignant lymphoma of the breast. *Cancer* 1987; 60: 3033-3041.
24. Lattles R: Sarcoma of the breast. *JAMA* 1967; 201: 531-532.
25. Lawler MR, Richie RE: Reticulum cell sarcoma of the breast. *Cancer* 1967; 20: 1438-1446.
26. Lin JJ, Farha GJ, Taylor RJ: Pseudolymphoma of the breast. In a study of 8654 tylectomies and mastectomies. *Cancer* 1980; 45: 973-978.
27. Mambo NC, Burke JS, Butler JJ: Primary malignant lymphoma of the breast. *Cancer* 1977; 39: 2033-2040.
28. Moore L, Wright DH: Primary gastric lymphoma: A tumor of mucosaassociated lymphoid tissue. A histologic and immunohistochemical study of 36 cases. *Histopathology* 1984; 8: 1025-1039.
29. Navas JJ, Battifora H: Primary lymphoma of the breast. Ultrastructural study of two cases. *Cancer* 1977; 39: 2025-2032.
30. Oberman HA: Primary lymphoreticular neoplasms of the breast. *Surg Gynecol Obstet* 1966; 123: 1047-1051.
31. Pittard WB: Breast milk immunology: A frontier

- in infant nutrition *Am J Dis Child* 1979; 133: 83-87.
32. Rappaport H: *Tumors of the hematopoietic system*. Washington DC Armed Forces Institute of Pathology, 1966.
33. Ross CF, Eley A: Lymphosarcoma of the breast. *Br J Surg* 1975; 62: 651-652.
34. Schouten JT, Weese JL, Carbone PP: Lymphoma of the breast. *Ann Surg* 1981; 194: 749-753.
35. Stringer P: Reticulosarcoma of both breasts. *Br J Surg* 1959; 47: 51-52.
36. Tateno M, Yoshiki T, Itoh T, Takamura M, Saito C: A case of primary B-cell lymphoma of the breast: Light and electron microscopy and immunologic cell markers. *Cancer* 1983; 52: 671-674.
37. Wiseman C, Liao KT: Primary lymphoma of the breast. *Cancer* 1972; 29: 1705-1712.
38. Yoshida Y: Reticulum cell sarcoma of the breast. *Cancer* 1970; 26: 94-99.
39. 안동호, 손수상, 박우현, 강중신: Malignant lymphoma of the lactating breast. *대한 외과 학회지* 1975; 17: 97-100.
40. 방영우, 김옥영: 양측 유방에 발생한 악성 임파종. *대한외과 학회지* 1977; 19: 61-65.