

Fluconazole 투여로 양호한 경과를 보인 경부 및 종격동림프절 효모균증 1예

계명대학교 의과대학 내과학교실

정강호 · 도영록 · 이춘식 · 허정숙 · 정화영 · 송홍석

서 론

효모균증(cryptococcosis)은 *Cryptococcus neoformans*에 의해 발생하는 불현상 또는 기회성감염으로 주로 호흡기를 통해 폐에 일차적 병소를 일으키고 혈행성으로 전신으로 파급되어 뇌와 뇌척수막을 주로 침범하고 그의 림프조직, 골 및 피부 등을 침범하는 아급성 내지 만성경과를 보이는 감염성 진균질환이다. 폐효모균증은 과거에는 주로 수술이나 부검에 의해 우연히 발견되는 경우가 많았으나 질환에 대한 인식이 높아지고 진단방법이 발달되고 항생제, 스테로이드제제, 면역억제제 등의 사용과 당뇨병, 림프종 및 AIDS 등의 증가로 인하여 본 질환의 진단율 및 발생빈도가 점차 증가 추세에 있다. 그러나 대부분 뇌와 뇌척수막을 침범하고 폐에 국한된 경우나 폐문이나 종격동을 침범하는 경우는 매우 드문 것으로 알려져 있다. 국내에도 뇌막염을 동반하지 않고 폐나 종격동만을 침범한 효모균증의 보고가 있었으나¹⁻³⁾ 본 예에서는 뇌 및 뇌의 침범없이 경부 및 종격동림프절종대의 소견만을 보여 악성림프종으로 의심했던 환자에서 조직검사상 *Cryptococcus*를 증명하고 새로운 항진균제인 fluconazole을 투여하여 양호한 경과를 보인 1예를 경험하였기에 이에 문헌 고찰과 함께 보고하는 바이다.

증 례

환 자 : 백○자, 여자 44세

주 소 : 경부 종물 촉진

현병력 환자는 건강히 지내던 자로 입원 6개월전 실시한 신체검사상 별다른 이상소견이 없다는 이야기를 듣고 지내왔으며, 입원 약 한달 전부터 간헐적

인 흉부 동통, 발열, 오한과 야한이 있으면서 체중이 1개월간 약 3kg 감소되던 중 10일전 부터 양측 경부에 종물이 촉진되어 개인병원 방문 후 본원으로 전원되었다.

과거력 및 가족력 : 특이 사항 없음.

이학적 소견 : 내원 당시 혈압 110/70mmHg, 맥박수 86회/분, 호흡수 18회/분, 체온은 37.8℃였으며, 의식은 명료하였고 심·폐음은 정상이었으며 경부 촉진상 양측경정맥 줄기를 따라 다소 압통이 있는 1-3cm 직경의 다수의 종괴가 촉진되었으며 복부소견상 간 및 비장의 종대는 관찰되지 않았으며, 다른 말초 림프절 종대는 없었고 신경학적 검사는 정상이었다.

검사실소견 입원 당시 시행한 말초혈액 검사상 혈색소 10.1g/dl, 백혈구수 8,690/mm³, 혈소판수 343,000/mm³이었고, 뇨검사 및 대변검사는 이상소견이 없었다 혈청검사상 칼슘 7.8mg/dl, BUN 9mg/dl, 총단백 6.4g/dl, 알부민 2.8g/dl, ALP 212IU/l, AST 20IU/l, ALT 26IU/l, lactic dehydrogenase 85.4IU/l, 요산 2.9mg/dl, ferritin 375.87mg/dl이었으며 IgE가 1,275IU/ml로 증가되어 있었으며 T세포와 B세포의 수는 정상이었고 단백전기영동검사상에 특별한 소견이 없었다. 폐기능검사와 심전도 검사는 정상소견이었다.

척수천자 소견 : 압력은 정상범위였고 적혈구 0/mm³, 백혈구 1/mm³, 단백질 19mg/dl, LDH 33.6 U/L, 당 60mg/dl이었고 목측검경법 및 배양검사상 음성이었다.

흉부 엑스선소견 : 단순 흉부 엑스선 촬영상 우측 폐문이 저명하고 경계가 불분명한 종괴모양의 병소를 보였으며 우측 폐하엽에 전반적인 기관지벽 비후의 소견을 보였다(Fig. 1)

전산화단층촬영소견 : 흉부단층촬영상 종격동과 양

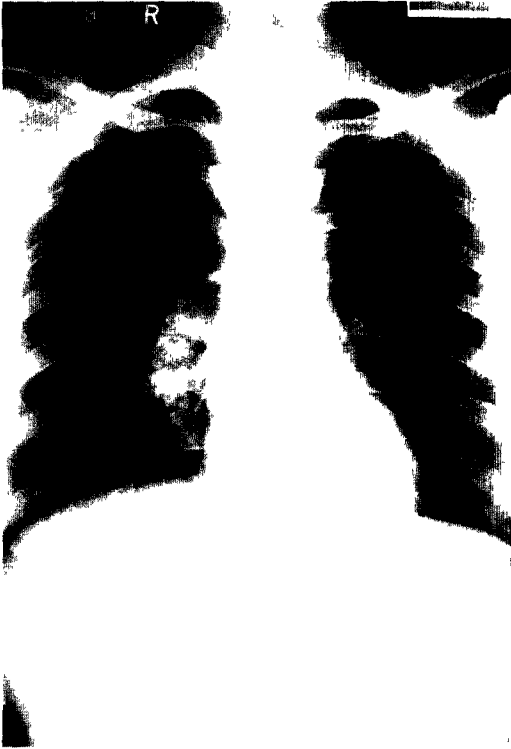


Fig. 1. Chest PA reveals ill defined soft tissue density in right hilar lesion, and diffuse thickened bronchial wall in right lower lobe.

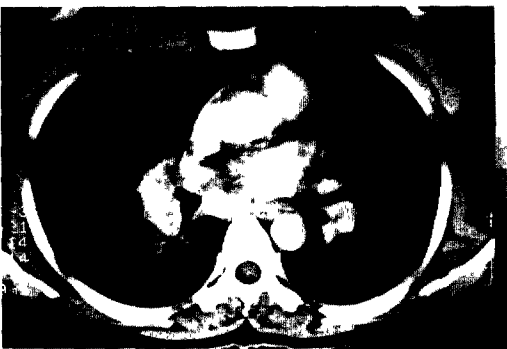

Fig. 2. Chest CT scan shows multiple conglomerated lymph nodes in mediastinum and both hilar lesion.

측 폐문 부위에 다수의 응괴된 결절성 병변이 산재되어 있었고(Fig. 2), 쇄골상과 양측 후경부에도 다수의 결절성 병변이 산재되어 있었으며(Fig. 3) 기

관지맥의 비후 이외는 다른 폐실질의 병변은 관찰되지 않았다. 복부 단층촬영상에는 간 및 비장의 종대나 다른 림프절의 종대는 관찰되지 않았다.

조직생검소견. 경부림프절 생검을 실시하여 조직소견상 대식세포, 림프구 및 거대세포로 구성된 다수의 만성 육아종성병변이 관찰되었고, 대식세포와 다핵거대세포 내에 다수의 효모(yeast)를 발견할 수 있었다(Fig. 4). Periodic acid schiff(이하 PAS로 약함)와 Giemsa 염색상 양성 반응을 보였고 mucicarmine 염색상 밝은 적색의 피막을 관찰할 수 있었으며, 악성 림프종의 증거는 관찰되지 않았다. 종격동경을 이용한 종격동림프절 생검조직소견상에

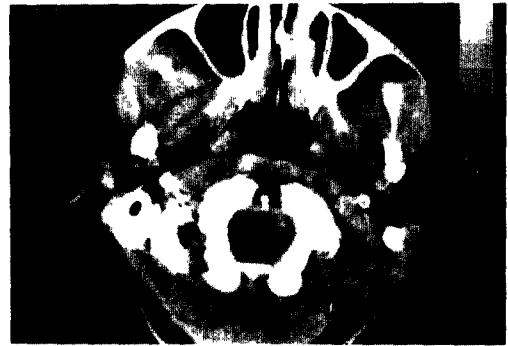

Fig. 3. Neck CT scan shows well demarcated multiple nodes in both cervical space.

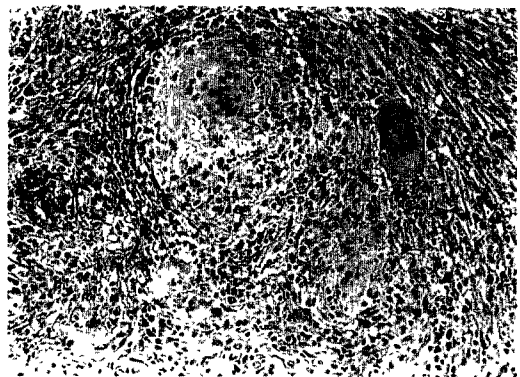


Fig. 4. Histologic findings of lymph node demonstrates granulomatous lesion consists of fibroblasts, epithelioid histiocytes and giant cells which contains numerous fungal spores in the cytoplasmic vacuole(H & E stain, x100).

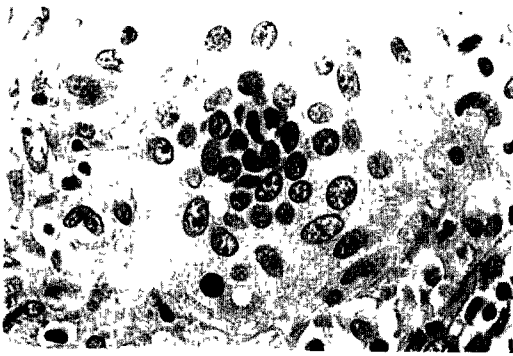


Fig. 5 On high power field examination, there are many fungal spores surrounded by capsule(H & E stain, x400).

도 수많은 육아종성병변과 발아하는 효모를 관찰할 수 있었으며, Giemsa, mucicarmine과 Fontana-Masson 염색에 마찬가지로 양성을 보여 효모균증으로 진단하였다(Fig. 5)

치료 및 경과 환자는 조직소견상 효모균증으로 진단하고 fluconazole을 매일 400mg씩 경구 투여하기 시작하여 한달 후에 경부종괴의 소실을 관찰할 수 있었으며 두달 후에 촬영한 흉부단층촬영상 종격동림프절의 종대가 현저히 감소된 것을 볼 수 있었다(Fig. 6) 환자는 3개월간의 fluconazole 투여 후 별다른 특이증상없이 정기적으로 외래관찰 중에 있다.

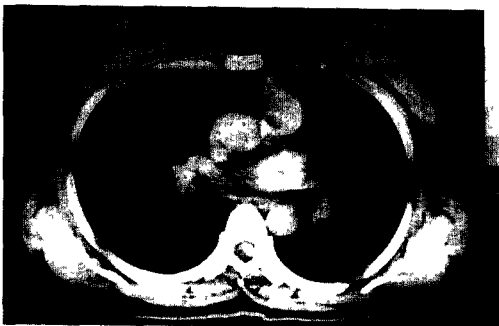

Fig. 6. Chest CT scan 3 months after fluconazole treatment, showing more resolution of lymphadenopathy.

고 찰

*Cryptococcus*는 출아를 하는 효모양 진균으로 1861년 Zenker에 의해 처음 기술되었으며 1952년

Lodder, Kreger Van Rij에 의해 *cryptococcus neoformans*라고 명명 되어졌다⁴⁾. 1914년 Verse⁵⁾가 처음으로 뇌막염을 보고하였고, 폐에 대한 감염은 1902년 Frothingham에 의해 말에서 처음으로 폐장 cryptococcosis가 발견되었으며⁶⁾ 인간에서는 1924년 Sheppe⁷⁾에 의해 처음 발견된 이후 1957년까지는 전세계적으로 27예 만이 보고되었다. 그 이후 병에 대한 인식의 향상과 정기검진 등으로 인한 흉부 촬영의 빈도가 증가함에 따라 발견하는 빈도가 증가되고 불현성 특히 폐결절형 감염을 발견하는 예가 증가하게 되었으며 최근에는 AIDS 환자에서의 감염이 증가하여 AIDS시 가장 빈발하는 치명적인 진균감염증으로 알려져 있다⁸⁾. 우리나라에서도 심 등¹⁾이 보고한 폐문부 림프절비대를 동반한 폐장 효모균증, 임 등²⁾이 보고한 폐장 효모균증 1예, 박 등³⁾이 보고한 종격동 종괴의 소견만을 보인 효모균증 예 등이 있으나, 저자들과 같이 경부림프절과 종격동림프절 종대의 소견만을 보여 악성림프종을 의심했던 환자에서 각각의 림프절에서 *Cryptococcus*를 증명하고 fluconazole을 사용하여 양호한 경과를 보인 예는 아직 보고된 적이 없었다.

효모균증의 감염경로는 주로 비둘기나 다른 조류의 배설물에서 나와 토양이나 공기 중에 부패균으로 존재하다가 호흡기를 통하여 원인균을 흡입하게 되면 폐에서 감염이 시작되며 가끔 편도선, 구강, 피부로부터 균이 침투하여 일차병소를 이루기도 한다⁹⁾ 숙주의 반응에 따라 90%는 폐에 국한되나 소수에서는 혈행성으로 전신에 퍼지는데 안구, 전립선, 고환, 심장, 간, 비장, 신장 및 림프절 등으로 전파되고 드물게는 림프계를 통해서도 전파된다. 사람에서 사람으로의 직접 감염은 보고된 바 없고 동물이나 동물, 동물이나 사람으로의 전파도 없는 것으로 알려져 있다. 이와같이 폐와 모든 장기에 올 수 있으나 가장 흔히 침범하고 진단이 용이한 장기는 역시 뇌와 척수막이다. 효모균증은 주로 남자에서 2-3배 더 흔하며 30세에서 50세 사이에 잘 발생하는 것으로 알려져 있으며¹⁰⁾ 종족이나 직업에 따른 차이는 없다는 보고도 있으나 백인에서 더 많이 발생하는 것으로 되어 있다. 선행질환으로는 림프종이 가장 흔하며 만성호흡기질환, 백혈병, 당뇨병, 간경화, 유육종증 및 스테로이드의 장기복용이나 항암화학요법으로 인하여 면역결핍된 환자를 들 수 있으며¹¹⁾ 최근에는 AIDS환자에서의 감염이 증가하여 미국에서는 현재 효모균증의 절반이 AIDS 환자에서 발생한다고 한

다¹²⁾. 그러나 약 50%에서는 신행질환이 전혀없이 발병하기도 하는데¹¹⁾, 본 예에서도 신행질환 없이 건강하던 사람에서 발생하였다. 임상증상으로는 기침, 미열, 객담, 흉통 및 전신피로감 등의 비특이적인 증상을 호소하며 병변이 중추신경계로 파급되기 이전까지는 증세가 경하나 중추신경계내로 파급된 후에는 급격히 진행하여 치료하지 않으면 사망에까지 이르게 되나, 타장기의 심한 감염증상이 있으면 뇌막 자극 증상이 드러나지 않는 수가 있으므로 반드시 뇌척수액 검사를 시행하여 중추신경계의 침범 여부를 확인해야 한다. 그리고 폐감염 자체만으로 사망하는 경우는 아주 드물다¹⁴⁾고 한다.

진단방법은 병소에서 원인균을 발견하거나 Sabouraud's agar, brain-heart infusion agar 등을 이용하여 집락을 관찰하는 것으로 객담이나 늑막액에서 균을 배양할 수 있는데 객담배양검사에서는 약 10%가 양성으로 나타난다¹³⁾. 과거에는 폐절제술 이후 조직에서 우연히 발견되는 수가 많았으나 근래에는 기관지내시경을 이용하여 기관지세척술을 하거나 폐조직검사를 통해 수술전 진단율이 높아졌다. 광학현미경검사상 *Cryptococcus*는 methenamine silver나 PAS염색에서 잘 보인다고 하며 Fontana-Masson 혹은 mucicarmine 등의 특수염색이 많이 시행되고 있다. 뇌막염이 있을 때는 뇌척수액검사를 통한 목검검정법시 50% 이상에서 피막을 가진 효모를 볼 수 있다¹²⁾고 한다. 그 외에 혈청학적 검사로 complement fixation, latex agglutination test 등의 방법을 통하여 환자의 혈청과 뇌척수액에서 항원과 항체를 측정하고 있으며 이는 진단 뿐 아니라 질병의 경과 관찰에도 도움을 주어 항원의 역가가 높으면 예후가 나쁘고 치료 후 항체가 증가하면 좋은 예후를 나타낸다고 하며¹⁵⁾, 뇌척수염시는 90%이상의 양성율을 보이거나 그 이외의 병변에서는 양성율이 낮은데 폐에서는 단지 1/3에서만 양성으로 나타나 폐장 진단에 가장 중요한 검사는 역시 병리조직검사이다. 방사선학적으로는 분명한 특징적 소견은 없으나 침범되는 모양에 따라 단발성 종괴, 결절성 병변, 침윤성 병변 등의 3가지 형태로 나눌 수 있는데¹⁴⁾ 면역결핍환자에서는 침윤성 병변이 더 빈번하고 때로는 단발성이나 다수의 폐종괴로 나타나 원발성 또는 전이성 암과 유사한 소견을 보이기도 한다. 그 외의 특징으로는 대개 폐하부에 잘 생기고 동공형성이나 늑막삼출, 속립성 형태, 폐문과 종격동립프절종대의 소견은 드물며 이러한 소견은 주로 면역

결핍환자에서 볼 수 있다고 한다. 감별할 질환으로는 폐종양이 가장 중요하며, 미만성 폐침윤양상에서는 폐결핵과의 감별이 중요하다. 그외에도 유육종증, 기관지 확장증, 진폐증 및 포충낭증(hydatid cyst) 등과의 감별해야 한다. 병리조직학적 소견은 다양하게 나타나며 면역이 저하된 환자에서는 염증반응이 미약하거나 거의 없는 경우가 많으며, 면역기능이 정상이거나 만성적인 병변에서는 만성 육아종성 병변을 보인다¹⁶⁾고 한다.

효모균증의 치료는 Appelbaum과 Shtokalto¹⁷⁾가 amphotericin B를 사용한 이래 널리 쓰이고 있으나 신독성이 있고 발열, 구토, 정맥염 등의 부작용을 일으킨다. 그 이후 5-flucytosine(이하 5-FC로 약함)을 사용하게 되었으나 단독사용시 내성균이 출현하여 치료에 실패하는 경우가 많아 amphotericin과 병합함으로써 상승작용을 얻고 5-FC가 혈뇌장벽을 잘 통과하므로 뇌막염시 병합요법을 많이 사용하게 되어 단독 사용시의 부작용을 감소시킬 수 있었다. 그러나 5-FC도 혈액 및 간독성이 있는 것으로 알려져 있다. 그 이후 독성이 덜한 imidazole 제제인 miconazole 이나 ketoconazole이 알려지면서 amphotericin 이나 5-FC로 효과를 못보는 경우나 부작용이 심각한 경우 이들 약제가 사용되기도 하며 이들과의 병합요법이 연구되어 단독사용시 보다 amphotericin이나 5-FC를 병합사용시 더 우수하다는 보고가 있으나¹⁸⁾, amphotericin-B와 miconazole은 서로 길항한다는 보고도 있고¹⁹⁾ 병합사용이 항상 우수하지 않다는 보고도 있다²⁰⁾. 또한 imidazole계는 장기간 사용해야 효과가 있는 것으로 알려져 있으며 장기사용시 오심, 구토, 식욕부진, 발진, 이상감각, 간독성 및 혈소판감소증 등의 부작용이 나타나는 것으로 알려져 있다. 그 이후 부작용이 적고 보다 더 광범위한 항진균력을 가진 새로운 triazole계가 개발되어 경구용 itraconazole을 사용하여 효과를 보았다는 보고도 있었으며²¹⁾ 최근에는 fluconazole이 개발되어 임상에 많이 사용되고 있다. Fluconazole은 새로운 세대의 triazole계 항진균제로 진균막에 필수적인 ergosterol의 합성에 관여하는 cytochrome P450을 선택적으로 저해하여 항진균 작용을 발휘하는 것으로 칸디다증과 효모균증에 잘 듣는 것으로 되어 있으며 다른 azole 합성체인 ketoconazole이나 itraconazole과 달리 단백질과의 결합력이 낮아 혈뇌장벽을 잘 통과하고 경구로도 거의 완전히 흡수되며 위장관에 대한 부작용도 경미하나 단지 5%이하에서

무증상적인 간효소의 증가를 볼 수 있으며, 심한 간 손상은 드물지만 간기능이상을 가지고 있는 사람에서는 추적검사를 필요로 하며 ketoconazole에서 보는 testosterone 합성장애는 관찰되지 않는다고 한다. 대개 용량은 하루 50-400mg을 한번 주는 것으로 되어 있으며 경구나 정맥투여시나 용량은 동일하다. 단 이 약제는 16세이하에서는 사용하지 말아야 하고 임신모와 수유중일 때는 사용해서는 안된다고 한다. 현재 AIDS시 효모균증의 치료에는 amphotericin 단독 또는 5-FC와의 병합요법으로 초기치료를 하고 유지요법으로 fluconazole을 투여하는 방법이 많이 사용된다¹⁾. 그 이외의 치료제로 통상적인 amphotericin B보다 신독성이 덜한 liposomal amphotericin B(AmBisome)가 사용되기도 하나 아직 그 효능에 대해서는 미지수이고²⁾, AIDS에 있어서 감염의 빈도가 증가됨에 따라 면역학적 측면이 관심을 끌게되어 숙주의 방어기전에 T세포 매개 면역이 가장 중요한 역할을 한다는 사실과 CD4와 CD8 세포의 방어적 역할이 알려지면서 이를 이용한 새로운 항진균제의 개발과 전신적 또는 폐내 cytokine의 투여에 대한 연구를 가능하게 했다³⁾. 예후에 영향을 미치는 인자로는 폐외전파와 환자의 면역기능상태가 중요하게 작용한다고 하며 효모균증은 재발이 잦으므로 12-18개월 농약은 3개월마다 뇌척수액, 소변, 객담의 배양 및 항원검사를 통하여 추적검사를 해야한다.

이상에서 보는 바와같이 효모균증은 주로 뇌와 뇌척수막을 침범하고, 폐에 국한되거나 종격동을 침범하는 경우는 매우 드문 것으로 되어 있으며, 때로 폐종괴로 나타나 폐암으로 오인하는 경우가 있으나 본예에서 보는 바와 같이 뇌막자극증상 없이 경부 및 종격동림프절 종대의 소견만을 보여 악성림프종의 의심하는 경우 드물지만 효모균증도 감별질환에 포함해야 될 것으로 생각된다

요 약

저자들은 선행질환이 없는 긴상하던 환자에서 경부 및 종격동림프절종대의 소견을 보여 악성림프종으로 의심했던 환자에서 조직검사를 통해 효모균증을 증명하고 triazole계 항진균제인 fluconazole을 사용하여 양호한 경과를 보인 1예를 경험하였기에 문헌고찰과 함께 보고 하는 바이다.

참 고 문 헌

1. 심상범, 전영빈, 김종호, 외 폐문부 임파선비대를 동반한 폐상 Cryptococcus 증 1예. 설핵 및 호흡기질환 1984. 31. 197-202
2. 임호영, 이강석, 안철민, 손희영, 김성규, 김기호. 폐상 cryptococcosis의 1예 보고. 대한 내과학회잡지 1985; 30. 118-122.
3. 박춘식, 안상용, 이성희, 홍원기, 김성구. 종격동종괴의 소견만을 보인 Cryptococcosis 1예. 대한 내과학회잡지 1986. 30. 567-573.
4. Bennett JE Cryptococcosis, in Beeson PB, Mc Dermott W(eds) *Textbook of medicine*, ed 14 Philadelphia, WB Saunders Co, 1975, p. 449.
5. Verse M Ueber einen fall von general: sierter blastomykose beimmenschen. *Verh Deutsch Ges Path* 1914; 17. 275-282.
6. Diamond RD *Cryptococcus neoformans* pneumonia. *Resp Infection*, 1983 pp. 341-351.
7. Sheppe WM. Torula infection in man. *Am J Med Sci* 1924. 167. 91-97.
8. Desmukes WE Cryptococcal meningitis in patients with AIDS. *J Infect Dis* 1988; 157:624
9. Lewis JL, Rabinovich S: The wide spectrum of cryptococcal infection. *Am J Med* 1972. 53. 315-322.
10. Campbell GD Primary pulmonary cryptococcosis. *Am Rev Resp Dis* 1966. 94. 236-241.
11. Hatcher CR, Sehdeva J, Waters WC, et al: Pulmonary cryptococcosis. *Thorax* 1971; 61. 39-49.
12. Bennett JE Cryptococcosis, in Isselbacher KJ, Braunwalt E, Wilson JD, et al(eds) *Harrison's principles of Internal Medicine*, ed 13 New York, McGraw-Hill, 1994, pp. 859-860.
13. Diamond RD Cryptococcus neoformans, in Mandell GL, Douglas JR, Bennett JE(eds). *Principles and practice of infectious diseases*, New York, Churchill & Livingstone, 1990, pp. 1980-1989.
14. Cohen AA, Davis A, Finegold SM Chronic

- pulmonary cryptococcosis. *Am Rev Resp Dis* 1965, 91: 414-419.
15. Fisher BD, Armstrong D: Cryptococcal interstitial pneumonia. *N Engl J Med* 1977, 297: 1440-1451.
16. Baker RD, Hagen RR: Tissue diagnosis in cryptococcosis. *Am J Clin Path* 1955, 24: 14-24.
17. Appelbaum E, Shtokalo S: Cryptococcus Meningitis arrested with amphotericin B. *Ann Int Med* 1957; 47: 346-352.
18. Wytt CND, Dickson PL, Holt GW: Cryptococcal meningitis- A review of 32 years experience. *J Neurol Sci* 1982, 53: 283-292.
19. Bennett JE, Dismukes WE, Duma RJ, et al. A comparison of amphotericin B alone and combined with fluorocytosine in treatment of cryptococcal meningitis. *N Engl J Med* 1979, 301: 126-131.
20. Craven PC, Graybill JR: Combination of oral fluorocytosine and ketoconazole as therapy of experimental cryptococcal meningitis. *J Inf Dis* 1984, 149: 584-590.
21. Goh CL. Cutaneous cryptococcosis successfully treated with itraconazole. *Cutis* 1993, 51: 377-380.
22. Coker R, Tomlinson D, Harris J. Successful treatment of cryptococcal meningitis with liposomal amphotericin B after failure of treatment with fluconazole and conventional amphotericin B. *AIDS* 1991, 5:231-232.
23. Gary B, Huffnagle, Mary F. Animal model of human disease (Pulmonary cryptococcosis) *Am J Pathol* 1992; 141: 1517-1520.

=Abstract =

**A Case of Cryptococcosis presenting as Cervical and
Mediastinal Lymphadenopathy, and showing Good
Response after Treatment with Fluconazole**

**Gang Ho Jeong MD; Yong Rok Do MD; Chun Sik Lee MD;
Jeong Suk Hur MD; Hwa Young Jung MD; Hong Suck Song MD**

*Department of Internal Medicine, Keimyung University,
School of Medicine, Taegu, Korea*

Cryptococcosis is a subacute or chronic mycotic infection caused by *Cryptococcus neoformans*. Authors experienced a case of cryptococcosis, resembling malignant lymphoma that restricted in cervical and mediastinal lymph node. A 44-year-old female patient was admitted with complaints of weight loss, fever, chill and palpable multiple neck mass. Chest PA and CT scan showed multiple discrete nodular masses in both cervical, hilar, supraclavicular and mediastinum. In section of cervical and mediastinal lymph node biopsy, Fontana-Masson and mucicarmine positive-cryptococcus was found. And there was no evidence of malignant lymphoma. The patient was treated with oral fluconazole 400mg/day for 3 months and showed good response.

Key Words Cryptococcosis, Fluconazole, Lymphadenopathy