

난치성 신생혈관 녹내장에서 Molteno implantation 3례

계명대학교 의과대학 안과학교실

이세엽 · 김기산

서 론

신생혈관녹내장은 망막 중심동·정맥폐쇄나 당뇨병성 망막증의 합병증으로서 홍채면에서 발생하는 신생혈관들이 우각으로 진행하여 섬유주 위로 fibrovascular membrane을 형성하여 방수유출이 차단되어 안압이 올라가는 질병이다. 시력보존과 안압조절을 위하여 약물치료와 미세수술법의 발전에도 불구하고 신생혈관녹내장은 아직도 치료하기 힘든 난치성 녹내장이다. 예방적 조치로써 망막 혹은 전방각광응고가 홍채와 우각부의 혈관신생을 막을 수 있으나, 그 시기를 놓치거나 치료가 실패하여 녹내장이 발생하면 기존의 수술방법인 누공수술로는 성공율이 낮다¹⁾. 이러한 기존의 수술방법을 보완하기 위해 1906년에 horsethair를 이용한 Seton 수술을 시작한 이후 여러가지 glaucoma implant가 고안되어 왔다²⁾. 그 중 실리콘관과 상공막판으로 구성된 Molteno implant는 신생혈관녹내장과 같은 난치성 녹내장에 효과적인 수술방법^{3,4)}으로 알려져 있다.

저자들은 다른 수술방법으로 안압이 조절되지 않았거나, 수술 후 예후가 불량할 것으로 예상되는 신생혈관녹내장 환자 3례에서 Molteno implantation 수술을 경험하였기에 문헌고찰과 함께 보고하는 바이다.

증례 1

64세 남자환자가 1991년 3월 7일 내원 4일전부터 우안의 시력감퇴와 안통으로 본원을 방문하였다. 초진시 시력은 광각이었고 우안의 안소견은 각막부종이 보였고 망막은 전반적으로 창백하고 혼탁되었으며 다량의 면화반이 보였다. 유두는 경계가 불분명하며 위축되었고 중심와는 Cherry-red spot을 보여 망막중심동맥폐쇄가 있음을 알 수 있었다. 안압은 47mmHg이었고 우각경 검사상 우각은 Grade IV로

넓었다. 약 1달간 녹내장의 약물치료로써 탄산탈수효소억제제와 베타차단제를 사용하였고 동시에 범망막광응고를 시행하였으나 별 호전이 없었고 홍채에 신생혈관과 우각경 검사상 우각에 신생혈관막이 나타나서 저자들은 망막중심동맥폐쇄에 의한 신생혈관녹내장으로 진단하고 동년 5월 14일과 1993년 2월 22일에 각각 angiocatheter implantation과 anterior chamber tube shunt through encircling buckling(ACTSEB)을 시행하였으나 삽입한 관의 원위부가 섬유성조직으로 막혀서 1993년 9월 9일 Molteno implantation(Molteno implant: F. C. I, Paris, France)(Fig. 1)을 시행하였다.

구후마취하에 상직근과 외직근의 한 가운데서 각막윤부로부터 약 5mm 떨어진 위치에 결막을 각막윤부와 대칭되게 절개한 후 결막창으로부터 Tenon 씨낭하 공간을 노출시켰다. 실리콘관이 위치할 부위에 0.02% Mitomycin C로 노출된 부위를 약 2분간 적시고 난 뒤 BSS(balanced salt solution)으로 충분히 씻어낸 다음 실리콘관의 앞쪽끝이 각막윤부로부터 8mm 정도 떨어진 곳에 위치하도록 실리콘관을 9-0 nylon 봉합사로 고정하였다. 사각형모양의 공막편은 5×7mm로 만들고 실리콘관은 그 끝이 전방내에 2-3 mm 들어갈 수 있게 자른 후 전방천자를 3시 혹은 9시 부위에 시행하고 22게이지 주사침으로 실리콘관의 삽입 예정부위에 홍채와 평행하게 전방천자를 시행하였다. 삽입관을 주사침이 만든 길을 따라 넣고 10-0 nylon 봉합사로 공막에 2개소 봉합한 후 Tenon 씨낭과 결막을 각각 8-0 vicryl과 10-0 nylon으로 연속봉합하였다. 전방천자 부위로 BSS를 주입하여 전방을 형성하였고 Tobramycin 30mg과 Dexamethason 2.5mg을 수술부위에서 떨어져 결막하에 주사하였다. 수술후 0.3% ofloxacin과 fluorometholone 점안액을 하루에 매 3시간마다 사용하였으며, 수술 전 사용하였던 녹내장 약물요법은 모두 중지하였다.




Fig. 1. Molteno implant. Silicon tube is connected to the plate.

수술 후 4일간 전방이 일시적으로 얇아졌으나 치료없이 호전되었고 시력은 술전의 광각상태를 유지하고 있었고 홍채의 신생혈관들은 술전에 비해 현저하게 위축되었다. 퇴원 후 현재까지 전방내 삼입관이 특별한 합병증 없이 잘 고정되어 있으며 적도부에 위치한 넓은 여과포우를 볼 수 있고 안압은 녹내장 치료약물 없이 7내지 16mmHg 사이로 조절되고 있

다(Fig. 2, 3).

증례 2

52세 여자환자가 1994년 5월 3일 내원 1-2년전부터 서서히 시작되는 시력감퇴가 있었으나 불편없이 지내다가 내원 15일전부터 안통과 두통을 주소로 개인병원 방문후 본원으로 전원되었다. 환자는 과거력

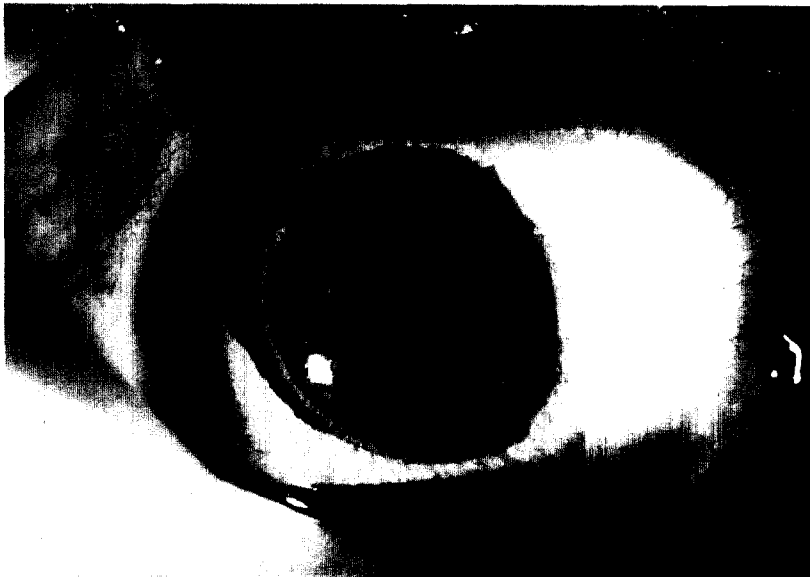

Fig. 2. Eye of patient 1, 3 months after surgery.

The tube of Molteno implant is 3mm into the mid-anterior chamber.

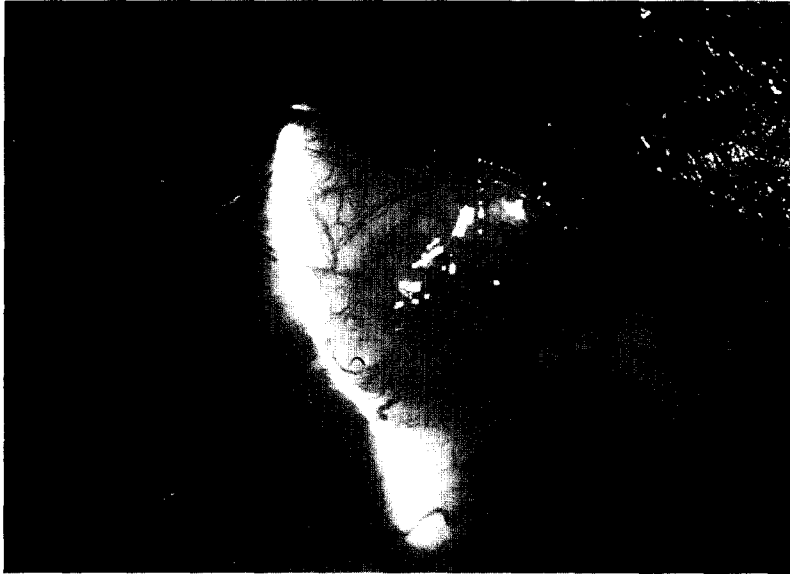


Fig. 3. Posterior filtration bleb is diffusely elevated above the plate with good intraocular pressure.

상 특별한 병력은 없었으며 초진시 좌안시력이 광각이었고 안소견을 보면 전안부는 각막부종, 홍채 전면부에 신생혈관이 보였으며, 안압은 64 mmHg로 높았다. 망막의 후극부는 전반적으로 부어있었고, 경성삼출물과 출혈을 볼 수 있었으며 우각경 검사상 우각은 신생혈관막에 의해 덮혀있었다. 망막중심정맥폐쇄에 의한 신생혈관녹내장으로 진단하고 약물치료를 실시하였으나 안압이 조절되지 않고 자각적증상이 계속되어 동년 6월 7일 Molteno implantation을 시행하였다.

수술 후 안압은 6내지 10mmHg 사이로 조절되었고 약 4일간의 양은 전방을 보였으며 술후 5일에 전방출혈이 생겼으나 다른 합병증 없이 수 일내에 회복되었다. 퇴원 3주후에 다시 전방출혈이 생겼으나 2주내에 모두 흡수되어 술전과 동일한 시력과 10내지 15mmHg사이의 정상안압을 유지하였다.

증례 3

46세 남자환자로서 1994년 5월 26일 내원 2년전부터 서서히 시작되는 시력감퇴가 있었으나 치료없이 그냥 지나다가 내원 2달전부터 우안의 안통, 시력저하, 동반된 두통, 오심 및 구토가 나타나 개인병원을 방문한 후 본원으로 전원되었다. 초진시 우안시력은 광각이었고 우안의 안소견을 보면 전안부는 각막부종, 각막출혈, 홍채 전면부의 신생혈관, 포도막외반의 소견을 나타내었고, 망막은 전반적으로 부어있었

고, 경성삼출반과 출혈이 관찰되었다. 우각경 검사상 우각은 섬유혈관성 조직으로 덮혀있었고 Grade I으로 좁아져 있었다. 과거력상 고혈압이 있어 간헐적으로 약물치료를 한 병력이 있었다. 망막중심정맥폐쇄에 의한 신생혈관녹내장으로 진단하고 약물치료를 하였으나 별 호전없어 동년 8월 1일 Molteno implantation을 시행하였다.

술후 2일까지 양은 전방을 유지하면서 안압은 5내지 10mmHg 사이로 유지되었으나 술후 3일에 전방이 소실되어 관이 홍채와 각막내피에 닿아 점탄물질을 주입하여 전방을 재형성하였다. 퇴원 후 현재까지 자각증상 없이 안압은 10내지 15mmHg 사이로 유지되고 있으며 술후 안압하강으로 인하여 홍채의 신생혈관들은 술전에 비해 위축되었으나 소멸되지는 않았다.

고 찰

신생혈관녹내장을 일으키는 원인으로는 당뇨병성 망막증, 고혈압 등에 의한 망막중심정맥폐쇄증, 망막중심동맥폐쇄증, 망막박리, 망막모세포종, 악성흑색종, 포도막염, 말기 녹내장 등이 있는데, 이러한 질병에서 혈관신생을 일으키는 기전은 아직 정확하게 밝혀지지 않았으나 당뇨병성 망막증이나 망막폐쇄성 혈관질환에서와 같이 망막의 혈행장애로 인한 저산소증²⁾과 중양에서 생성되는 angiogenesis factor³⁾

등이 그 원인으로 제기되고 있다. 저자들의 3례 중 1안은 망막중심동맥폐쇄에 의한 신생혈관녹내장으로 두차례 수술에 실패한 경우이었고, 2안은 망막중심정맥폐쇄증에 의한 것이었다.

약물로 조절되지 않는 원발성 녹내장은 기존의 수술방법인 누공수술로 70-90%의 높은 성공율을 나타내고 있다⁷⁾. 그러나 신생혈관녹내장, 무수정체 혹은 위수정체성 녹내장, 여러차례 누공수술이 실패한 녹내장 등 이른바 난치성 녹내장에서는 술후 섬유아세포의 증식과 결막하 섬유화가 과도하게 나타나기 때문에 성공율이 높지 않다. 오래전 부터 이러한 녹내장에 대한 연구가 활발하게 진행되어 implant를 이용한 shunt수술이 고안되어 왔다. 문헌으로 보고된 Seton 수술법은 1912년 Zorab에 의해 silk strip을 이용하여 수술한 뒤 이를 Aqueoplasty라고 명명한 이래⁸⁾ gold⁹⁾, tantalum¹⁰⁾, platinum¹¹⁾, autologous lacrimal canaliculus¹²⁾, gelfilm¹³⁾ 등의 implant를 삽입하여 전방에서 결막하로 방수를 유출시켜 안압을 조절하고자 하였으나 대부분 결막하 섬유화와 지속적인 염증 및 이물반응으로 인하여 실패하였다⁷⁾. 그 후 1969년 Molteno 등¹⁴⁾은 이러한 문제점을 극복하기 위해서 tube의 말단에 방수가 저장되도록 plate가 부착된 short tube Molteno implant를 최초로 고안하였고 그 이후 long tube implant로 개량하였다¹⁵⁾. Molteno implant는 각막의 윗부분을 관통하는 길이 16mm, 내경 0.30mm, 외경 0.63mm인 실리콘재질의 관과 지름 13mm, 가장자리 높이 2.0mm인 polymethylmethacrylate 혹은 silicon 상공막판으로 이루어져 있어 전방의 방수를 실리콘관을 통하여 상공막판과 Tenon씨 조직사이의 공간에 형성되는 135mm²의 면적을 갖는 여과낭포로 배출시키는 장치이다¹⁶⁾.

Molteno implant는 plate수에 따라 single plate, 여과포의 면적을 증가시키기 위한 double plate 두 종류가 있는데 대부분의 신생혈관녹내장 환자는 모양체 손상을 동반하고 있으므로 저자들은 3례 모두 single plate Molteno 를 사용하였다.

Rubin 등¹⁷⁾에 의한 상공막판주위에 형성된 여과포막의 조직학적 조건을 보면 내측은 공동으로 방수가 모이며 여과포막을 둘러싸고 있는 벽은 여러층의 섬유성 결합조직으로 이루어져 있으며 내벽에서 외벽으로 갈수록 결합조직은 더 조밀하며 내벽은 섬세한 섬유성 망상결체조직으로 되어있고 외벽은 모세혈관조직이 풍부하였다고 보고하였다. Minckler 등¹⁸⁾

은 이러한 여과포막의 조직학적 특성으로 방수가 조직 혹은 세포사이를 통한 passive diffusion이나 모세혈관을 통해 배출되는 것으로 생각하고 있다.

상공막판을 안구의 적도부에 위치하도록 공막에 고정시키면 앞쪽에 위치한 결막보다 뒤쪽의 결막이 조건상 여과낭포의 면적을 더 넓게 할 수 있고 섬유화에 의한 관의 말단부가 막히는 것을 방지할 수 있으며 방수의 투과도가 앞쪽 보다 뒤쪽 결막이 더 높은 잇점도 있다⁷⁾. 본 증례에서도 실리콘관의 앞쪽 끝이 각막윤부로부터 8mm 떨어진 곳에 위치하도록 고정시켜 방수의 투과도를 높이고 여과낭포의 면적을 넓게 하고자 하였다.

Molteno implant 수술의 장기간의 성공여부는 상공막판 주위의 여과포막의 두께와 여과포의 크기에 달려있고 여과포막의 두께가 얇을수록 면적이 넓을수록 더 많은 방수를 유출시키게 된다고 하였다¹⁹⁾. 초기에 Molteno²⁰⁾는 섬유조직에 의한 수술부위의 반흔을 막고 더 얇은 여과포막을 얻기위해 systemic corticosteroid, fluphenamic acid, colchicine 등을 사용하였고, 현재는 5-Fu, Mitomycin C 등의 항암제를 결막하주사 혹은 수술스폰지에 얼마간 접촉시키는 방법이 쓰이고 있다. 저자들도 3례 모두 systemic corticosteroid와 0.02% Mitomycin C를 2분간 실리콘관과 상공막판이 위치할 결막 및 공막판에 접촉시켜 술후 현재까지 비교적 낮은 안압을 유지할 수 있었다.

Molteno implantation으로 생기는 술후 합병증은 앞안압과 저안압, 전방소실로 인해 삼입관이 각막 내피세포와 홍체에 닿은 경우, 관이 염증성 삼출물이나 혈액에 의해 막히는 경우, 각막부종, 전방출혈, 백내장, 맥락막박리 및 출혈, 망막박리, 낭포성 황반부종, 악성녹내장 등이 있는데 이 중 전방소실과 저안압이 가장 심각한 합병증이다. Brown과 Cairns²¹⁾는 Single Molteno implant를 사용할 경우 23-100%에서 전방소실과 저안압이 생긴다고 보고하였고 이것을 예방하기 위하여 처음 수술시 실리콘관을 직근아래 6내지 8주후 여과포가 형성되면 전방에 관을 삽입하는 2단계 수술법이나²²⁾, 관을 흡수사로 일시적으로 묶는 방법¹⁴⁾, 관에 실을 넣어 두었다가 제거하는 방법²³⁾, 전방에 점탄물질을 주입하는 방법¹⁸⁾ 등이 있다. 그러나 이러한 방법은 단지 그 빈도수만 줄일 뿐 완전히 예방할 수는 없다⁷⁾고 한다. 본 증례에서도 이러한 합병증을 예방하기 위해 술중에 6-0 vicryl로 관을 묶었으나 증례 모두 술후 3-4일까지

앞은전방과 저안압을 보였고 증례 3에서는 전방이 소실되어 삽입한 관과 각막내피가 닿은 것은 실리콘관을 주사침으로 통과시킨 통로를 따라 방수가 쉽게 유출되었던 것으로 생각한다. 전방출혈은 증례 2에서 임원중, 퇴원 후 2차례 있었으나 기존의 보고들^{7, 23)}과 같이 수일내지 2주내로 흡수되었다.

Molteno 등¹⁶⁾은 홍채에 생긴 신생혈관의 활동성은 안압이 정상화 되면 혈관은 위축되고 다시 상승되면 혈액이 차게 되어 술전과 같이 확장되어 진다고 하였는데 본 증례 1과 3에서도 술후 안압하강에 따라 홍채의 신생혈관들이 위축되었고 증례 2에서는 안압하강과 관계없이 신생혈관들이 지속되어 이것이 수술전 후의 전방출혈의 원인이었다고 생각된다.

Molteno implantation에 의한 안압조절의 성공율은 저자들에 따라 58% 내지 91%로 보고^{15, 16, 18, 23)}하고 있으며 저자들의 경우에는 증례 1은 술후 1년, 증례 2, 3은 4내지 2개월간 7내지 16mmHg사이의 정상안압을 유지하고 있다.

요 약

저자들은 다른 수술방법으로 안압이 조절되지 않았거나 수술 후 예후가 불량할 것으로 예상되는 신생혈관녹내장환자 3례에서 single plate Molteno implantation을 시행하였든 바 각각 술후 1년, 4개월, 2개월에 자각증상 없이 7내지 16mmHg사이의 안압과 술전시력을 유지하였다. 그러나 술후 저안압과 전방소실 등의 후유증을 줄이기 위한 연구와 앞으로 더 많은 환자를 대상으로 장기적인 추적관찰이 필요하리라 생각된다.

참고문헌

1. Smith MF, Sherwood MB, McGorray SP: Comparison of the Double-plate Molteno drainage implant with the Schocket procedure. *Arch Ophthalmol* 1992; 110: 1246-1250.
2. Richard A: Reduction of intraocular pressure using plastics in surgery. *Am J Ophthalmol* 1960; 50: 733-742.
3. Molteno ACB: New implant for drainage in glaucoma. *Br J Ophthalmol* 1969; 53: 606-615.
4. Molteno ACB: Use of Molteno implants to treat secondary glaucoma. in Cairns JE(ed):

- Glaucoma. London, Grunelstratton, 1986, Vol I, pp.211-238.
5. Wise, GN: Retinal neovascularization. *Trans Am Ophthalmol Soc* 1956; 54: 729.
6. Folkman J, Merler E, Abernathy C, Williams G: Isolation of a tumor factor responsible for angiogenesis. *J Exp Med* 1971; 133: 275.
7. Melamed S, Fiore PM: Molteno implant surgery in refractory glaucoma. *Surv Ophthalmol* 1990; 34(6): 441-448.
8. Zorab A: The reduction of tension in chronic glaucoma. *Ophthalmoscope* 1912; 10: 258-261.
9. Stefansson J: An operation for glaucoma. *Am J ophthalmol* 1925; 8: 681-693.
10. Bick MW: Use of tantalum for ocular drainage. *Arch Ophthalmol* 1949; 42: 373-388.
11. Muldoon WE, Ripple PH, Wilder HC: Platinum implant in glaucoma surgery. *Arch Ophthalmol* 1951; 45: 666-672.
12. Gibson GG: Transcleral lacrimal canaliculus transplants. *Trans Am Ophthalmol Soc* 1942; 40: 499-515.
13. Lehman RN, McCaslin MF: Gelatin film used as a seton in glaucoma. *Am J Ophthalmol* 1957; 47: 690-691.
14. Molteno AC, Polkinghorne PJ, Bowbyes JA: The vicryl tie technique for inserting a draining implant in the treatment of secondary glaucoma. *Aust N Z J Ophthalmol* 1986; 14: 343-354.
15. Moteno ACB, Straughan JL, Ancker E: Long tube implant in the management of glaucoma. *S Afr med J* 1976; 50: 1062-1066.
16. Molteno ACB, Van Rooyen MMB, Bartholomew RS: Implants for draining neovascular glaucoma. *Br J Ophthalmol* 1977; 61: 120-125.
17. Rubin B, Chan CC, Burnier M, Munian L, Freedman J: Histopathologic study of the Molteno glaucoma implant in three patients. *Am J Ophthalmol* 1990; 110(4): 371-379.
18. Minckler DS, Heuer DK, Hasty B, Baerveldt G, Cutting R, Barlow WE: Clinical experience with the single-plate Molteno implant in complicated glaucomas. *Ophthalmology* 1988; 95(9) : 1181-1188.

19. Wilson RP, Cantor L, Katz J, Schmidt CM, Steinmann WC, Allee S: Aqueous shunt-Molteno versus Schocket. *Ophthalmology* 1992; 99(5): 672-678.
20. Molteno ACB: The optimal design of drainage implants for glaucoma. *Trans Ophthalmol Soc NZ* 1981; 33: 39-41.
21. Brown RD, Cairns JE: Experience with the Molteno long tube implant. *Trans Ophthalmol Soc UK* 1983; 103: 299-312.
22. Egbert PR, Liebert MF: Internal suture occlusion of the Molteno glaucoma implant for the prevention of postoperative hypotony. *Ophthalmic Surg* 1989; 20: 53-56.
23. Melamed S, Cahane M, Gutman I, Blumenthal M: Postoperative complications after Molteno implant surgery. *Am J Ophthalmol* 1991; 111(3): 319-322.

=Abstract=

Three cases of Molteno Implantation in Intractable Neovascular Glaucoma

Se Youp Lee, MD; Ki San Kim, MD

*Department of Ophthalmology, Keimyung University
School of Medicine, Taegu, Korea*

Neovascular glaucoma is a relatively common and severe complication of several retinal disorders, especially diabetic retinopathy and central retinal vein occlusion.

By mechanism that are not fully understand, a fibrovascular membrane develops on the iris and in the anterior chamber angle which obstructs aqueous outflow. The preservation of vision and control of intraocular pressure in patients with neovascular glaucoma remains a therapeutic challenge.

We performed one-stage, single plate Molteno implant surgery in three eyes of 3 patients with uncontrolled neovascular glaucoma. Postoperative intraocular pressure were controlled under 20 mmHg in all cases. Visual acuity is unchanged in all eyes. The postoperative complication included shallow anterior chamber and hypotony in all three eyes, flat chamber in one eye, and hyphema in one eye.

Key Words : Molteno implant surgery, Neovascular glaucoma,