

체외수정 시술 후 만삭에서 발견된 병합임신 1례

포항선린병원 산부인과, 해부병리과*

김병완 · 조창호*

서 론

1976년 Steptoe와 Edwards¹⁾에 의해 시행된 첫 체외수정에 의한 임신례는 자궁외 임신이었다. 이후 체외수정의 기술이 발달함에 따라 자궁외 임신 및 병합임신(heterotopic pregnancy)의 빈도가 증가하고 있고 관심도 높아지고 있다. 체외수정술 후 발생하는 병합임신의 빈도는 보고에 따라 차이가 있으나 약 1-2% 정도로²⁻⁴⁾ 정상 임신시의 병합임신 발생 빈도 1/30,000 내지 1/2,600^{5,6)}에 비해 매우 흔한 편이다. 따라서 자궁외 임신 또는 병합임신의 조기발견을 위해 주기적인 초음파 검색이 요구되어 지지만^{2,7-9)} 아직도 조기발견율은 낮다²⁻⁴⁾. 체외수정으로 인한 병합임신 발생의 증가는 복강내 장기의 해부학적인 변형^{8, 10, 11)} 배란 촉진제의 사용, 3개 또는 4개 이상 다수 수정란의 이식 등이 유인일 것이라 생각하고 있다^{3, 4, 12, 13)}.

저자 들은 체외수정 시술 후 주기적인 초음파 검색에도 불구하고 임신기간 중 발견이 안되고 제왕절개 분만시 우연히 난관내 종괴로 발견된 만성 난관내 임신 및 자궁강내 임신 즉 병합임신 1례를 경험하였기에 문헌 고찰과 함께 보고 하는 바이다.

증 례

환 자 : 윤○○, 38세, 가정주부

출산력 : ○-○-○-○

월경력 : 초경 15세, 주기 28일형, 지속기간 4일, 양은 중등도, 최종월경일은 1993. 10. 25일이었다.

가족력 : 특기사항없음

기왕력 : 23세때 폐결핵으로 1년간 약물치료후 완치되었다함.

9년전 불임용 주사로 복강경 검사를 받았음.

현병력 : 1993. 11. 10 서울 모 개인병원 불임클리

닝에서 체외수정(배아자궁내 이식)을 실시하고 93. 12. 본 병원에서 초음파 검사상 임신임을 진단 받고 별다른 문제 없이 주기적인 산전 진찰을 시행하던 중 38주 1일에 제왕절개술을 시행하였다.

입원시소견 : 혈압 110/60, 맥박 90회, 체온 36.5도, 호흡수 20회 였으며 기타 특이한 소견은 없었다.

초음파 소견 : 임신 초기 주기적인 질식 초음파 검사상 정상소견을 보였으며 임신중기 및 말기 초음파 소견에서도 경증 양수 과다증 이외에는 정상소견을 보였다.

수술소견 : 제왕절개술을 시행한 바 3.4 Kg의 정상 남아를 분만하였으며 좌측 난관 팽대부 근처에 3×3×2cm의 종괴가 보여 좌측난관 절제술을 시행하였다. 복강내 다른 특기할 소견은 없었다.

병리 조직학적 소견 : 절제된 난관은 길이 6cm 직경 2cm이며 팽대부 근처에 2.5cm 직경의 종괴가 있으며 종괴를 절개하니 응고된 혈액 및 일부 석회화된 물질이 보였다(Fig. 1). 현미경적 소견으로는 다수의 불분명한 괴사된 그리고 일부 석회화한 응모세포가 보였으며 오래된 혈종 및 혈색소를 함유한 대식세포가 많이 관찰되고 최근 출혈에 의한 응고된 혈종과 동시에 최근 출혈이 동반되어 있었다(Fig. 2). 따라서 오래된 난관 임신임을 확인할 수 있었다. 이런 형태학적인 소견은 methotrexate나 hyperosmolar glucose의 투여 후 보이는 조직학적 소견^{14, 15)}과 유사하였다.

고 찰

병합임신은 Novak¹⁶⁾에 따르면 1708년 Duverney에 의해 처음 보고된 아주 희귀하며 특이한 현상이다. 최근에는 보조 생식술(assisted reproductive technology)의 발달로 인하여 발생 빈도가 증가하고 있고 국내에서도 수차례 보고된 바가 있으며¹⁷⁻¹⁹⁾, 그 원인으로는 아마도 복강내 해부학적인 변형^{8, 10, 11)},

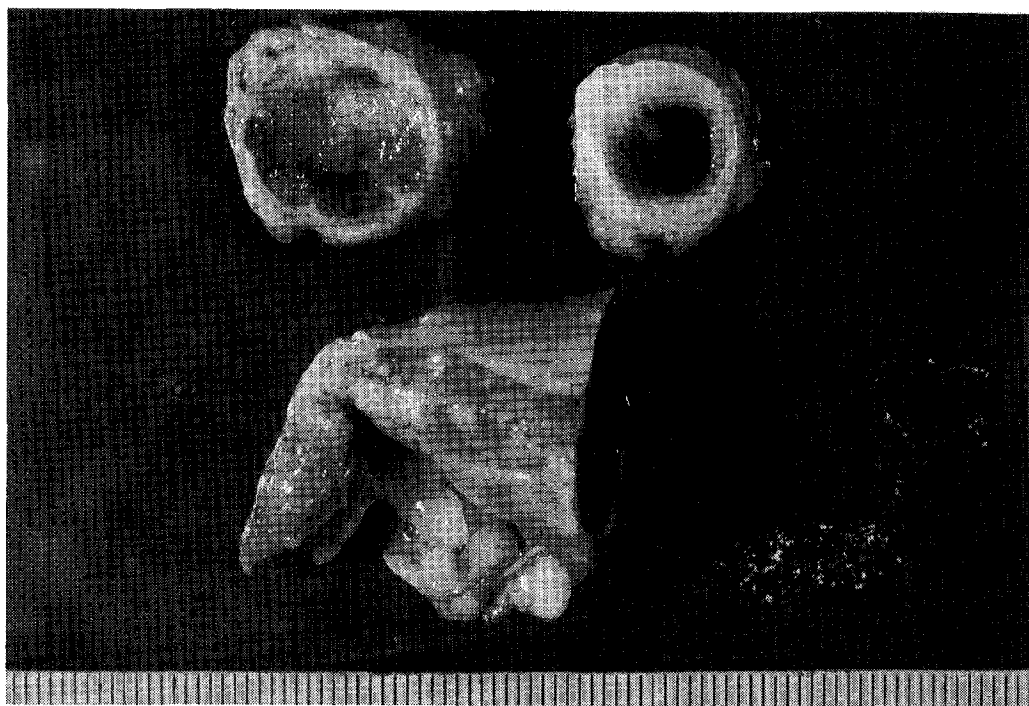


Fig. 1. There were old and recent hemorrhage with small calcified material in the salpingeal lumen.

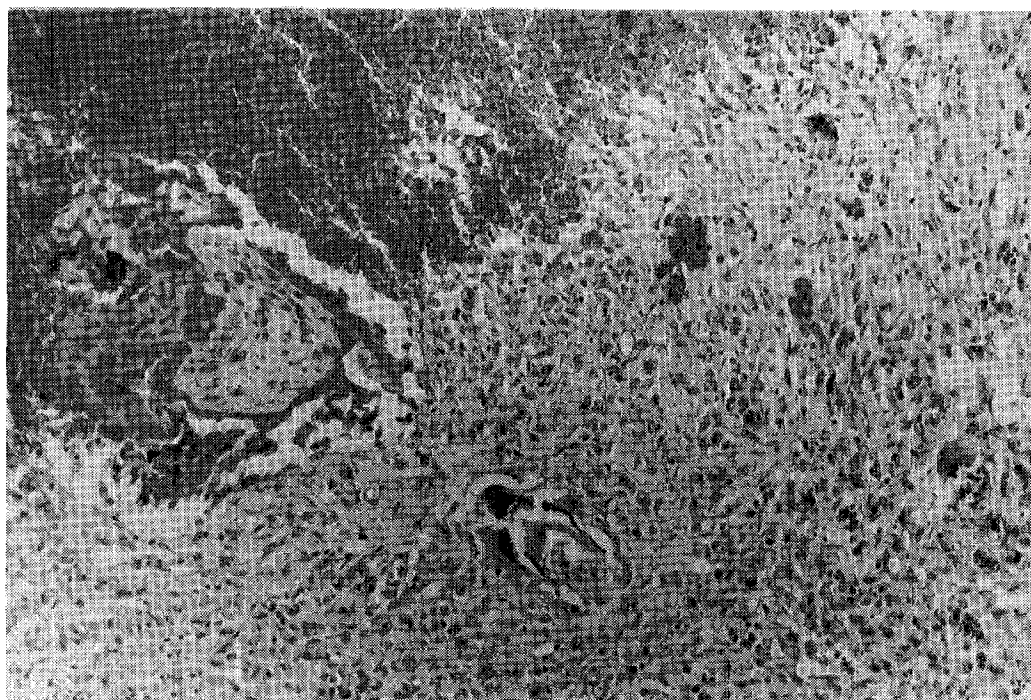


Fig. 2. Many degenerated chorionic villi with focal calcification and many hemosiderin laden macrophages are seen at right lower. Recent hemorrhage is also noted at left upper.(H & E \times 100).

배란촉진제의 사용, 3개 또는 4개 이상 다수 수정란의 이식 등이 유인이라 생각하고 있다^{3,4,12)}.

병합임신의 증상은²⁰⁾ 하복부 통증, 자궁부속기 종괴, 복벽 자궁 증상, 자궁 팽대, 질 출혈 등이고, 이상적인 처치 방법은 조기진단 및 신속한 외과적 처치^{20, 21)} 또는 비수술적인 약물요법 등²²⁻²³⁾을 통한 자궁외 임신의 제거이다. 병합임신의 태아 사망율은 20-70% 자궁외 태아는 90-95%이다²⁰⁾. 병합임신의 예후는 임신 첫 3개월내 발견이 가장 좋으며 임신후반기 혹은 진통시 발견의 경우 산모 치사율은 7.35% 태아 생존율은 40%라 보고¹⁷⁾하고 있다. 병합 임신의 자궁내 태아가 만삭분만이 된 경우는 75.6%이고 조산은 16.2%이다²⁰⁾. 특히 보조 생식술을 시행한 환자의 경우 병합임신의 조기 발견 및 안전한 처치는 자궁내 임신의 유지 및 차후의 임신에 대비한 난관의 완전성의 유지를 위하여 반드시 생각되어야 할 문제이다. 병합임신의 경우에 자궁내 임신은 유지하고 자궁외 임신만 제거하기 위하여 수술적 방법 및 methotrexate나 hyperosmolar glucose 투여 등 비수술적인 방법 들^{4, 22, 23)}이 많이 도입되고 있고 따라서 자궁내 임신이 유지될 확률은 비교적 높다.

이 증례는 체외수정시술 후 발생한 다른 병합임신의 경우와 달리 특이한 점은 주기적인 산전 초음파 검사에서 자궁외 임신이 발견되지 않고, 난관 파열이나 급성 출혈의 증상이 없이 분만시까지 자궁외 임신이 지속되었다는 점이다. 그리고 절제된 난관의 조직학적 검사상 다수의 불분명한 괴사된 그리고 일부 석회화한 융모세포와 오래된 혈종 및 혈색소를 함유한 대식세포가 많이 관찰되었고 최근 출혈에 의한 응고된 혈종이 함께 보였다(Fig. 2). 이는 난관내 유산이 일어난 후 자연 흡수가 되지 않고 종괴가 형성되어 출혈 및 재흡수가 분만시까지 지속되고 있었음을 시사하고 있다. 이러한 조직학적 소견 만을 본다면 Cole과 Corlett²⁴⁾가 보고한 만성 자궁외 임신과 유사하다. Cole과 Corlett²⁴⁾의 정의에 따르면 만성 자궁외 임신이란 난관내 유산이나 난관내 임신의 파열로 인한 주위 장기와의 유착 또는 종괴 형성 또는 국소적인 농양 형성을 의미하며 자궁외 임신의 약 6%가 만성이라고 보고하고 있다. 이 증례의 경우 Cole과 Corlett²⁴⁾의 정의에 정확히 일치하지는 않으나 난관내 유산이 일어난 후 완전한 흡수가 되지 못하고 종괴로 남았고, 종괴 내부에 괴사된 융모세포가 포함된 혈종과 다수의 대식세포의 출현, 아직도 지속되는 소량의 출혈 등으로 보아 난관내 유산 후

지속되는 만성 자궁외 임신^{24, 25)}이 분명하였다. 따라서 이 증례는 만성 자궁외 임신과 자궁강내 임신이 병발된 병합 임신이라 할 수가 있겠다. 이와 비슷한 몇 례가 문헌상으로 보고되어 있다. Svare 등²⁾에 의하면 병합 임신 13례 중 1례에서 임신 11주에 병합 임신을 의심하였으나 별다른 증상이 없이 추적 관찰 중 임신 38주에 제왕절개시 확진된 예가 있고, Tani 등¹³⁾도 임신 9주에 병합임신 진단 후 추적 관찰 중 난관내 태낭의 소실이 있고나서 특별한 증상이 없이 지나다가 분만후 우측 난관내 종괴로 발견된 병합 임신을 보고하고 있으며, Rizk 등⁴⁾도 병합임신 17례중 1례에서 태낭의 자연 흡수가 일어났음을 보고하고 있다. 이러한 예와 마찬가지로 이 증례도 난관내 유산이 일어난 후 난관내 종괴로 남아 있으면서 출혈과 흡수가 반복되고 있었다. 이처럼 난관내 유산후 종괴로 남아 있거나 자궁외 임신이 의심되는 경우에는 이 증례나 다른 보고의 경우 처럼 분만시까지 추적 관찰을 할 수도 있겠으나 이 증례의 조직학적 소견에서 보듯이 난관 파열의 위험이 있으므로 Svare 등²⁾과 Tani 등¹³⁾의 주장과 마찬가지로 조기 진단 및 절제가 이루어져야 하겠다.

요 약

저자들은 체외수정시술 후 주기적인 초음파 검색에도 불구하고 임신기간 중 발견이 안되고 제왕절개 분만시 우연히 발견, 절제된 만성 난관내 임신과 자궁강내 임신이 병발된 병합임신 1례를 경험하였기에 문헌 고찰과 함께 보고 하는 바이다.

참 고 문 헌

1. Steptoe P, Edwards R: Reimplantation of a human embryo with subsequent tubal pregnancy. *Lancet* 1976; i: 880-882.
2. Svare J, Norup P, Thomsen S, et al: Heterotopic pregnancies after in-vitro fertilization and embryo transfer a Danish survey. *Human reproduction* 1993; 8(1): 116-118.
3. Tummon IS, Nisker JA, Whitmore NA, Yuzpe AA, Daniel SA: Transferring more embryos increases risk of heterotopic pregnancy. *Fertil & Steril* 1994; 61(6): 1,065-1,067.
4. Rizk B, Tan S, Morcos S, et al: Heterotopic

- pregnancies after in vitro fertilization and embryo transfer. *Am J Obstet Gynecol* 1991; 164(1): 161-164.
5. DeVoe RW, Pratt JH, Minn R: Simultaneous intrauterine and extrauterine pregnancy *Am J Obstet Gynecol* 1948; 56(6): 1,119-1,126.
 6. Richards SR, Stempel L, Carlton B: Heterotopic pregnancy: Reappraisal of incidence *Am J Obstet Gynecol* 1982; 142(7): 928-930.
 7. Karande VC, Flood JT, Heard N, Veeck L, Muasher SJ: Analysis of ectopic pregnancies resulting from in-vitro fertilization and embryo transfer. *Human reproduction* 1991; 6(3): 446-449.
 8. Li HP, Balmaceda JP, Zouves C, et al: Heterotopic pregnancy associated with gamete intrafallopian transfer. *Human reproduction* 1992; 7(1): 131-135
 9. Rein MS, DiSalvo DN, Friedman AJ: Heterotopic pregnancy associated with in vitro fertilization and embryo transfer: a possible role for routine vaginal ultrasound. *Fertil & Steril* 1989; 51(6): 1,057-1,058.
 10. Goldman GA, Fisch B, Ovadia J, Tadir Y: Heterotopic pregnancy after assisted reproductive technologies. *Obstet Gynecol Surv* 1992; 47(4): 217-221.
 11. Molloy D, Hynes J, Deambrosis W, Harrison K, Keeping D, Hennessey J: Multiple-sited (heterotopic) pregnancy after in vitro fertilization and gamete intrafallopian transfer. *Fertil & Steril* 1990; 53(6): 1,068-1,071.
 12. Nijs M, Segal-Bertin G, Geerts L, Vanderzwalmen P, Roosendaal E, Schoysman R: Prevention of multiple pregnancies in an in vitro fertilization program. *Fertil & Steril* 1993; 59(6): 1,245-1,250.
 13. Tani H, Oda K, Schichiri K, Arakawa O, Sato Y: Combined intrauterine and tubal pregnancy after in vitro fertilization and embryo transfer. *Int J Gynecol Obstet* 1990; 33: 359-363.
 14. Kooi S, Etten F, Kock H: Histopathology of five tubes after treatment with methotrexate for a tubal pregnancy. *Fertil & Steril* 1992; 57(2): 341-345
 15. Honigl W, Pickel H, Tamussino K, Lang PF: Histopathology of fallopian tube after local instillation of hyperosmolar glucose solution for unruptured tubal pregnancy. *Fertil & Steril* 1993; 59(6): 1,316-1,318.
 16. Novak E: Combined intra-uterine and extrauterine pregnancy. *Surg Gynecol Obstet* 1926; 43: 26-37.
 17. 김은임, 송정수, 유정자, 목영자: 나팔관인공수정 및 미세난관 성형수술후 발생한 병합임신 1례. *대한불임학회잡지* 1989; 16(1): 103-106.
 18. 민남기, 강창성, 김창, 외: 체외수정 시술후 발생한 병합임신 1례. *대한산부회지* 1994; 37(2): 417-423.
 19. 정병준, 이상훈, 배도환: 체외수정시술후 자궁내 및 광인대내에서 신말기까지 지속된 병합임신 1례. *대한산부회지* 1992; 35(10): 1,516-1,523.
 20. Reece EA, Petrie RH, Sirmans MF, Finster M, Todd WD: Combined intrauterine and extrauterine gestations. *Am J Obstet Gynecol* 1983; 146(3): 323-330.
 21. Varma TR, Patel RH: Combined intrauterine and extrauterine gestation: A report of case history and review. *Int J Gynecol Obstet* 1987; 25: 465-468.
 22. Sauer MV, Greenberg LH, Gorrill MJ, et al: Nonsurgical management of unruptured ectopic pregnancy: an extended clinical trial. *Fertil & Steril* 1987; 48(5): 752-755.
 23. Lang, P, Weiss PAM, Mayer HO: Local application of hyperosmolar glucose solution in tubal pregnancy. *Lancet* 1989; ii: 922-923.
 24. Cole T, Corlett RC Jr: Chronic ectopic pregnancy. *Obstet Gynecol* 1982; 59(1): 63-68.
 25. Parker SL Jr, Parker RT: Chronic ectopic tubal pregnancy. *Am J Obstet Gynecol* 1957; 74(6): 1,174-1,180.

=Abstract=

A Case of Heterotopic Pregnancy after in-Vitro Fertilization and Embryo Transfer Diagnosed at Term Delivery.

Byung Wan Kim, M. D., and Chang Ho Cho, M. D.*

*Department of Obstetrics & Gynecology and Surgical Pathology**

Pohang Sun-Rin Presbyterian Hospital, Pohang, Korea

We experienced a case of heterotopic pregnancy after in-vitro fertilization and embryo transfer. Despite of routine transvaginal ultrasonographic examination, ectopic gestation sac was not found. When the patient was delivered by Caesarean section at term, we found chronic tubal ectopic pregnancy. This is rare form of heterotopic pregnancy after in-vitro fertilization and embryo transfer. And now present it with brief review of the literatures.

Key Words: Heterotopic pregnancy, in-vitro fertilization and embryo transfer